Tratat de Oftalmologie

Marieta Dumitrache

Volumul I

681242

TRATAT DE OFTALMOLOGIE

MARIETA DUMITRACHE

Volumul I

Lumea e diversă,

Plină de tentații,

De bucurii,

De primejdii.

Dacă ne acoperă valul vieții,

Trebuie să excludem pasivitatea,

Să acceptăm nevoia ***de a citi,***

de a învăța tot ce nu ştim (sau ştim)

Şi să accedem, la un statut competent profesional,

Pentru binele nostru medical şi al celor suferinzi

... multe cazuri grele (sau dificile)

Pot fi rezolvate de un medic erudit!

Marieta Dumitrache

Cuvânt înainte

Ediţia aII-a a Tratatului de Oftalmologie completează informaţional noile achiziţii ale acestui domeniu şi locul rămas prin epuizarea ediţiei anterioare.

Asemeni altor domenii ale medicinei, Oftalmologia parcurge astăzi timpuri exponenţiale, cu o continuă atomizare a sa în subspecialităţi cu competenţe stricte. Această evoluţie deschide oportunităţi colaterale multiple şi diversificate care fac din diagnosticul şi tratamentul diferitelor afectiuni oftalmologice acţiuni instrumentate complex (de la tomografia în coerenţă optică 2 D , la chirurgia cu fentolaser) şi strict specializate .

Încercarea de a include aceste realităţi într-o carte suscită eforturi de simplificare şi generalizare cu riscul insatisfacţiei de a obţine o prezentare completă şi complexă a datelor .

În răstimpul celor două ediţii au survenit progrese importante în înţelegerea şi abordarea terapeutică pe scară largă a diferitelor afectiuni oculare ;în patologia corneană terapia cross-link şi transplantul endotelial deschid şanse noi keratoconului incipient şi keratopatiilor edematoase. Investigarea evoluţiei aberometrice a corneii a permis apariţia unor cristaline artificiale asferice cu corecţie aberometrică diferită.

Chirurgia cataractei răspunde unor ultime provocări privind corecţia presbiopiei prin utilizarea unor cristaline artificiale multifocale sau pseudoacomodative.

Patologia glaucomatoasă a dobândit procedee chirurgicale care mai păstrează functionalitatea trabeculară şi postoperator-vâscocanaloplastia, iar glaucomul primitiv cu unghi deschis suferă un declin conceptual de la boală hipertensivă la boală neurodegenerativă .

Chirurgia vitreoretiniană parcurge astăzi cea mai minimalistă epocă a sa prin abordarea 25 G, iar utilizarea agenţilor anti VEGF a modificat dramatic evoluţia unor forme de DMLV ,OVCR , neovascularizaţii iriene.

Oftalmologia va continua să progreseze dar acest tratat va rămâne o mărturie a timpului său şi mai ales un loc care conjugă minunat dăruirea unor specialişti care au ceva de oferit din datele actuale de oftalmologie trecute prin experienţa lor, cu continua nevoie de informare a tuturor celor care sunt implicaţi într-un domeniu aflat în continuă schimbare-oftalmologia.

Profesor Dr. Marieta Dumitrache

COLECTIV DE AUTORI

Marieta Dumitrache
Profesor universitar UMF Bucureşti
Adriana Stănilă
Profesor universitar UMF Sibiu
Liliana Voinea
Profesor universitar UMF Bucureşti
Mircea Filip
Conferențiar universitar UMF Bucureşti
Cristina Nicula
Conferențiar universitar UMF Bucureşti
Vasile Potop
Conferențiar univrsitar UMF Bucureşti
Simona Țălu
Conferențiar universitar UMF Cluj
Florin Baltă
Şef lucrări UMF Bucureşti
Alina Mihaela Ciocâlteu
Şef lucrări UMF Bucureşti
Xenia Dobre
Şef lucrări Univ. Medicină Galați
Călin Petru Tătaru
Şef lucrări UMF Bucureşti
Magdalena Anițescu
MdPhD, asistent profesor, University of Chicago
Camelia Arsene
MD, PhD, MHS, Coordinator al Departamentului de cercetare, Spitalul Sinai Grace, Medical Center Detroit
Cristina Alexandrescu
Asistent universitar UMF Bucureşti
Bogdan Mocanu
Asistent universitar UMF Bucureşti

Horia Stanca
Asistent universitar UMF Bucureşti
Ana Maria Dascălu
Preparator universitar UMF Bucureşti
Radu Burcin
Medic primar oftalmolog, Clinica Oftalux Bucureşti
Miruna Cioboată
Medic primar oftalmolog Sp. Cl. Urgențe Oftalmologice Bucureşti
Anne Marie Dima
Medic primar ginecolog, Sp Cl Cantacuzino Bucuresti
Andrei Filip
Medic primar oftalmolog Clinica Ama Optimex Bucureşti
Rodica Lascu
Medic primar oftalmolog Sp Cl Sibiu
Luminița Teodorescu
Medic primar oftalmolog, Clinica Oftalmix Bucureşti
Gabriela Ioana Ştefăniu
Doctorand UMFBucureşti

TABLA DE MATERII

VOLUMUL I

Capitolul 1

ANATOMIA GLOBULUI OCULAR, R. Burcin ---------- 1

Capitolul 2

REFRACȚIA ----------71

Refracția oculară, R. Burcin ----------73

Corecția optică a viciilor de refracție, Cristina Nicula---------- 119

Capitolul 3

SCĂDEREA AV, Marieta Dumitrache ---------- 137

Capitolul 4

OCHIUL ROŞU, Marieta Dumitrache ---------- 159

Capitolul 5

DUREREA OCULARĂ , Magdalena Anițescu ---------- 185

Capitolul 6

PARALIZII OCULOMOTORII, Marieta Dumitrache ---------- 209

Capitolul 7

GENETICA ÎN OFTALMOLOGIE, Camelia Arsene, Alina Mihaela Ciocâlteu, Marieta Dumitrache ---------- 219

Capitolul 8

ORBITA, Marieta Dumitrache ---------- 243

Capitolul 9

PLEOAPELE, Adriana Stănilă---------- 299

Capitolul 10

CONJUNCTIVA---------- 357

Conjunctivite – Adriana Stănilă ---------- 359

Conjunctivite fibrozante cicatriceale – Liliana Voinea, Ana Maria Dascălu---------- 415

Capitolul 11

APARATUL LACRIMAL, Bogdan Mocanu, Alina Mihaela Ciocâlteu ---------- 441

Capitolul 12

STRABISMUL, Luminița Teodorescu ---------- 489

VOLUMUL II

Capitolul 13

CORNEEA, R. Burcin ---------- 537

Capitolul 14

SCLERA, Alina Mihaela Ciocâlteu ---------- 619

Capitolul 15

UVEE, Marieta Dumitrache ---------- 641

Capitolul 16

PATOLOGIA CRISTALINULUI, Cristina Nicula ---------- 729

Capitolul 17

GLAUCOMUL, M. Filip, A. Filip ---------- 777

Capitolul 18

VITROSUL---------- 851

Patologia vitrosului, Xenia Dobre ---------- 853

Endoftalmite, V. Potop ---------- 879

Capitolul 19

RETINA , Marieta Dumitrache ---------- 893

Afecțiuni hereditare ale FO , Marieta Dumitrache---------- 895

Anomalii vasculare ale retinei, Marieta Dumitrache ---------- 933

Boli vasculare ale retinei, Marieta Dumitrache ---------- 967

Boli inflamatorii retiniene, Marieta Dumitrache---------- 1007

Capitolul 20

MACULA ---------- 1049

Maculopatii dobândite, Marieta Dumitrache, Simona Ţălu ---------- 1051

Degenerescența maculară legată de vârstă (DMLV), H. Stanca ---------- 1085

VOLUMUL III

Capitolul 21

DECOLARE DE RETINĂ ---------- 1137

DR – aspecte clinice, F. Baltă ---------- 1139

Tratamentul DR , F. Baltă, Cristina Alexandrescu ---------- 1165

Capitolul 22

NERVUL OPTIC, Marieta Dumitrache ---------- 1179

Capitolul 23

MODIFICĂRI OFTALMOLOGICE ÎN LEZIUNI RETROCHIASMATICE, Rodica Lascu ---------- 1233

Capitolul 24

PUPILA, Magdalena Anițescu ---------- 1267

Capitolul 25

TUMORI OCULARE, Marieta Dumitrache ---------- 1301

Capitolul 26

TRAUMATISME OCULARE ---------- 1409

Contuzii oculare, Marieta Dumitrache ---------- 1411

Plăgile globului ocular şi anexelor, Ana Maria Dascălu ---------- 1455

Corpi străini oculari, Marieta Dumitrache, Miruna Cioboată ---------- 1491

Arsuri oculare , V. Potop ---------- 1501

Cataractele traumatice, Cristina Nicula ---------- 1523

Glaucomul secundar posttraumatic, V. Potop ---------- 1533

Manifestări neurooftalmologice în traumatisme, Marieta Dumitrache ---------- 1547

Capitolul 27

BOLI OCULARE LA COPIL---------- 1559

Vederea la copil , Marieta Dumitrache---------- 1561

Glaucomul la copil, Marieta Dumitrache, V. Potop ---------- 1579

Decolarea de retină, Marieta Dumitrache---------- 1605

Traumatisme oculare la copil, Marieta Dumitrache ---------- 1611

Capitolul 28

BOLI OCULO ORBITARE ODONTOGENE, Marieta Dumitrache---------- 1631

Capitolul 29

MANIFESTĂRI OCULARE ÎN SARCINĂ, Anne Marie Dima---------- 1641

Capitolul 30

MANIFESTĂRI OCULARE ÎN BOLI GENERALE , Marieta Dumitrache, C.P. Tătaru, Gabriela Ioana Ştefăniu---------- 1655

CĂRȚI APĂRUTE LA EDITURA UNIVERSITARĂ „CAROL DAVILA”

Sub redacția Prof. Univ. Dr. Marieta Dumitrache

1. **EXPLORĂRI FUNCȚIONALE ÎN OFTALMOLOGIE** – Marieta Dumitrache, Editura Universitară Carol Davila, Bucureşti, 2011, ISBN 978-973-708-526-9

2. **OFTALMOLOGIE PEDIATRICA** – Marieta Dumitrache, Editura Universitara Carol Davila, 2010, ISBN 978-973-708-475-0

3. **URGENȚE OCULARE NETRAUMATICE** - Marieta Dumitrache, Magdalena Anițescu, Alina Mihaela Ciocâlteu, Editura Universitară Carol Davila, 2009, ISBN – 978-973-708-394-4

4. **TRAUMATISME OCULARE** - Marieta Dumitrache, Magdalena Anițescu, V. Potop, Ed Universitară Carol Davila, 2009, ISBN – 978-973-708-403-3

5. **OFTALMOLOGIE CLINICĂ** - Marieta Dumitrache, Ed Universitară Carol Davila, Bucureşti, 2008, ISBN – 978 – 973 – 708 – 317 -3

6. **TUMORI OCULARE** – Marieta Dumitrache, Editura Universitară Carol Davila, Bucureşti, 2008, ISBN – 978-973-708-329-6

7. **OFTALMOLOGIE INTERACTIVĂ** – Marieta Dumitrache, Ed Universitară „Carol Davila”, Bucureşti, 2006, ISBN (10) – 973-708-141-2, ISBN (13) 978-973-708-141-4

8. **OFTALMOLOGIE** - curs interactiv pentru studenți, Marieta Dumitrache, Alina Mihaela Ciocâlteu, V. Potop, Ed Universitară Carol Davila, 2008, ISBN 978-973-708-318-0

ÎN CURS DE APARIȚIE

1. **NEUROOFTALMOLOGIE**, MARIETA DUMITRACHE

Capitolul 1



ANATOMIA GLOBULUI OCULAR

R. Burcin

- Ochiul, componentă a aparatului vizual periferic, reprezintă sediul celulelor fotoreceptoare care au rolul în transformarea energiei luminoase din spectrul vizibil (radiația cu lungime de undă 400-760 nm) în impulsuri nervoase care vor fi transmise spre cortex.
- Globul ocular este situat la nivelul orbitei şi este învelit de un strat de țesut conjunctiv numit capsula Tenon, care îl separă de grăsimea orbitară. Orbita are nu numai rolul de a susține şi direcționa globul ocular cât şi de a determina o relație spațială între ochi, factor fundamental în vederea binoculară.

EMBRIOLOGIE.

- Dezvoltarea globului ocular începe în ziua 22 prin apariția a două şanțuri la nivelul prozencefalului. Acestea se adâncesc şi apar veziculele optice care intră în contact cu ectodermul.
- Vezicula optică suferă un proces de invaginare rezultând o structură numită cupa optică. Aceasta prezintă un perete intern şi unul extern separate prin spațiul intraretinian. În partea inferioară invaginația cupei optice formează fisura coroidiană prin care pătrunde artera hialoidiană. Ulterior această fisură dispare astfel încât marginea continuă a cupei optice conturează locul viitoarei pupile. Dacă această fisură persită apare colobomul irian sub forma unei fante ce se poate extinde prin corpul ciliar şi coroidă până la nervul optic. Contactul veziculei optice cu ectodermul induce o îngroşare a acestuia numită placoda cristalinului care prin invaginare se transformă în vezicula cristalinului. Celulele peretelui posterior al acesteia se alungesc spre anterior formând fibrele cristaliniene, care ajung la peretele anterior al veziculei.
- Apariția granulelor pigmentare în peretele extern al cupei optice va da naştere epiteliului pigmentar retinian. Spațiul intraretinian dispare şi în peretele intern al cupei optice se diferențiază stratul celulelor fotoreceptoare şi stratul celulelor neuronale. Axonii acestora formează un strat fibros din care se diferențiază fibrele nervului optic care străbat pedicului optic ce leagă cupa optică de prozencefal. Pedicului conține o parte a arterei hialoidiene care devine artera centrală a retinei.
- În spațiul dintre ectodermul de suprafață şi cupa optică celulele mezenchimale se diferențiază în muşchii pupilei, muşchiul ciliar şi zonula lui Zinn. Mezenchimul care înconjură vezica optică evoluează în două straturi: unul intern din care apare coroida şi unul extern din care se formează sclera.
- Mezenchimul care participă la formarea polului anterior al ochiului este clivat prin vacuolizare. Acest spațiu va deveni camera anterioară a ochiului. Stratul mezenchimal situat în exteriorul viitoarei camere anterioare se diferențiază în stroma corneană acoperită la exterior de celule ectodermale (din care apar celulele epiteliului cornean). Stratul mezenchimal situat

profund de camera anterioară formează membrana irido-pupilară care central suferă un proces de apoptoză ce va da naştere orificiului pupilar. Din mezenchimul interiorului cupei optice apar vasele hialoidiene şi corpul vitros.

ANATOMIE

Formă. Ochiul are forma unei sfere care poate fi împărţită în două părţi, o parte anterioară, transparentă cu raza de 8 mm, care poate fi aproximată ca reprezentând a şasea parte dintr-o sferă şi o parte posterioară, opacă cu raza de 12 mm.

Dimensiuni. Globul ocular, uşor aplatizat supero-inferior, are următoarele dimensiuni: diametrul antero-posterior 24 mm, diametrul transvers 23.5 mm şi diametrul vertical 23.5 mm.

Greutatea şi volumul. Masa ochiului este de 7.5 g şi ocupă un volum de cca 6.5 $cm^{3.}$

Anatomie de suprafață. Asimetria globului ocular permite evidențierea următoarelor repere anatomice:

- **Polul anterior** care este situat la nivelul suprafeței externe a corneei.
- **Polul posterior** este localizat pe suprafața sclerei.
- **Axa anatomică** (geometrică) reprezintă linia care trece prin cei doi poli şi este diferită de **axa optică** (care uneşte polul anterior cu centrul cristalinului) şi de **axa vizuală** (care unește punctul de fixație cu foveea). În mod normal, foveea este situată temporal de polul posterior al ochiului şi astfel unghiul format de axa anatomică şi axa vizuală corespunde unghiului K, care în acest caz are o valoare pozitivă. Dacă foveea este situată nazal de polul posterior, atunci unghiul K este negativ.
- **Ecuatorul geometric** este un cerc cu centrul la jumătatea distanței dintre poli.
- **Ecuatorul anatomic** intersectează jumătatea meridianelor şi se află la 13.5 mm de limbul sclero-cornean.
- **Meridianele** reprezintă arcuri de cerc care unesc cei doi poli.

Raporturile orbitei cu globul ocular.

- Polul anterior se află într-un plan situat la 7 mm anterior de planul tangent la additusul orbitar.
- Axul geometric este paralel cu peretele medial al orbitei şi face un unghi de 45° cu peretele lateral al acesteia. În poziția primară axul geometric se suprapune peste cel al orbitei care este situat la 22.5^{o} atât de peretele medial cât şi de cel lateral.
- Distanțele dintre polii anteriori ai globului ocular este de 56-62 mm.
- Distanțele dintre ochi şi pereții orbitei sunt următoarele: 4 mm superior, 5 mm lateral, 7 mm medial şi 7 mm inferior.

Tunicile globului ocular

- Ochiul are trei tunici dispuse concentric dinspre exterior spre interior: tunica externă, fibroasă (formată din cornee şi scleră), tunica mijlocie, uveală (uveea) şi tunica internă, nervoasă (retina).
- Aceste structuri învelesc conținutul globului ocular reprezentat de mediile transparente (umoarea apoasă, cristalinul şi corpul vitros).

Tunica fibroasă

Corneea

- Corneea formează 1/6 anterioară a tunicii fibroase oculare şi este o structură avasculară, transparentă, o interfață cu rol fundamental în refracția oculară (contribuind la cca 2/3 din puterea dioptrică o ochiului) . La limita dintre cornee şi scleră se află limbul sclero-cornean.
- **Formă**. Corneea are o formă eliptică la exterior şi circulară la interior.
- **Grosimea**. Corneea are o grosime medie de cca 550µ central şi 1000µ periferic.
- **Greutate**: 180 mg
- **Suprafața anterioară** are o formă ovală cu diametrul vertical de 10.6 mm şi cel orizontal de 11.7 mm. Aria sa este de 1.3 cm^2. Această suprafață , interfața principală a mediilor refractive oculare are o rază de curbură de cca 7.8 mm ceea ce corespunde unei puteri dioptrice de 48.8 D, valoare care reprezintă ¾ din puterea refractivă a întregului sistem optic. Studiile topografice au arătat că suprafața anterioară corneană este asferică, adică raza de curbură nu este constantă ci este mai mare în periferie. Asfericitatea corneei are rolul de a compensa aberațiile optice induse de variația diametrului pupilar.
- **Suprafața posterioară** este rotundă, are un diametru de 11.7 mm şi o rază de curbură de 6.5 mm.
- **Limbul sclero-cornean** reprezintă o bandă inelară de tranziție dintre cornee şi scleră care se proiectează în secțiune între linia care trece prin marginile membranelor Descemet şi Bowman şi linia perpendiculară pe canalul Schlemm.
- **Histologia corneei**. Țesutul cornean prezintă dinspre suprafață spre profunzime următoarele straturi:
  - **epiteliul cornean** este format din 7-8 rânduri de celule şi are o grosime medie de cca 50µ. Acest strat este acoperit de filmul lacrimal cu rolul de lubrifiere, netezire şi protecție. Filmul lacrimal are o grosime de 7µ şi este alcătuit din stratul anterior lipidic (secretat de glandele Meibomius), stratul mijlociu apos (secretat de glanda lacrimală) şi stratul posterior mucos (produs de celulele mucoase conjunctivale). Celulele epiteliului cornean sunt reprezentate de următoarele tipuri de celule:

- **celulele bazale** care sunt dispuse într-un singur strat cu activitate mitotică intensă şi au o formă prismatică cu baza poligonală. Membranele laterale şi cele anterioare aderă de celulele învecinate prin desmozomi. Aderența acestor celule de membrana bazală se face prin hemidesmozomi care prin intermediul integrinelor şi polipeptidelor (180 D, 200 D, 230 D, 480 D) mediază conexiunea cu filamentele intermediare de keratină citoplasmatică. Membrana bazală este produsă de celulele bazale, are o grosime de 90 nm şi ultrastructural este trilaminată: lamina lucida, lamina densa şi lamina reticulată (deja aceasta aparținând membranei Bowman). Substratul aderenței epiteliului de membrana bazală, sunt filamentele fine care pornesc de la hemidesmozomi, traversează lamina densa şi se unesc sub forma unor filamente de ancorare striate alcătuite din colagen tip VII. Aceste filamente se termină prin plăci de ancorare constituite din colagen tip IV în membrana Bowman. Lamina densa a membranei bazale poate fi foarte subțire sau chiar absentă în zona centrală a corneei. Celulele stratului bazal se divid, se diferențiază şi migrează prin stratul intermediar spre stratul apical. Acest proces durează aproximativ 7-10 zile după care celulele sunt eliminate în lacrimi. Eroziunile corneene au ca sursă de acoperire nu numai aceste celule bazale ci şi celulele stem limbice.
- **celulele intermediare** (wing cells) sunt dispuse pe 2-3 straturi , au o formă poligonală şi prezintă prelungiri celulare. Ele sunt ancorate de celulele învecinate prin desmozomi.
- **celulele apicale** sunt turtite şi pe suprafața lor prezintă microvili şi microplici acoperite de glicocalix, un strat glicoproteic cu rolul de aderență pentru stratului mucos al filmului lacrimal. Între aceste celule există atât desmozomi cât şi joncțiuni strânse.

- **Membrana Bowmann** (limitanta anterioară) este o structură acelulară, colagenică cu o grosime de 10µ. Ea este formată din fibre de colagen de tip I, III, V, VI învelite de o matrice amorfă. Suprafața anterioară a acestei structuri prezintă pori de cca 1µ diametru prin care fibrele nervoase ajung subepitelial. Suprafața posterioară este străbătută de fibrile colagenice care ancorează puternic membrana Bowmann de stroma adiacentă.
- **Stroma corneană** are o grosime de 450µ în zona centrală şi de 900µ periferic. Ea este alcătuită dintr-o rețea de fibre de colagen tip I,III,V,VI şi o substanță fundamentală care este compusă în principal din proteoglicani. Aceste molecule sunt sintetizate de keratocitele stromale ale căror procese stelate se interconectează

realizând astfel o rețea în spațiul interlamelar. Leziunile stromale pot transforma aceste celule în fibroblaste. Fibrele de colagen tip I sunt organizate în structuri fibrilare cu diametrul de 30 nm separate prin spații de 60 nm. Fibrilele se dispun în lamele paralele cu suprafața corneei, de-a lungul meridianelor cât și circumferențial în vecinătatea limbului sclero-cornean. Fibrilele sunt dispuse paralel în cadrul aceleiași lamele dar sunt orientate oblic în raport cu lamelele vecine. Ochiurile rețelei fibrilare sunt spațiile de 60 nm și deci întreaga rețea se comportă ca o rețea de difracție cu o geometrie precisă în care are loc un fenomen de interferență destructivă. Acesta reprezintă o anulare a undelor emergente din rețea și în acest fel este asigurată transparența corneei. Edemul cornean prin mărirea acestor spații modifică fenomenul de interferență, crește dispersia luminii și scade transparența. Substanța fundamentală este formată din proteoglicani, molecule care conțin keratan sulfat și dermatan sulfat, glicozaminoglicani care reglează conținutului de apă al stromei.

- **Membrana Descemet** (limitanta posterioară) are o grosime de cca 9μ și este o structură colagenică fibrilară (colagen tip III, IV, V, VI) sintetizată de endoteliul cornean. Din punct de vedere ultrastructural prezintă trei zone: zona anterioară (adiacentă stromei, are o grosime de 0.3μ și este străbătută de fibre de colagen scurte care determină o aderență scăzută între stromă și membrana Descemet), zona mijlocie (are o grosime de 3μ și este formată dintr-o rețea lamelară geometrică cu ochiuri de 100 nm) și zona posterioară (de 5.7μ, care are o structură fibrilogranulară); fibrilele sunt dispuse în trei grupuri: fibrilele anterioare care ajung la scleră profund de canalul Schlemm, fibrilele mijlocii de care se atașează mușchiului ciliar și cele posterioare care se inseră prin intermediul ligamentului pectineu Huneck pe iris.
- **Endoteliul cornean** este un strat format din cca 450000 de celule turtite, hexagonale (5μ înălțime, 20μ lățime). Celulele au trei suprafețe: apicală, laterală și bazală. Suprafața apicală prezintă microvili, iar cea laterală posedă joncțiuni strânse prin care aderă de celulele învecinate. Celulele endoteliale nu se pot divide, numărul lor scăzând cu vârsta. Fluidul din camera anterioară trece pasiv pe cale paracelulară în stroma corneană dar celulele endoteliale prin procesele de transport ionic activ împiedică hidratarea stromală excesivă.

- **Vascularizația corneei.** Corneea nu posedă vase sanguine sau limfatice. Totuși, la nivelul stromei există un sistem lacunar prin care difuzează fluidul care transportă substanțele necesare metabolismului cornean și oxigenul . Acesta ajunge prin difuziune atât din umoarea apoasă cât și prin interfața film lacrimal-epiteliu cornean.

- **Inervația corneei.** Fibrele nervoase corneene sunt prelungirile periferice ale neuronilor pseudounipolari din ganglionul trigeminal Gasser. Aceştia reprezintă protoneuronii căii sensibilității tactile, termice şi dureroase corneene. Pentru a ajunge la cornee prelungirile periferice străbat nervul oftalmic, nervul nazociliar, nervii ciliari lungi şi scurți. După ce traversează spațiul supracoroidian formează un plex nervos circumferențial în jurul limbului din care se desprind cca 70 de filete nervoase care pătrund radiar în stroma corneană. După un traiect intrastromal de 2 mm, ele pierd teaca de mielină, traversează partea mijlocie a stromei şi emit spre planurile superficiale filete care se organizează sub forma unui plex subepitelial profund de membrana Bowman. Din acesta pleacă fibre care perforează membrana Bowman şi realizează plexul intraepitelial ce se ramifică în jurul celulelor epiteliale.

Sclera

- Sclera formează 5/6 posterioare ale tunicii externe, fibroase a globului ocular. Ea are rolul de a proteja conținutul ocular şi de a menține forma ochiului. Datorită structurii sale şi a conținutului de 75% apă, sclera are un aspect opac şi este extrem de rezistentă.
- **Grosimea** sclerei este minimă în zona de inserție a mușchilor drepți (300μ) şi maximă la nivelul canalului scleral al nervului optic (1000μ).
- **Suprafața externă a sclerei** este albicioasă şi vine în raport cu țesutul adipos orbitar prin intermediul capsulei Tenon. Acesta aparține sistemului fascial al orbitei şi se ataşează la limbul sclero-cornean şi la teaca durală a nervului optic. Acestă capsulă trimite prelungiri tubulare în jurul mușchilor drepți. Pe suprafața sclerei se observă următoarele elemente:
  - **Inserțiile mușchilor drepți** se află localizate de-a lungul spiralei lui Tillaux la următoarele distanțe față de limbul sclero-cornean: 5.5 mm (mușchiul drept medial), 6.5 mm (mușchiul drept inferior), 6.9 mm (mușchiul drept lateral) şi 7.7 (mușchiul drept superior).
  - **Inserțiile mușchilor oblici** se află în cadranul postero-supero-temporal pentru mușchiul oblic superior (la 14 mm de limbul sclero-cornean posterior de inserția mușchiului drept superior, extremitatea posterioară a tendonului acestuia ajungând la 8 mm superior de polul posterior al ochiului în raport cu vena vorticoasă supero-laterală) şi în cadranul postero-infero-temporal pentru mușchiul oblic inferior (la 17 mm de limbul sclero-cornean, la 4.5 mm lateral de nervul optic şi la 2 mm infero-temporal de macula).
  - **Orificiile venelor vorticoase** reprezintă punctele de emergență ale celor patru vene vorticoase care străbat oblic sclera. Distanțele orificiilor în raport cu limbul sclero-cornean este următoarea: 22 mm vena vorticoasă supero-externă, 20 mm vena vorticoasă supero-internă, 19 mm vena vorticoasă infero-externă şi 18.5 mm vena vorticoasă infero-internă.

- **Orificiile nervilor şi arterelor ciliare scurte posterioare** se dispun de-a lungul unui inel din jurul canalului scleral al nervului optic.
- **Orificiile nervilor şi arterelor ciliare lungi posterioare** sunt situate medial şi lateral de canalul scleral al nervului optic.
- **Orificiile arterelor ciliare scurte anterioare** se află anterior de inserţiile muşchilor drepţi.

- **Suprafaţa internă a sclerei** are o culoare brună şi vine în raport cu spaţiul supracoroidian.
- **Canalul scleral al nervului optic (orificiul scleral posterior)** are diametrul intern de 1.5 mm şi cel extern de 3 mm. În 1/3 internă a acestui canal, lamelele sclerale formează lama cribroasă străbătută de numeroase orificii acoperite de ţesut glial. Acestea conţin axonii celulelor ganglionare care participă la formarea nervului optic. În lama cribroasă se află două orificii separate pentru artera şi vena centrală a retinei.
- **Orificiul scleral anterior** corespunde limbului sclero-cornean. Acesta este o zonă de tranziţie care prezintă la exterior şanţul scleral extern şi la interior şanţul scleral intern care vine în raport cu trabeculul, canalul Schlemm şi cu pintenul scleral.
- **Structura histologică.** Sclera este formată din următoarele straturi: stratul episcleral, stroma scleralã şi lamina fusca.
  - **Stratul episcleral** este situat profund de capsula Tenon şi are în componenţa sa fibre de colagen, fibre elastice, fibroblaşti, melanocite şi substanţă fundamentală. Acest strat este vascularizat de arterele ciliare anterioare şi posterioare.
  - **Stroma sclerală** conţine fibre de colagen dispuse în benzi fibroase de 100μ lungime care conferă o rezistenţă deosebită acestei structuri. În straturile superficiale aceste benzi sunt dispuse circular în jurul inserţiilor muşchilor drepţi şi oblici şi a canalului scleral al nervului optic. În straturile profunde benzile fibroase sunt aşezate meridional.
  - **Lamina fusca** conţine un mare număr de melanocite care dau culoarea brună suprafeţei interne a sclerei. Ea prezintă şanţuri străbătute de nervii şi arterele ciliare posterioare.
- **Vascularizaţia sclerei**
  - **Arterele ciliare anterioare** participă la vascularizaţia stratului episcleral prin cele şapte artere ciliare scurte anterioare care provin din ramurile musculare ale muşchilor drepţi desprinse din artera oftalmică. Arterele ciliare scurte anterioare străbat stratul episcleral, anterior de inserţiile muşchilor drepţi şi se anastomozează la 3 mm posterior de limbul sclero-cornean, unde formează cercul episcleral anterior. Din acesta se desprind ramuri care formează plexul conjunctival anterior, plexurile episclerale superficial şi profund şi arcadele arteriale limbice. Ramurile terminale ale arterelor ciliare anterioare se anastomozează în corpul ciliar cu ramuri din arterele

B.C.U. „M. EMINESCU" IAŞI

ciliare lungi şi scurte şi participă la formarea marelui cerc arterial al irisului. Arterele sclerale perforante anterioare stabilesc anastomoze între cercul arterial episcleral şi marele cerc arterial al irisului.

- **Arterele ciliare lungi posterioare (medială şi laterală)** au originea în artera oftalmică şi împreună cu nervii omonimi străbat sclera medial şi lateral de nervul optic şi ajung în spaţiul supracoroidian şi vor contribui la formarea marelui cerc arterial al irisului.
- **Arterele ciliare scurte posterioare** au originea în artera oftalmică , străbat sclera în jurul nervului optic, spaţiul supracoroidian şi se anastomozează cu arterele ciliare lungi posterioare. Ele contribuie la vascularizaţia stratului episcleral din partea posterioară a sclerei.
- **Venele sclerei.** Cercul venos limbic şi canalul Schlemm drenează în venele colectoare episclerale. Acestea vor forma venele ciliare anterioare. Partea posterioară a sclerei drenează în venele vorticoase.

- **Inervaţia sclerei**. Nervii ciliari lungi posteriori inervează partea preecuatorială a sclerei şi nervii ciliari scurţi partea retroecuatorială.

Tunica vasculară

- Tunica mijlocie a ochiului sau tractul uveal cuprinde irisul, corpul ciliar şi coroida şi se află între tunica fibroasă şi cea nervoasă. Coroida tapetează suprafaţa internă a sclerei între discul optic şi ora serrata; corpul ciliar se întinde între ora serrata şi circumferinţa irisului.

Irisul

- Irisul formează partea anterioară a tunicii vasculare şi are aspectul unei diafragme care separă camera anterioară de camera posterioară a ochiului. În centru prezintă un orificiu, pupila, care are rolul de a regla lumina incidentă.
- **Dimensiuni**. Irisul are un diametru de 12 mm şi o grosime de 300µ.
- **Raporturi**. Irisul limitează posterior camera anterioară care conţine umoarea apoasă. Posterior, irisul vine în raport cu camera posterioară şi cu cristalinul.

- **Elemente anatomice**.
  - **Pupila** reprezintă o apertură circulară cu diametrul de 3-5 mm uşor descentrată infero-nazal.
  - **Suprafaţa anterioară a irisului** este împărţită de colareta iriană, cea mai groasă porţiune a irisului (600µ) în două zone: zona pupilară (centrală) şi zona ciliară (periferică). Pe suprafaţa zonei pupilare se observă trabecule groase şi ramificate, orientate radiar, care separă depresiuni numite criptele Fuchs. Acestea sunt defecte ale straturilor anterioare ale stromei. Zona ciliară este străbătută de creste radiare ridicate de vase sanguine şi poate fi subîmpărţită în

trei zone concentrice: o arie internă (netedă), o arie intermediară (brăzdată de şanţuri) şi o arie externă (vizibilă doar gonioscopic).

- **Suprafaţa iriană posterioară** este netedă şi străbătută de şanţuri şi de plici radiare. Acestea pot fi plici structurale (care se întind din apropierea marginii pupilare spre procesele ciliare) şi plici de contracţie (care separă şanţurile corespunzătoarele crestelor radiare ale suprafeţei anterioare).

• **Structura histologică.** Dinspre anterior spre posterior irisul prezintă următoarele straturi:

- **Stratul anterior marginal** conţine o reţea de melanocite şi fibroblaste şi în apropierea marginii pupilare fuzionează cu epiteliul pigmentar.
- **Stroma iriană** se află în spaţiul dintre stratul anterior marginal şi muşchiul dilatator al pupilei. Ea este formată dintr-o reţea de fibre colagenice în ochiurile căreia se află fibroblaste, melanocite, mastocite, macrofage, limfocite şi substanţă fundamentală. Fibrele de colagen se condensează în jurul vaselor şi nervilor stromali. La nivelul stromei, în vecinătatea marginii pupilare se află muşchiul sfincter al pupilei, o bandă musculară de cca 1mm grosime. Celulele musculare, organizate în fascicule separate de septuri, sunt fusiforme şi orientate paralel cu marginea pupilei. Contracţia acestora este urmată de micşorarea pupilei.
- **Stratul muşchiului dilatator al pupilei** are o grosime de 4µ şi este format din celule musculare dispuse radiar. Ele trimit prelungiri anterioare spre muşchiul sfincter al pupilei de care este separat printr-un strat de ţesut conjunctiv.
- **Stratul epitelial pigmentar anterior** prezintă o suprafaţă bazală în raport cu stratul precedent şi o suprafaţă apicală care aderă prin joncţiuni strânse şi desmozomi de suprafaţa apicală a epiteliului posterior.
- **Stratul epitelial pigmentar posterior** este alcătuit din celule pigmentate piramidale.

• **Vascularizaţia irisului.** Arterele provin din marele cerc arterial al irisului situat în stroma corpului ciliar. Din acesta pornesc artere spiralate cu traiect radiar prin stroma iriană, care ajung în vecinătatea marginii pupilare unde formează micul inel arterial al irisului care de cele mai multe ori este incomplet.

• **Inervaţia irisului.** Nervii ciliari scurţi proveniţi din ganglionul ciliar străbat sclera în jurul nervului optic, emit ramuri care formează un plex coroidian din care în partea anterioară se individualizează plexul ciliar şi plexul irian stromal. Acesta conţine fibre senzitive ale nervului trigemen şi fibre vegetative. Calea simpatică este formată din doi neuroni. Protoneuronul căii se află în nucleul ciliospinal Budge situat în măduva cervicală C8-T1. Fibrele simpatice preganglionare fac sinapsă în ganglionul cervical superior

cu cel de-al doilea neuron al căii. Acesta trimite fibre simpatice postganglionare care ajung la mușchiul dilatator al pupilei. Calea parasimpatică are protoneuronul căii în nucleul accesor al oculomotorului Edinger-Westphal și fibrele preganglionare fac sinapsă cu deutoneuronul căii în ganglionul ciliar din orbită. De aici fibrele postganglionare ajung pe calea nervilor ciliari scurți la mușchiul sfincter al pupilei.

Corpul ciliar

- Corpul ciliar reprezintă porțiunea intermediară a uveei și are roluri multiple: secreția umorii apoase, acomodație, sinteza fibrelor zonulare și a bazei vitrosului.
- **Limite.** Corpul ciliar se întinde între ora serrata și rădăcina irisului. Limita posterioară se proiectează pe scleră la cca 6.5 mm posterior de limbul sclero-cornean.
- **Dimensiuni.** În medie corpul ciliar are o grosime de 5 mm.
- **Structura macroscopică.** Corpul ciliar are o față ciliară (internă) și o față sclerală (externă). El este împărțit în două zone: corpul ciliar anterior (1/3 anterioară) și corpul ciliar posterior sau pars plana (2/3 posterioară).
  - **Corpul ciliar anterior** prezintă mușchiul ciliar (situat anterior) și procesele ciliare (situate posterior):
    - **Mușchiul ciliar Brücke** are în secțiune meridională forma unui triunghi cu baza anterioară și vârful alungit posterior spre pars plana. În apropierea irisului grosimea corpului ciliar atinge 700µ. Posterior acest mușchi vine în raport cu procesele ciliare și anterior cu sclera. Mușchiul ciliar are o structură tridimensională care poate fi sintetizată astfel: partea longitudinală (alcătuită din fibre cu dispoziție meridională situate superficial), partea radială (mijlocie) și partea circulară (situată profund). Fibrele părții longitudinale au originea în vecinătatea orei serrata în lamele conjunctive supracoroidiene, pe tunica elastică a vaselor din pars plana și în stratul elastic al membranei Bruch; ele se inseră prin intermediul unor fascicule elastice pe pintenul scleral și pe porțiunile corneoscleralã și uveală externă a trabeculului. Inserțiile fibrelor longitudinale au ca substrat microfibrile colagenice (colagen tip VI) asemănătoare fibrelor elastice care se ancorează în rețeaua pintenului scleral, trabeculară și juxtacanaliculară. Fibrele părții radiale ale mușchiului ciliar au originea pe inelul tendinos Dölinger, structură colagenică situată posterior de canalul Schlemm. Inserția lor se află în partea uveală internă a trabeculului. Fibrele circulare sunt dispuse în partea internă a mușchiului ciliar și se inseră în stroma corpului ciliar și a rădăcinii irisului. Contracția întregului mușchi ciliar deplasează spre posterior și interior

pintenul scleral şi trabeculul (deschizând spațiile intertrabeculare), producând totodată o deplasare anterioară uşoară a pars plana. În procesul de acomodație, contracția părții circulare deplasează anterior şi inferior procesele ciliare şi are ca efect relaxarea zonulelor şi a capsulei cristalinului.

➢ **Procesele ciliare** sunt reprezentate de 70-80 de plici rotunjite al căror rol principal este acela de a secreta umoarea apoasă. Ele sunt împărțite în două porțiuni: partea superioară din vecinătatea orei serrata (care formează orbiculum ciliaris) şi porțiunea inferioară (care formează corona ciliaris). Procesele ciliare se află între rădăcina irisului (de care este separată prin şanțul ciliar) şi fața anterioară a cristalinului în spațiul camerei posterioare care conține umoare apoasă. Extremitățile inferioare se insinuează între fibrele zonulare.

- **Pars plana** este limitată posterior de ora serrata. Fiecare proces ciliar este mărginit lateral în partea posterioară de striile ciliare, creste pigmentate care se prelungesc spre ora serrata unde separă spații cu concavitatea anterioară denumite golfuri ciliare. La limita dintre acestea retina trimite prelungiri care în ansamblu conferă aspectul dințat al orei serrata. Procesul ciliar împreună cu golful ciliar corespunzător formează o unitate anatomică.

• **Structura histologică**. Corpul ciliar prezintă următoarele componente histologice: epiteliul ciliar nepigmentat, epiteliul ciliar pigmentat şi stroma ciliară care conține mușchiul ciliar.

- **Epiteliul ciliar nepigmentat** este alcătuit dintr-un singur strat de celule care continuă stratul epitelial posterior de la nivelul irisului. În pars plicata celulele sunt cuboidale şi orientarea celulelor este dată de tracțiunea fibrelor zonulare. Suprafața bazală a epiteliului este orientată spre camera posterioară. Suprafața apicală vine în raport cu suprafața apicală a epiteliului ciliar pigmentar. Suprafețele celulare laterale formează bariera sânge-umoare apoasă datorită complexelor joncționale (zonula adherens şi zonula occludens). Prezența interdigitațiilor, al pompelor ionice şi al anhidrazei carbonice contribuie la secreția umorii apoase.
- **Epiteliul ciliar pigmentat** este format dintr-un strat de celule care posedă o suprafață bazală bogată în falduri aşezate pe o membrană bazală care fuzionează cu cea a capilarelor fenestrate adiacente. Suprafața apicală aderă de suprafața apicală a epiteliului ciliar nepigmentat prin desmozomi şi puncta adherens.
- **Stroma ciliară** este formată dintr-o substanță fundamentală (în care predomină proteoglicanii), fibre colagenice (tip I, III), fibre elastice, fibroblaste, melanocite şi fibre musculare netede. Procesele ciliare conțin plexuri vasculare de capilare fenestrate. Stratul de fibre

elastice care continuă cel de la nivelul membranei Bruch este separat de epiteliul pigmentare printr-un strat de țesut conjunctiv lax. Fibrele elastice realizează o rețea microfibrilară care conține agregate omogene de elastină. În anumite zone elastina este înlocuită de fibre de oxytalan neelastinizate, care au rolul de a ancora fibrele musculare, vasele şi celulele epiteliale.

- **Mușchiul ciliar** este constituit din fascicule de fibre musculare netede înconjurate de teci de fibrocite. Ele au o citoplasmă care conține mitocondrii, reticul endoplasmatic, aparat Golgi şi miofibrile. Membrana celulară este bogată în joncțiuni neuro-musculare colinergice care au aspectul unor vezicule agranulare.
  Între corpul ciliar şi lamina fusca scleralã se află spațiul supracoroidian ocupat de țesut conjunctiv lax. Spațiul supracoroidian aparține căii uveosclerale de drenaj al umorii apoase. Aceasta străbate stroma ciliară, partea longitudinală a mușchiului ciliar, spațiul supracoroidian, venele ciliare şi venele vorticoase.

- **Vascularizația corpului ciliar**
  - **Arterele ciliare anterioare** (7) emit ramuri care formează plexul episcleral anterior din jurul limbului cornean. După ce fiecare arteră ciliară anterioară se ramifică, perforează sclera, se anastomozează cu ramurile arterelor ciliare lungi posterioare, formează în corpul ciliar un cerc arterial ciliar intramuscular. Din acesta se desprind ramuri recurente care ajung în coriocapilară.
  - **Arterele ciliare lungi posterioare** (2) se ramifică în apropierea corpului ciliar şi participă la formarea atât al marelui cerc arterial al irisului cât şi a cercului arterial ciliar intramuscular.

Coroida

- Coroida reprezintă segmentul posterior al tractului uveal şi este formată în principal din vase conjunctive şi țesut conjunctiv bogat în melanocite şi fibre nervoase. Dinspre exterior spre interior coroida are următoarele straturi: stratul supracoroidian, straturile vasculare şi membrana Bruch.
- **Dimensiuni**. Grosimea coroidei variază între 100µ şi 300µ (cel mai gros strat este cel vascular).
- **Culoare.** Culoarea maronie este dată de prezența melanocitelor.
- **Arhitectura coroidei.**
  - **Stratul vascular coroidian** este organizat în trei substraturi dinspre exterior spre interior: stratul Haller, stratul Sattler şi stratul coriocapilar.
    - În **stratul Haller**, arterele coroidene mari şi venele sunt dispuse paralel cu excepția regiunii dintre discul optic şi maculă în care aspectul lor este tortuos.
    - În **stratul Sattler** apar numeroase ramificări şi anastomoze vasculare, care preecuatorial au o dispoziție paralelă. În

aceste straturi externe ale coroidei majoritatea vaselor sunt vene care drenează prin intermediul unor ampule în venele vorticoase. Toate elementele vasculare din aceste două straturi sunt înconjurate de o stromă formată din fibre colagene şi elastice, melanocite şi fibroblaste. Sursele arteriale ale coroidei sunt arterele ciliare posterioare şi arterele ciliare anterioare. Arterele ciliare posterioare reprezintă ramuri ale arterei oftalmice dispuse medial şi lateral de nervul optic. Teritoriul arterei ciliare posterioare mediale este coroida nazală, foveea şi uneori discul optic. În cazul unei predominanțe a arterei ciliare posterioare laterale atunci discul optic este vascularizat de aceasta. Arterele ciliare posterioare se ramifică în artere ciliare scurte şi lungi. Arterele ciliare scurte străbat sclera infero-temporal şi nazal de nervul optic, pătrund în stratul Haller al coroidei şi au un traiect meridional spre ecuator. Ele vascularizează mici arii triunghiulare cu baza situată la ecuator. Din acestea se desprind ramuri recurente paraoptice care irigă coroida peripapilară. În jurul nervului optic ramurile intrasclerale se formează o anastomoză circulară, cercul arterial Haller Zinn al cărui teritoriu este coroida peripapilară şi partea retrolaminară a discului optic. Arterele ciliare lungi posterioare străbat sclera împreună cu nervii omonimi în afara arterelor ciliare scurte posterioare. Ele au traiect prin spațiul supracoroidian şi participă la formarea marelui cerc arterial al irisului din care se desprind ramuri recurente care vascularizează coroida preecuatorială. Arterele ciliare anterioare au originea în ramurile musculare ale muşchilor drepți, ramuri ale arterei oftalmice. Arterele ciliare anterioare sunt în număr de două pentru fiecare muşchi cu excepția muşchiului drept lateral care are o singură arteră. Arterele străbat sclera anterior de inserțiile muşchilor drepți , străbat spațiul supracoroidian şi dau ramuri în corpul ciliar şi formează marele cerc arterial al irisului. Arterele coroidiene prezintă dinspre interior spre exterior endoteliul, lamina elastică internă, stratul muscular şi adventicea. Ele se ramifică până la nivelul coriocapilarei pe care o abordează oblic.

- **Coriocapilara** este un strat vascular adiacent membranei Bruch alcătuit din capilare de 40μ diametru organizate într-o rețea în care se poate distinge o structură lobulară. În regiunea maculară coriocapilara irigă toate straturile retiniene spre deosbire de periferia retiniană unde irigă doar 1/3 externă. Analizând structura lobulului coriocapilar din zonele

periferice s-a observat că de la arteriola precapilară iradiază "în spiţe de roată" spre periferie capilare fenestrate (cu pori de cca 70 nm) cu o lungime de 350μ lungime. Din capilarele periferice se formează venulele postcapilare cu diametrul de 30μ. Din punct de vedere funcţional, arteriolele precapilare sunt vase de tip terminal. Vasele lobulului sunt înconjurate de fascicule colagenice provenite din membrana Bruch. Abordul planului lobular de către arteriola precapilară este perpendicular în regiunea ecuatorială şi tangent în zonele periferice coroidiene. În coriocapilara periferică se observă tipul de lobul inversat în care arteriola precapilară se dispune periferic şi venula postcapilară central. În regiunea maculară şi peripapilară aspectul lobular dispare. Unitatea funcţională a coriocapilarei este formată dintr-o zonă de capilare centrifuge care pornesc din arteriola precapilară, localizată central şi o zonă de capilare centripete, afluenţi ai venulei periferice. Modul de curgere al sângelui prin lobulul coriocapilar depinde de rezistenţa periferică.

- **Membrana Bruch** este un strat acelular alcătuit din fibre colagenice şi elastice ancorate într-o matrice glicoproteică. Ea este situată în partea internă a coroidei şi are o grosime de cca 3μ. Dinspre exterior spre interior prezintă cinci straturi: membrana bazală a coriocapilarei, stratul colagenic extern, stratul elastic, stratul colagenic intern şi membrana bazală a epiteliului pigmentar. Membrana bazală a coriocapilarei este incompletă în dreptul septurilor intercapilare. Straturile colagenice extern şi intern sunt alcătuite din fascicule cu dispoziţie meridională, paralelă. Stratul elastic este constituit dintr-o arhitectură densă de fibre elastice şi este străbătut de benzi colagenice care realizează punţi între cele două straturi. Membrana bazală a epiteliului pigmentar este separată de acesta printr-un spaţiu de 100 nm.

Anatomia unghiului irido-cornean şi a reţelei trabeculare

- Unghiul irido-cornean este ocupat de o structură conjunctivă - reţeaua trabeculară - situată între rădăcina irisului şi linia Schwalbe, cu rol în evacuarea umorii apoase din camera anterioară. Reţeaua trabeculară este formată din lamele trabeculare separate de spaţii intertrabeculare şi prezintă două porţiuni: partea corneo-scleralã (care poate fi împărţită într-o parte iriană şi una uveală) şi partea juxtacanaliculară. Reţeaua părţii iriene este situată intern şi este alcătuită din lamele lungi care separă spaţii intertrabeculare de dimensiuni mari. În reţeaua uveală lamelele sunt neregulate, interconectate şi spaţiile sunt mai mici. Reţeaua juxtacanaliculară este dispusă în exterior şi lamelele acesteia separă spaţii mici fusiforme de cca 10μ.

- **Structura histologică a rețelei trabeculare.**
  - **Lamelele rețelei corneo-sclerale** au un ax central colagenic, învelit de celule trabeculare. Axul colagenic este format dintr-o substanță fundamentală care conține acid hialuronic, proteoglicani, microfibrile asemănătoare fibrelor elastice şi fibre de colagen (tip III, I). Celulele trabeculare emit prelungiri care trec peste porii rețelei sau se conectează de cele ale celulelor lamelelor învecinate. Celulele trabeculare au următoarele roluri: sinteza glicozaminoglicanilor (acidului hialuronic, condroitin sulfat, heparan sulfat şi dermatan sulfat) şi fagocitoza pigmentului provenit din straturile epiteliale. Datorită conținutului de alfa-actină, lamelele au şi proprietăți contractile care contribuie la deschiderea spațiilor trabeculare.
  - **Rețeaua juxtacanaliculară (lama cribriformă)** este formată dintr-o rețea fibrilară înglobată într-o substanță fundamentală tapetată de celule trabeculare. Rețeaua fibrilară este alcătuită din fibre asemănătoare celor elastice şi ea conectează fibrele rețelei corneo-sclerale de peretele intern al canalului Schlemm. În vecinătatea endoteliului canalului Schlemm există o zonă de joncțiune caracterizată prin spații tapetate de glicozaminoglicani, care determină 90% din rezistența la scurgere a umorii apoase.
  - **Peretele intern al canalului Schlemm** este format dintr-un singur strat de celule endoteliale aşezate pe o membrană bazală discontinuă. Celulele sunt solidarizate prin joncțiuni strânse şi macule adherens şi sunt învelite de un strat de celule stelate cu direcție perpendiculară pe direcția canalului. Atât celulele endoteliale cât şi cele stelate au rolul de a regla fluxul fluidului spre canal în funcție de presiunea intraoculară. Creşterea presiunii determină accelerarea transferului umorii apoase prin celulele endoteliale prin intermediul unor vacuole gigante care pot forma adevărate canale transcelulare.
- **Joncțiunea rețelei trabeculare cu muşchiul ciliar.** Inserția muşchiului ciliar la nivelul rețelei se face prin trei tipuri de tendoane: tendoane tip I (care au originea la în fibrele musculare longitudinale şi se ataşează de pintenul scleral pe care îl tracționează spre posterior), tendoane tip II (prin care fibrele longitudinale străbat rețeaua trabeculară şi se inseră în rețeaua subendotelială; ele deschid rețeaua juxatacanaliculară şi lumenul canalului Schlemm) şi tendoane tip III (sunt benzi care străbat rețeaua trabeculară şi se inseră în cornee şi în rețeaua corneo-scleralã; contracția lor determină deschiderea spațiilor intertrabeculare). În concluzie, contracția muşchiului ciliar duce la deschiderea rețelei trabeculare.
- **Canalul Schlemm** este un vas neregulat, asemănător vaselor limfatice, dispus circumferențial în exteriorul rețelei trabeculare a unghiului sclero-cornean. El este străbătut de septuri oblice ataşate mai ales de peretele

extern. De pe acest perete pornesc 25-35 de canale colectoare fie direct prin intermediul venelor apoase limbice spre plexul episcleral, fie indirect prin plexul intrascleral.

Tunica nervoasă

Retina

- Retina tapetează ¾ posterioare ale ochiului şi este formată dinspre interior spre exterior din următoarele straturi histologice: membrana limitantă internă, stratul fibrelor nervoase, stratul celulelor ganglionare, stratul plexiform intern, stratul nuclear intern, stratul plexiform, stratul nuclear extern, membrana limitantă externă, stratul celulelor fotoreceptoare şi epiteliul pigmentar retinian.
- **Limite**. Retina se extinde anterior până la ora serrata, o structură cu aspect dințat situată la 5 mm anterior de ecuatorul anatomic şi la 4.5 mm posterior de limbul sclero-cornean. Ora serrata prezintă prelungiri retiniene separate de golfuri orale. În această zonă este vizibilă demarcația netă dintre țesutul retinian şi epiteliul nepigmentat al pars planei ciliare. De o parte şi de alta a orei serrata pe o bandă circuferențială de cca 4 mm se inseră baza vitrosului.
- **Dimensiuni**. Retina are o grosime de cca 0.10-0.17 mm fiind mai subțire la nivelul foveolei.
- **Anatomia topografică a retinei**. Retina poste fi împărțită în mai multe zone: regiunea maculară (care cuprinde regiunile foveală, parafoveală şi perifoveală), retina periferică şi ora serrata.
  - **Regiunea foveală .** Foveea este cea mai specializată zonă retiniană, structura ei histologică fiind substratul acuitatății vizuale maxime şi a vederii colorate. Diametrul foveei este de cca 1.5 mm şi în centrul ei se află o depresiune numită foveolă (cu diametrul de 0.33 mm). Zona centrală cu diametrul de 0.40 mm este lipsită de vase şi de aceea a fost denumită zona avasculară foveală. La examenul fundului de ochi se observă o tentă gălbuie a acestei zone datorită xantofilei, pigment sintetizat de neuronii bipolari şi de celulele ganglionare. Acest pigment are proprietăți antioxidante, contribuie la diminuarea aberației cromatice şi la absorbția radiației albastre-ultraviolete. Principala caracteristică a foveei este predominanța celulelor cu conuri.
  - **Regiunea parafoveală** este o zonă inelară de 0.5 mm care circumscrie foveea. Ea se caracterizează histologic printr-o multistratificare a elementelor celulare în straturile celulelor ganglionare, nuclear intern, nuclear extern, plexiform extern (stratul Henle). Aceasta se datorează deplasării elementelor neuronale spre exteriorul zonei foveale pentru a nu ecrana celulele fotoreceptoare foveale.
  - **Regiunea perifoveală** are o lățime de 0.7 mm şi este situată la periferia întregii regiuni maculare.

- **Regiunea retinei periferice** este reprezentată de restul retinei situate între periferia maculei şi ora serrata.
- **Ora serrata** este zona de tranziţie dintre retină şi pars plana a corpului ciliar. Ea are un aspect dinţat datorită proceselor dinţate, prelungirilor ţesutului retinian în epiteliul nepigmentar ciliar. Aceste procese sunt paralele, orientate meridional, au o lungime de 1-2.5 mm şi au o formă triunghiulară cu baza posterioară şi cu vârful spre depresiunile dintre procesele ciliare (văile ciliare). Unele procese prezintă la suprafaţa lor o plică glială meridională care uneşte baza de vârf. În spaţiile dintre procesele dinţate se află depresiuni cu concavitatea anterioară numite golfuri orale. Ora serrata poate prezenta anomalii anatomice: procesele gigante, hiperplazii gliale, plici meridionale proeminente şi insule de epiteliu ciliar nepigmentar în ţesutul retinian.

- **Structura histologică.** Retina este formată din 10 straturi dispuse dinspre exterior spre interior: epiteliul pigmentar retinian, stratul celulelor fotoreceptoare, membrana limitantă externă, stratul nuclear extern, stratul plexiform extern, stratul nuclear intern, stratul plexiform intern, stratul celulelor ganglionare, stratul fibrelor nervoase şi membrana limitantă internă. Toate aceste straturi au o arhitectură specifică datorită relaţiilor sinaptice, celulelor gliale (celulele Müller Müller, microgliile, macrogliile) şi matricii intercelulare. Celulele Müller Müller sunt celule gliale cu rol de suport, care ocupă spaţiul retinian dintre membranele limitante externă şi internă. Aceste celule prezintă procese radiale şi orizontale care realizează o reţea în ochiurile căreia se află corpii neuronali, sinapsele retiniene şi capilarele.
  - **Stratul epiteliului pigmentar retinian** este format dintr-un singur strat de cca 5 milioane de celule hexagonale cu atât mai aplatizate cu cât sunt dispuse mai periferic. Acest strat începe de la marginea discului optic şi se continuă la nivelul corpului ciliar. Stratul epitelial are o faţă apicală în raport cu stratul celulelor fotoreceptoare şi o suprafaţă bazală spre membrana Bruch. Suprafaţa apicală este separată de stratul celulelor fotoreceptoare prin spaţiul interfotoreceptor ocupat de matricea interfotoreceptoare; în aceasta prelungirile apicale ale celulei epiteliale (reprezentate prin microvili lungi şi scurţi, procesele viloase şi crestele) ajung să înconjure treimea externă a segmentului extern al celulelor fotoreceptoare. Suprafaţa bazală este neregulată datorită prelungirilor celulare şi aderă de membrana bazală prin aderenţe focale formate din integrine (care fixează lamimina şi fibronectina matricei extracelulare). Această suprafaţă este ancorată de o membrană bazală cu structură bilaminată (lamina lucida şi lamina densa) alcătuită dintr-o reţea de fibre de colagen tip IV, heparan sulfat, lamimină şi fibronectină. Suprafaţa laterală permite o

aderență intercelulară prin intermediul joncțiunilor strânse, desmozomi şi zonule adherens. Celulele epiteliale au un nucleu oval, o citoplasmă bogată în mitocondrii localizate bazal, reticul endoplasmatic rugos, complex Golgi, fagozomi, lizozomi, granule de lipofuscină şi melanozomi care conțin granule de melanină. Funcțiile epiteliului pigmentar sunt axate în principal pe sinteza şi degradarea moleculelor matricei interfotoreceptoare, pe realizarea unei bariere selective coroidă-retină, absorbția energiei luminoase şi transportul ionic activ. Celula epitelială pigmentară este o cale de transport coroido-retinian (pentru oxigen şi ioni de Na, Ca, Mg, Cl, aminoacizi şi apă), fagocitează discurile segmentelor externe ale celulelor fotoreceptoare, metabolizează vitamina A, sintetizează cromoforul 11 cis retinal, sintetizează membrana bazală, matricea interfotoreceptoare şi granulele de melanină. Acestea absorb energia luminoasă şi scad fenomenul de dispersie.

- **Stratul segmentului extern al celulelor fotoreceptoare** este format din celulele cu conuri şi celulele cu bastonaşe dispuse axial. La nivelul foveei se află doar celule cu conuri pentru culorile verde şi roşie (140000/mm^2) dispuse paralel. Înălțimea acestor celule este de cca 80µ şi axonii lor pătrund în regiunea perifoveolară în unghi de 90^0, ajungând tangent cu suprafața retiniană. Ei formează stratul Henle de fibre orizontale care îşi vor schimba direcția în unghi drept pentru a doua oară înainte de a face sinapsă cu dendritele neuronilor bipolari. Segmentele externe ale fotoreceptorilor foveali sunt cilindrice spre deosebire de cele extramaculare care sunt conice. Densitatea celulelor cu conuri scade la 100000/mm^2 la 130µ de fovee unde încep să apară celulele cu bastonaşe care cresc în densitate până la 170000/mm^2 la 3 mm de fovee în periferia parafoveală. La nivelul zonei perifoveale celulele cu bastonaşe separă celulele cu conuri. La 1mm posterior de ora serrata dispar celulele cu bastonaşe.

  - **celulele cu conuri** sunt în număr de 6-7 milioane şi prezintă un segment extern şi un segment intern. Segmentele externe ale conurilor foveale sunt cilindrice şi cele ale conurilor extrafoveale sunt conice. Aceste segmente conțin un sistem de discuri membranare suprapuse care au continuitate cu membrana celulară. Membranele discurilor conțin trei tipuri de fotopigment care asigură celulelor cu conuri sensibilități spectrale diferite: conuri sensibile la culoarea roşie (absorb lumina cu lungime de undă de 565 nm), conuri sensibile la culoarea verde (530 nm) şi conuri sensibile la albastru (450 nm). Rodopsina se sintetizează la baza procesului extern în reticulul endoplasmatic şi apoi este împachetată în aparatul Golgi în membrana discurilor care apar la baza segmentului;

pe măsură ce avansează, discurile devin paralele şi ajung la extremitatea distală (în cca 10 zile) unde sunt fagocitate de celulele epiteliului pigmentar. S-a observat că discurile conurilor sunt de fapt invaginări ale membranei celulare. Extremitatea distală a segmentului extern este aderentă la matricea glicoproteică interfotoreceptoare care separă stratul celulelor fotoreceptoare de stratul epiteliului pigmentar. Această matrice alcătuită din condroitin sulfat şi acid sialic, conţine o proteină care leagă retinalul. Segmentul extern este conectat de segmentul intern printr-un col subţire pe care se observă un cil. Segmentul intern este alcătuit din două zone: elipsoidul (zona externă) şi mioidul (zona internă). Elipsoidul este bogat în mitocondrii, conţine 1-2 centrioli din care porneşte cilul sau corpul bazal. Mioidul conţine reticulul endoplasmatic rugos şi aparatul Golgi.

- **Celulele cu bastonaşe** sunt în număr de 150 de milioane şi posedă un segment extern şi unul intern. Segmentul extern prezintă un sistem de 2000 de discuri membranare suprapuse care si-au pierdut contactul cu membrana celulară. Membrana discurilor conţine 10^8 molecule de rodopsină, fotopigment sensibil la lumina cu lungime de undă de 500 nm format din retinal şi opsină. Discurile se formează la baza segmentului unde înglobează opsina şi pe măsura producerii se deplasează distal. Ulterior sunt fagocitate de celulele stratului epiteliului pigmentar. Întunericul are un efect depolarizant (-30 mV). Această diferenţă de potenţial numită şi curent de întuneric este produsă prin pătrunderea Na^+ şi Ca^{2+} prin canalele deschise de GMPc. Menţinerea curentului de întuneric se realizează de către pompele 4 $Na^+/K^+/Ca^{2+}$ şi 3 Na^+/ 2 K^+. Rodopsina este formată din opsină (o proteină formată din 7α helixuri) şi retinalul (cromoforul). Fotonul determină izomerizarea retinalului din forma cis în forma trans. Acesta modifică conformaţia spaţială a opsinei care trece prin mai multe stări intermediare (rodopsină-fotorodopsină-bathorodopsină-lumirodopsină-metarodopsină I-metarodopsină II). Metarodopsina II activează transductina care ataşează o moleculă de GTP. Are loc o amplificare a reacţiilor datorită recrutării unui număr de până la 4000 de molecule de transductină. Se eliberează complexul transductină α-GPT care activează fosfodiesteraza. Aceasta hidrolizează mii de molecule de GMPc la 5' GMP. Scăderea GMPc produce închiderea canalelor de Na^+ şi de Ca^{2+}. Un singur foton blochează intrarea în celulă a 10^6 ioni de Na^+ şi de Ca^{2+} având astfel loc o hiperpolarizare de până la –80 mV.

La sfârşitul reacţiei, metarodopsina II este fosforilată treptat de rodopsinkinază pentru a scădea viteza reacţiilor de mai sus. Arestina blochează reacţia şi metarodopsina II se scindează în opsină şi retinal. Pompa de $4Na^+/K^+/Ca^{2+}$ scade concentraţia de Ca^{2+} în celulă şi prin activarea guanilatciclazei creşte GMPc. La sfârşit are loc resinteza rodopsinei, a transductinei inactive şi a fosfodiesterazei inactive. Celulele fotoreceptoare sunt conectate între ele prin joncţiuni de tip gap care au rol în amplificarea semnalului luminos şi amortizarea semnalului luminos de fond. Acţiunea luminii asupra celulelor fotoreceptoare dintr-o zonă centrală are un efect de hiperpolarizant care este procesat de celulele orizontale prin intermediul neuromediatorului GABA; acesta determină un efect opus asupra fotoreceptorilor dintr-o zonă inelară situată la periferia primeia. Acest exemplu de organizare centru-periferie poartă numele de câmp receptor şi are rolul în sublinierea contrastului.

- **Membrana limitantă externă** reprezintă o linie de aderenţă intercelulară între membranele celulelor fotoreceptoare şi celulele Müller Müller. Acestea sunt celule gliale care separă şi izolează fiecare celulă fotoreceptoare. Membrana limitantă externă are rolul de barieră pentru moleculele care provin din matricea interfotoreceptoare.
- **Stratul nuclear extern** este format din nucleii celulelor fotoreceptoare. Nucleii celulelor cu bastonaşe sunt înconjuraţi de citoplasmă şi sunt conectaţi de mioidul segmentului intern prin fibra externă (axonul extern) formată din neurofibrile. Nucleii celulelor cu conuri sunt dispuşi uşor excentric şi conexiunea cu mioidul se face printr-un segment citoplasmatic mai scurt. Stratul nuclear extern lipseşte la nivelul foveei, însă în regiunea parafoveală şi perifoveală datorită deplasării centrifuge a nucleilor apar cca 10-12 straturi nucleare.
- **Stratul plexiform extern** este format din două zone: o zonă externă (formată din axonii celulelor fotoreceptoare) şi o zonă internă (care conţine sinapsele dintre fotoreceptori şi celulele bipolare şi orizontale).
  - celulele cu conuri au spre extremitatea internă un axon (fibra internă) care face sinapsă prin intermediul unui pedicul cu dendrita celulei bipolare. Pediculul este o structură membranară presinaptică cu diametrul de cca 7μ şi are numeroase indentaţii în care pătrund atât dendritele celulelor bipolare cât şi cele ale celulelor orizontale. Fiecare indentaţie conţine aceste structuri organizate sub formă de triade în care procesul central este dendrita celulei bipolare pitice şi cele

două procese laterale aparţin celulelor orizontale. În afara triadelor există sinapse cu dendritele celulelor bipolare difuze. Fiecare con face sinapsă cu 4-6 celule orizontale şi cu mai multe celule bipolare. O celulă bipolară face sinapsă cu un singur con.

- Celulele cu bastonaş au un axon a cărui extremitate internă este rotundă sau ovală şi se numeşte sferulă. Aceasta face sinapsă cu dendritele celulelor bipolare şi telodendritele celulelor orizontale. Fiecare sferulă se conectează cu mai multe celule orizontale şi cu 1-4 celule bipolare. Fiecare celulă bipolară face sinapsă cu sute de celule cu bastonaş.

Neurosinapsele stratului plexiform extern sunt de două tipuri: neurosinapse celulă fotoreceptoare-celulă bipolară şi neurosinapsă celulă fotoreceptoare-celulă orizontală.

- neurosinapsele celulă fotoreceptoare-celulă bipolară pot fi situate fie la nivelul joncțiunii bazale (la extremitatea externă a axonului într-o cavitate membranară), fie la nivelul prelungirii axonale (la extremitatea internă numită pedicul în cazul celulelor cu conuri şi sferulă în cazul celulelor cu bastonaş).
- neurosinapsele celulă fotoreceptoare-celulă orizontală se caracterizează prin faptul că prelungirea dendritică a celulei orizontale pătrunde într-o invaginație membranară. Pe suprafața citoplasmatică a sinapsei, membrana prezintă o densificare formată din proteine filamentoase. Există conexiuni de tip zonula adherens şi macula adherens între dendritele celulelor orizontale învecinate.

Prin intermediul neurosinapselor stratului plexiform extern celulele bipolare intervin în sublinierea contrastelor dintre zona centrală şi cea periferică a câmpului receptor. Celulele orizontale au rolul de amplificator de semnal în acest proces de organizare a câmpului receptor. În cazul celulelor cu conuri, câmpul receptor menține antagonismul centru-periferie nu pentru lumină-întuneric, ci pentru lungimi de undă diferite (de exemplu roşu-verde).

- **Stratul nuclear intern** conține corpurile celulare ale celulelor bipolare , orizontale, amacrine şi interplexiforme.
  - **Celulele bipolare** reprezintă deutoneuronul căii vizuale, interneuroni cu dispoziție radiară, ai căror dendrite fac sinapsă cu celulele fotoreceptoare. Axonii celulelor bipolare fac sinapsă cu celulele ganglionare. Criteriul arhitecturii sinaptice a împărțit celulele bipolare în celule bipolare-bastonaş, celule bipolare pitice (invaginante sau turtite), celule bipolare difuze (invaginante, turtite, gigante), celule

bipolare bistratificate gigante, celule bipolare con albastru. Celulele bipolare-bastonaşe sunt localizate în periferia foveei şi fac sinapse cu zeci de sferule ale celulelor cu bastonaşe în stratul plexiform extern. Datorită faptului că fiecare sferulă face sinapsă cu mai multe celule bipolare, câmpurile receptoare ale acestor celule se suprapun. Celulele bipolare pitice invaginate prezintă dendrite care participă la formarea triadelor la nivelul pediculului conului. Pedicul conține 12 invaginații care adăpostesc triadele corespunzătoare. În regiunea foveală fiecare con face sinapsă cu o celulă bipolară, dar cu cât celulele sunt situate mai periferic numărul de celule care fac sinapsă cu o singură celulă bipolară creşte. Celulele bipolare pitice turtite au dendrite care fac sinapse la suprafața pediculului conului (nu se invaginează). Celulele bipolare conuri fac sinapse cu mai multe conuri şi pot fi invaginante sau turtite. Celulele bipolare gigantice au o arborizație dendritică orizontală în stratul plexiform extern pe suprafețe cu diametrul de 100µ. Toate celulele bipolare au axoni care pătrund în stratul plexiform intern unde se termină printr-un telodendron care se ramifică în procese telodendritice. Acestea fac sinapse simple eferente cu celulele ganglionare şi sinapse aferente cu celulele amacrine. Hiperpolarizarea sau depolarizarea celulei fotoreceptoare este transmisă celulei bipolare dar răspunsul acesteia este în funcție de sinapsă. Dacă sinapsa este excitatorie, membrana presinaptică şi cea postsinaptică se depolarizează în acelaşi sens; dacă este inhibitorie atunci cele două membrane se polarizează invers. Există două mari tipuri de celule bipolare: unele răspund la câmpul receptor on-off (centru on periferie off) şi unele care au răspuns invers off-on.

- **Celulele orizontale** sunt interneuroni gabaergici care conectează fotoreceptorii. S-au observat 3 tipuri de celule: tipul I interconectează celulele cu conuri de celulele cu bastonaşe, tipul II interconectează conuri şi tipul III sunt similare tipului I, dar au o arborizație dendritică care face sinapsă cu conurile roşii şi verzi. În regiunea macular dendrita unei celule orizontale face sinapse cu cca 10 conuri, iar în periferie cu 20 de conuri. Celulele orizontale răspund la stimuli difuzi.
- **Celulele amacrine** sunt localizate în partea internă a stratului nuclear intern şi emit prelungiri dendritice şi axonale în stratul plexiform intern. Ele sunt interneuroni care produc ca neurotransmițători GABA, dopamină şi se pot clasifica în

celule difuze, stratificate şi deplasate. Celulele amacrine difuze emit două prelungiri axonale care se ramifică printr-un plex orizontal în stratul plexiform intern. Aria de arborizație se poate întinde pe un diametru de 25μ (celule amacrine cu câmp îngust) sau pe un diametru de 50 μ (celule amacrine cu câmp larg). Celulele amacrine stratificate au o arie de ramificare mult mai mare (500 μ). Ele pot fi unistratificate, bistratificate şi tristratificate. Celulele amacrine deplasate se află în stratul celulelor ganglionare. Celulele amacrine răspund la stimuli mobili sau la variații de contrast. Răspunsul acestor celule este de tip on-off (descarcă impulsuri la începutul şi la sfârşitul stimulării). Celulele amacrine sunt conectate la celulele ganglionare on-off şi au rolul de a modula semnalul dintre celulele fotoreceptoare şi celulele ganglionare.

- **Celulele interplexiforme** sunt neuroni gabaergici care conectează celulele bipolare şi celulele orizontale de structurile stratului plexiform intern.

- **Stratul plexiform intern** conține $3,1x10^8$ neurosinapse pe mm^2, reprezentând conexiunile dintre celulele bipolare, amacrine şi ganglionare. Aceste sinapse, numite diade, sunt de mai multe tipuri: sinapse reciproce (axonul celulei bipolare-celula amacrină-axonul celulei bipolare) şi sinapse seriale (celulă amacrină-celulă amacrină-celulă bipolară sau celulă ganglionară). În stratul plexiform intern are loc o organizare laminară a procesării informației datorită faptului că sinapsele inhibitoare dintre celulele bipolare şi cele ganglionare au o poziție externă celor excitatoare. În aceste straturi se conservă semnul depolarizării (de exemplu celulele bipolare conectate la câmpurile receptoare off fac sinapsă cu celule ganglionare conectate tot la câmpuri receptoare off).
- **Stratul celulelor ganglionare** conține cca 700000-1500000 de celule. Fiecare celulă ganglionară primeşte aferențe indirecte de la 100 de celule cu bastonaş sau de la 3-6 celule cu conuri. În regiunea foveală câmpul receptor este mic, unei celule ganglionare corespunzându-i un con. Celulele ganglionare sunt de două tipuri: pitice şi difuze.
  - **celulele ganglionare pitice** au dendrite care se arborizează pe o arie cu diametrul de 10μ şi fac sinapsă cu celulele bipolare pitice şi cu celulele amacrine. Fiecare celulă ganglionară primeşte aferențe de la o singură celulă bipolară, dar aceasta face sinapsă cu mai multe celule ganglionare. Doar în regiunea maculară există corespondență 1:1.
  - **celulele ganglionare difuze** au un câmp dendritic larg şi polisinaptic. Ele pot fi unistratificate, multistratificate,

deplasate şi gigante. Prelungirile dendritice fac sinapse (diade datorită dispoziției în perechi) cu celulele bipolare şi amacrine. Prelungirile axonale ale acestor celule străbat nervul optic, chiasma optică, tractul optic şi fac sinapsă cu neuronii corpului geniculat lateral. La nivelul celulelor ganglionare sosesc impulsuri de la arii fotoreceptoare mai întinse, cu diametrul relativ constant, organizate în câmpuri receptoare. Acestea au o organizare antagonică centru-periferie datorită faptului că fotoreceptorii trimit impulsuri spre zona centrală a câmpului receptor prin intermediul celulelor bipolare (spre deosebire de cei din zona periferică care trimit impulsurile prin celulele orizontale). Stimularea regiunii centrale a câmpului receptor poate produce stimularea celulei ganglionare. Stimularea zonei periferice are efecte inhibitoare.

- **Stratul fibrelor nervoase** este format din prelungirile axonale ale celulelor ganglionare care au un traiect radial spre discul optic. Fibrele cu origine maculară au un traiect direct spre disc. Fibrele temporale descriu un traiect arcuat spre părțile supero-temporale şi infero-temporale ale discului optic. Toți axonii îşi schimbă direcția în unghi drept la nivelul discului optic şi formează o proeminență inelară numită papila nervului optic. Axonii străbat lamina cribroasă a canalului scleral al nervului optic şi devin mielinizați.
- **Membrana limitantă internă** este alcătuită din două straturi. Stratul extern este reprezentat de membrana bazală a celulelor Müller Müller. Stratul intern conține laminină, proteoglicani, fibre de colagen (tip I, IV), fibronectină. Membrana limitantă internă se întinde de la discul optic (unde se continuă cu membrana bazală a astrocitelor care acoperă papila nervului optic) până la epiteliul corpului ciliar. Aderență între această membrană şi fibrele vitreene există doar periferic.

- **Circulația retiniană**. Țesutul retinian are cel mai mare consum de oxigen pe gram de țesut din organism. Retina are două surse importante de vascularizație: artera centrală a retinei care vascularizează 2/3 internă ale retinei şi coriocapilara care irigă 1/3 externă. Artera centrală a retinei are originea în artera oftalmică la 1 cm posterior de lama cribroasă. Această arteră are un diametru de 0.23 mm, străbate teaca durală a nervului optic şi pătrunde între fibrele acestuia. După ce trece printr-un orificiu al laminei cribroase ajunge intraocular la nivelul discului optic unde se împarte într-o ramură superioară şi una inferioară. Acestea se ramifică pe măsură ce se îndepărtează de discul optic, în straturile fibrelor nervului optic şi al celulelor ganglionare, fiind aderente de fibrele colagenice ale membranei limitante interne. Spre periferie diametrul arterial scade la 8-10μ. La formarea barierei sânge-retină contribuie nu numai joncțiunile strânse dintre

celulele endoteliale, dar şi astrocitele împreună cu procesele pericapilare ale celulelor Müller Müller. Venele retiniene au un traiect invers arterelor, dar în regiunile periferice, fibrele musculare din peretele venos sunt înlocuite de pericite. Peretele venelor periferice este mult mai elastic şi influenţat de curgerea sângelui. Vena centrală a retinei iese la nivelul discului optic şi a laminei cribroase în porţiunea retrobulbară a nervului optic unde se dispune temporal de arteră. La trecerea prin lamina cribroasă calibrul celor două vase este micşorat. De asemenea, adventicea arterială şi stratul glial care înconjură vena dispar la încrucişările arterio-venoase, structuri observabile mai ales în cadranul supero-temporal. În locul încrucişării, endoteliile celor două vase împreună cu membranele bazale se suprapun. Vasele retiniene se extind până la 1.5 mm posterior de ora serrata. Din sistemul arterial se desprinde o reţea capilară care se dispune în stratul nuclear intern şi în straturile celulelor ganglionare şi al fibrelor nervoase. Reţeaua capilară se continuă cu cea venulară, neexistând şunturi arteriolo-venulare. Singurele anastomoze potenţiale pot exista doar în regiunea discului optic între circulaţia coroidiană şi cea retiniană (şunturi optico-ciliare). Există şi trei zone avasculare retinene: zona avasculară foveală (în care capilarele dispuse circular mărginesc aria), retina situată posterior de ora serrata pe o bandă de 1.5 mm şi retina din vecinătatea vaselor retiniene mari.

Mediile transparente oculare

- Structurile anatomice prin care ochiul transmite şi refractă lumina incidentă sunt corneea, umoarea apoasă, cristalinul şi corpul vitros.

Umoarea apoasă

- Umoarea apoasă este un lichid transparent care umple camerele anterioară şi posterioară ale ochiului.
- Ea este produsă de procesele ciliare şi evacuată din camera anterioară prin unghiul irido-cornean în canalul lui Schlemm.
- Umoarea apoasă transportă glucoză, aminoacizi şi oxigenul, elemente necesare cristalinului şi corneei. De asemenea umoarea apoasă contribuie la menţinerea presiunii oculare.

Cristalinul

- Cristalinul aparţine mediilor transparente oculare şi reprezintă o structură anatomică cu rol major în refracţia luminii contribuind cu cca 22 D la puterea de refracţie totală a ochiului (60D). El este suspendat de corpul ciliar între iris şi camera posterioară (situate anterior) şi corpul vitros (situat posterior) cu ajutorul aparatului zonular (zonula lui Zinn). Cristalinul prezintă la interior un nucleu înconjurat periferic de cortexul cristalinian. La exterior cristalinul este învelit de o structură elastică foarte subţire numită capsula cristalinului pe care în zona ecuatorială se ataşează fibrele zonulare. Ancorarea sa de corpul ciliar permite direcţionarea forţelor transmise prin

contracția mușchiului ciliar în procesul de acomodație asupra întregului cristalin.

- **Dimensiunile și greutatea**. Diametrul cristalinului variază cu vârsta (6 mm la o lună, 8.7 mm la 20 de ani, 9.7 mm la 80 de ani); raza de curbură anterioară este de 10 mm și cea posterioară de 6 mm; masa cristalinului crește cu vârsta (93 mg la o lună, 170 mg la 20 de ani și 260 mg la 80 de ani). Cristalinul este învelit la exterior de capsula cristaliniană și prezintă o parte corticală moale și o parte centrală, nucleul. Liniile de sutură fine iradiază de la poli la ecuator (sunt în număr de șase la adult și de trei în cristalinul fetal dispuse în forma literelor Y și λ). Aceste linii sunt formate dintr-o substanță amorfă care reprezintă marginile libere ale septurilor aflate în profunzime. Cristalinul este format din lamine concentrice care la rândul lor sunt alcătuite din fibre cristaliniene interconectate.
- **Structura histologică**. Cristalinul prezintă următoarele elemente structurale: epiteliul cristalinian, fibrele cristaliniene, capsula cristaliniană și aparatul zonular (zonula lui Zinn).
  - **Epiteliul cristalinian** este reprezentat de un strat de celule care aderă de capsula anterioară a cristalinului. Ele au o formă poligonală turtită și dimensiuni de 6/12 μ. Densitatea celulară medie este de cca 5000 de celule/mm^2 . Doar celulele din zonele periferice se divid activ.
  - **Fibrele cristaliniene** se formează prin diferențierea celulelor epiteliului cristalinian care suferă un proces de elongare. Inițial apare un proces bazal care se extinde spre posterior în raport cu capsula posterioară. Celula emite un proces anterior care ajunge până la linia de sutură anterioară (cu forma literei Y). Nucleul celular se dispune anterior. Pe măsură ce alte celule periferice apar și se diferențiază, procesul bazal se internalizează în direcție posterioară pierde contactul cu capsula posterioară și ajunge la linia de sutură posterioară (care are forma literei λ). Cu timpul, prin apoziția fibrelor, nucleul cristalinian își mărește volumul și la nivelul său putem distinge mai multe zone concentrice: nucleul embrionar, nucleul fetal (care înconjură nucleul embrionar și se întinde până la suturi) și nucleul adult (format prin apoziția postnatală a fibrelor). Cele mai noi fibre formează o zonă de 300-500μ numită cortex cristalinian. Atât celulele cât și fibrele sunt împachetate într-o rețea extrem de ordonată care realizează suportul transparenței cristaliniene. Celulele și fibrele sunt conectate prin interdigitații și microvili la nivelul cărora se află numeroase joncțiuni de tip gap.
  - **Capsula cristaliniană** este membrana bazală a celulelor epiteliale și a fibrelor cristaliniene. Ea este mai groasă ecuatorial și mai subțire posterior (4μ). Structural, capsula este formată din 30-40 de lamele suprapuse de colagen tip IV. În zona ecuatorială se atașează fibrele

zonulare (zonula lui Zinn), o rețea de fibre care ancorează cristalinul de corpul ciliar.

- **Aparatul zonular** (zonula lui Zinn) reprezintă un ansamblu de fibre care se întind între epiteliul ciliar şi capsula cristalinului. Ele au rolul de a menține în poziție cristalinul şi de a transmite forțele generate de muşchiul ciliar în procesul de acomodație. Fibrele zonulare sunt alcătuite din microfibrile de fibrilină care sunt asemănătoare fibrelor elastice dar au un conținut mai mare de cisteină. Fibrele zonulare cu diametru de 30μ sunt agregate în fascicule care au proprietăți elastice. Fibrele au originea atât în pars plana cât şi în pars plicata a corpului ciliar. Inserția capsulară a fibrelor zonulare se face prin intermediul unor zone de joncțiune bogate în fibronectină, numite lamele zonulare. Aria centrală a capsulei anterioare fără fibre zonulare are un diametru de cca 6.5 mm. După locul de origine şi dispoziția lor există fibre posterioare, anterioare şi circumferențiale care formează o adevărată rețea tridimensională.
  - Fibrele zonulare posterioare au originea în pars plana pe membrana bazală şi între celulele epiteliului ciliar (nepigmentar şi pigmentar). Ele au un traiect prin camera posterioară, în raport cu procesele ciliare spre care trimit ramificații; prezintă aderențe de membrana hialoidiană anterioară şi se inseră pe capsula cristaliniană preecuatorial, ecuatorial şi retroecuatorial. Ele pătrund cca 2μ în profunzimea capsulei.
  - Fibrele zonulare anterioare pornesc de la nivelul epiteliului ciliar de pe fețele laterale ale proceselor ciliare, din văile ciliare şi de pe plicile mici. Ele se inseră superficial (pătrund cca 1μ) în capsula preecuatorială şi ecuatorială. În zona de inserție, fibrele trec dintr-un grup în celălalt, încrucişându-se şi realizând o dublă ancorare a cristalinului. Intre fibrele zonulare anterioare şi cele posterioare s-a descris un canal circular-canalul Hanover. Între fibrele zonulare posterioare şi membrana hialoidiană există un spațiu numit clasic canalul Petit.
  - Fibrele circumferențiale sunt dispuse în două contingente. Fibrele circumferențiale anterioare se ataşează în văile ciliare şi vin în raport anterior cu procesele ciliare şi posterior cu membrana hialoidiană de care aderă. Fibrele circumferențiale posterioare formează o centură adiacentă cu pars plana în raport cu baza vitrosului.

Corpul vitros

- Corpul vitros reprezintă o matrice conjunctivă formată din hialuronat de sodiu care separă spaţiul dintre cristalin şi retină. El prezintă anterior o depresiune numită fosa patelară prin intermediul căreia vine în raport cu cristalinul. Elasticitatea corpului vitros este esențială în amortizarea şocurilor produse de mişcările capului şi ale globilor oculari, contribuind astfel la protecția retinei. Vitrosul este alcătuit din gelul vitrean (80%) şi lichidul vitrean (20%) proporția modificându-se cu vârsta. Gelul vitrean este format dintr-o rețea neomogenă de fibre de colagen de tip II (organizate în fibrile şi fibre) în ochiurile căreia se află hialuronat de sodiu. Cu vârsta fibrele colagenice se condensează şi astfel apar zone fără fibre în care se acumulează lichid vitrean care conține hialuronat de sodiu. În afara fibrelor dispuse neregulat există fibre colagenice dispuse în benzi care pornesc de la discul optic şi ajung la baza vitrosului. Altele pornesc de la macula şi aderă pe capsula posterioară a cristalinului.
- **Canalul Cloquet**. Între discul optic şi capsula posterioară se observă canalul Cloquet, structură provenită din degenerarea postnatală a arterei hialoidiene. Canalul are o dispoziție postero-anterioară şi este format din membrane concentrice care înconjură un canal lichidian. Retrocristalinian acest canal este dilatat şi închide spațiul Erggelet şi posterior aderă de discul optic printr-o zonă numită aria Martegiani. Canalul Cloquet aderă de capsula cristaliniană posterioară prin intermediul ligamentului Wieger.
- **Gelul vitrean** este stabilizat de molecule de hialuronat de sodiu produs de hialocite şi eliminat prin camera posterioară şi trabeculul irido-cornean. Hialocitele au şi un rol imunologic datorită capacității lor de fagocitoză. Gelul vitrean prezintă două zone: gelul cortical şi gelul central. Gelul cortical este bogat în hialocite înglobate într-o rețea colagenică şi formează la periferia vitrosului un strat de 300µ grosime. Acesta se condensează sub forma membranei hialoidiene anterioare şi posterioare. Cortexul vitrean este limitat în exterior de o membrană bazală colagenică (alcătuită din colagen tip IV) sau lamina bazală produsă de celulele Müller Müller şi de celulele epiteliului ciliar. Cortexul vitrean vine în raport cu cristalinul, corpul ciliar şi retina prin intermediul acestei membrane bazale de care aderă strâns. La suprafața discului optic membrana bazală este înlocuită de o membrană bazală astroglială-membrana limitantă internă Elschnig care în partea centrală poartă numele de meniscul central Kuhnt format doar din glicozaminoglicani. Ultrastructural membrana bazală prezintă lamina rara (externă) şi lamina densa (internă) pe care se ataşează matricea colagenică corticală. În dreptul zonulelor membrana bazală sau lamina bazală lipseşte şi camera posterioară vine în raport direct cu cortexul vitrean.
- **Baza vitrosului** reprezintă o bandă de 1.5 mm ancorată de pars plana adiacentă orei serrata. În această zonă există o aderență maximă între rețeaua colagenică corticală şi epiteliul ciliar. Fibrele de colagen corticale care aderă anterior şi posterior de ora serrata au o dispoziție atât

circumferențială cât şi meridională. Din gelul cortical al bazei vitrosului pornesc fibre colagenice centripete spre anterior formând baza anterioară a vitrosului şi fibre cu traiect posterior-baza posterioară a vitrosului. Aceasta prezintă aderențe de-a lungul vaselor mari, a maculei şi a discului optic.

ANATOMIA ORBITEI

Orbita

- Orbitele sunt două cavități simetrice situate la joncțiunea dintre neurocraniu şi viscerocraniu. Ele au o formă piramidală patrulateră cu baza situată anterior şi cu axul antero-posterior de circa 4-5 cm, orientat postero-medial. Orbita prezintă patru pereți, patru margini, o bază şi un vârf.
- **Tavanul orbitei** este concav spre inferior şi are formă triunghiulară cu baza anterioară. Oasele care formează tavanul orbitei sunt:
  - **Partea orbitară a osului frontal** prezintă în partea antero-laterală fosa lacrimală care conține partea orbitară a glandei lacrimale. În unghiul antero-medial se găseşte foseta trohleară pe care se ataşează trohleea muşchiului oblic superior. În partea anterioară se află găurile frontală şi supraorbitară. Prin aceasta trece mănunchiul vasculo-nervos supraorbitar.
  - **Aripa mică a osului sfenoid** delimitează împreună cu corpul osului sfenoid gaura optică (canalul optic) prin care trec nervul optic şi artera oftalmică. Pe marginile superioară, medială şi inferioară a găurii optice se inseră inelul tendinos comun.
- **Podeaua orbitei** are formă triunghiulară, este concavă superior şi orientată antero-lateral. Este formată din următoarele elemente osoase:
  - **Fața orbitară a corpului osului maxilar** este traversată de şanțul infraorbital, care se continuă cu canalul infraorbitar. Aceste două elemente conțin mănunchiul vasculo-nervos infraorbitar. În partea medială se află o mică depresiune determinată de muşchiul oblic inferior.
  - **Fața orbitară a osului zigomatic**
  - **Fața orbitară a procesului orbitar al osului palatin**
- **Peretele medial** este plan, aproape sagital şi este format din următoarele oase:
  - **Fața laterală a procesului frontal al osului maxilar**, posterior de creasta lacrimală anterioară.
  - **Fața laterală a osului lacrimal**, care prezintă creasta lacrimală posterioară pe care se inseră ligamentul palpebral medial şi partea lacrimală a muşchiului orbicular al ochiului. Inferior, această creastă se continuă cu cârligul osului lacrimal şi completează medial orificiul superior al canalului lacrimo-nazal. Zona situată anterior de creasta lacrimală posterioară participă împreună cu procesul frontal al osului maxilar la formarea fosei sacului lacrimal.

- **Fața laterală a labirintului etmoidal** (os planum/lama papiracee)
- **Porțiunea prealară a feței laterale a corpului osului sfenoid** prezintă o depresiune dată de inelul tendinos comun Zinn şi tuberculul infraoptic.
- Între oasele care participă la formarea peretelui medial al orbitei se află suturile fronto-lacrimală, lacrimo-maxilară, fronto-etmoidală, sfenoido-etmoidală şi etmoido-maxilară. Găurile etmoidale anterioară şi posterioară se află pe sutura fronto-etmoidală şi conțin mănunchiurile vasculo-nervoase etmoidale anterior şi posterior.

- **Peretele lateral** este format din fața orbitară a aripii mari a osului sfenoid şi din fața orbitară a osului zigomatic pe care se află gaura zigomatico-orbitară prin care pătrunde nervul zigomatic.
- **Additusul orbitei** (baza orbitei) este orientată infero-latero-anterior. Conturul ei este întrerupt la nivelul fosei sacului lacrimal şi la delimitarea sa participă următoarele structuri:
  - **Marginea supraorbitară** aparține osului frontal, este rotunjită în partea medială şi mai ascuțită în partea laterală; ea prezintă uneori incizurile frontală şi supraorbitară.
  - **Procesul zigomatic al osului frontal şi procesul frontal al osului zigomatic** se articulează prin sutura fronto-zigomatică şi delimitează lateral additusul orbitar. Pe fața orbitară a procesului frontal al osului zigomatic la 1cm inferior de sutura fronto-zigomatică se află tuberculul palpebral pe care se inseră o porțiune din aponevroza muşchiului ridicător al pleoapei superioare şi ligamentul palpebral lateral.
  - **Marginea infraorbitară** limitează inferior additusul orbitar şi este formată din marginea orbitară a osului zigomatic şi marginea infraorbitară a osului maxilar. Aceste două oase se articulează prin sutura zigomatico-maxilară. Inferior de marginea infraorbitară au originea fibrele muşchiului ridicător al buzei superioare.
  - **Crestele lacrimale anterioară şi posterioară** care delimitează între ele fosa sacului lacrimal închid medial additusul orbitar. Apofiza frontală internă a osului frontal, descrisă de autorii francezi (neomologată în N.A.), prelungeşte medial şi inferior marginea supraorbitară şi participă prin articularea cu procesul frontal al osului maxilar (prin sutura fronto-maxilară) la delimitarea medială a additusului orbitar. Creasta lacrimală anterioară se află pe fața laterală a procesului frontal al osului maxilar şi la nivelul ei se ataşează ligamentul palpebral medial. Creasta se continuă inferior cu marginea infraorbitară şi la joncțiunea cu această margine se află uneori un mic tubercul. Anterior de creasta lacrimală anterioară se află o zonă netedă pe care se ataşează fibre ale muşchiului orbicular al ochiului şi ale muşchiului ridicător al buzei superioare şi al aripii nasului. Posterior de creastă se observă o zonă concavă care

împreună cu cea de la nivelul osului maxilar contribuie la formarea fosei sacului lacrimal. În jurul additusului orbitar sunt dispuse o serie de orificii prin care trec mănunchiuri vasculo-nervoase. Aceste orificii sunt:

- gaura frontală este situată superior de marginea supraorbitară şi prin ea trece ramura medială a nervului frontal.
- gaura supraorbitară se află superior de marginea supraorbitară pe o verticală care uneşte găurile infraorbitară, mentală şi supraorbitară; prin ea trece mănunchiul vasculo-nervos supraorbitar.
- gaura infraorbitară este localizată la 0,5-0,8 cm inferior de marginea infraorbitară şi conține mănunchiul vasculo-nervos infraorbitar.
- orificiul superior al canalului lacrimo-nazal se găseşte inferior de fosa sacului lacrimal.
- orificiul lui Parinaud prin care trece ramura maxilo-antrală a arterei angulare.

- **Marginea supero-laterală** separă pereții superior şi lateral de-a lungul fisurii orbitare superioare şi suturii fronto-sfenoidale.
- **Marginea supero-medială** separă pereții superior şi medial; ea este suprapusă peste suturile care articulează oasele maxilar, lacrimal şi etmoid cu osul frontal. Aceste suturi sunt fronto-etmoidală, fronto-lacrimală şi fronto-maxilară.Orificiile laterale ale canalelor etmoidale anterior şi posterior se află pe sutura fronto-etmoidală.
- **Marginea infero-medială** străbate suturile lacrimo-maxilară, etmoido-maxilară şi etmoido-palatină. În partea anterioară se află orificiul superior al canalului lacrimo-nazal.
- **Marginea infero-laterală** corespunde posterior fisurii orbitale inferioare şi în partea anterioară traversează fața orbitară a osului zigomatic.

- **Apexul orbitei** se proiectează la nivelul părții mediale a fisurii orbitare superioare.
- **Comunicările orbitei**. Orbita osoasă comunică cu următoarele regiuni ale craniului:
  - Cu **fosa craniană anterioară** prin gaura optică (prin care trec nervul optic şi artera oftalmică) şi canalele etmoidale anterior şi posterior (prin care trec mănunchiurile vasculo-nervoase etmoidal anterior şi posterior).
  - Cu **cavitatea nazală** prin canalul lacrimo-nazal.
  - Cu **fosa temporală** prin gaura zigomatico-orbitară şi prin canalul zigomaticului. Prin această orificiu intră nervul zigomatic, care în interiorul canalului zigomaticului se bifurcă în nervii zigomatico-facial şi zigomatico-temporal. Acesta ajunge prin gaura zigomatico-temporală în fosa temporală.

- Cu **fosa pterigopalatină** prin fisura orbitară inferioară; aceasta este străbătută de mănunchiul vasculo-nervos infraorbitar, nervul zigomatic, ramuri orbitare ale ganglionului pterigopalatin şi de nervul orbitociliar.
- Cu **fosa infratemporală** prin intermediul fisurii orbitare inferioare.
- Cu **fosa craniană mijlocie** prin fisura orbitară superioară. Aceasta se află între aripile osului sfenoid şi corpul acestuia. Ea conţine nervii III, IV, VI, nazociliar, frontal, lacrimal, venele oftalmice şi anastomoza între artera lacrimală şi artera meningee medie.
- Cu **regiunea frontală** prin găurile supraorbitară şi frontală.
- Cu **regiunea infraorbitară** prin canalul şi gaura infraorbitară prin care trece mănunchiul vasculo-nervos infraorbitar.
- Cu **regiunea zigomatică** prin canalul zigomaticului.

ANEXELE GLOBULUI OCULAR

Muşchii extrinseci ai globului ocular

- Muşchii extrinseci ai globului ocular sunt reprezentaţi de patru muşchi drepţi (extern, intern, superior şi inferior), de doi muşchi oblici (superior şi inferior) şi de muşchiul ridicător al pleoapei superioare.
- **Muşchiul ridicător al pleoapei superioare** are originea pe faţa inferioară a aripii mici a osului sfenoid, anterior de canalul optic. Corpul muscular este învelit de o fascie conjunctivă care în partea posterioară fuzionează cu cea a muşchiului drept superior. Inserţia se face printr-o aponevroză triunghiulară care trece în pleoapa superioară şi se ataşează pe faţa anterioară a tarsului. O parte din aceste fibre străbat muşchiul orbicular al ochiului şi se inseră în tegumentul pleoapei superioare. Extremitatea laterală a aponevrozei scindează glanda lacrimală în două părţi (partea lacrimală şi partea palpebrală) şi se inseră pe tuberculul de pe marginea orbitară a osului zigomatic. Extremitatea medială a aponevrozei trece în raport cu muşchiul oblic superior şi participă la formarea ligamentului palpebral medial. Pe muşchiul ridicător al pleoapei superioare se află nervul frontal, care la jumătatea distanţei dintre apexul orbitar şi additusul orbitar se ramifică în nervii supraorbitar şi supratrohlear. Inferior de muşchiul ridicător al pleoapei superioare se află muşchiul drept superior.
- **Muşchii drepţi ai globului ocular** sunt muşchii drepţi superior, medial, inferior şi lateral şi au originea pe un tendon circular-inelul tendinos comun (Zinn) care se ataşează de periostul de pe marginea inferioară, medială şi superioară a canalului optic şi pe tuberculul de pe marginea orbitară a aripii mari a sfenoidului. Inelul tendinos comun fuzionează medial cu teaca durală a nervului optic. El se suprapune peste canalul optic şi peste partea medială a fisurii orbitare superioare. Jumătatea superioară a tendonului formează tendonul Lockwood care se inseră pe porţiunea prealară a feţei laterale a corpului osului sfenoid şi pe spina muşchiului drept lateral de pe aripa mare

a sfenoidului. Pe acest semicerc tendinos au originea fibrele muşchiul drept superior şi jumătăţile superioare ale muşchilor drepţi lateral şi medial. Jumătatea inferioară a inelului tendinos comun se ataşează de tuberculul infraoptic de pe rădăcina posterioară a aripii mici a sfenoidului. Aici au originea muşchiul drept inferior şi jumătăţile inferioare ale muşchilor drepţi medial şi lateral. Inelul tendinos comun conţine nervul optic, artera oftalmică, rădăcinile nervului oculomotor, nervul nazo-ciliar şi nervul abducens. Cei patru muşchi se inseră pe scleră de-a lungul unei spirale (spirala lui Tillaux) care corespunde următoarelor distanţe în raport cu limbul sclerocornean: 5.5 mm pentru muşchiul drept medial, 6.5 mm pentru muşchiul drept inferior, 6.9 mm pentru muşchiul drept lateral şi 7.7 mm pentru muşchiul drept superior. Lăţimea tendoanelor de inserţie este următoarea: muşchiul drept medial 11.3 mm, muşchiul drept inferior 10.5 mm, muşchiul drept lateral 10.1 mm şi muşchiul drept superior 11.5 mm. Nervul oculomotor (III) inervează muşchii drepţi superior, medial şi inferior. Muşchiul drept lateral este inervat de nervul abducens (VI) şi muşchiul oblic superior de nervul trohlear (IV). Vascularizaţia muşchilor extrinseci ai globului ocular este asigurată de ramuri musculare laterală şi medială ale arterei oftalmice. Ramura musculară laterală şi artera supraorbitară participă la vascularizaţia muşchilor drept lateral, drept superior, oblic superior şi ridicător al pleoapei superioare. Ramura musculară medială şi artera infraorbitală vascularizează muşchii drept inferior şi oblic inferior.

- **muşchiul drept medial** are un corp muscular cu lungimea de cca 4 cm care perforează capsula Tenon la 12 mm posterior de limbul sclero-cornean. Apoi are un traiect spre anterior în contact direct cu sclera (arcul de contact) pe o lungime de 6.5 mm, după care se inseră la 5.5 mm de limbul sclero-cornean.
- **muşchiul drept inferior** are o parte musculară de 4.2 cm, perforează capsula Tenon la 15 mm de limb şi un arc de contact de 8.5 mm; se inseră la 6.5 mm de limbul sclero-cornean.
- **muşchiul drept lateral** are un corp muscular de 4 cm. Străbate capsula Tenon la 15.9 mm de limb, are un arc de contact de 7 mm şi se inseră la 6.9 mm posterior de limbul sclero-cornean. Este inervat de nervul abducens (IV).
- **muşchiul drept superior** are un corp muscular de 4.2 cm. Străbate capsula Tenon la 15 mm de limb, are un arc de contact de 6.3 mm şi se inseră la 7.7 mm posterior de limbul sclero-cornean.

- **Muşchii oblici ai globului ocular**
  - **muşchiul oblic superior** are origine pe partea prealară a feţei laterale a corpului sfenoidului, supero-medial de canalul optic şi pe inelul tendinos comun Zinn. Corpul său muscular are cca 4 cm şi un traiect spre anterior. După ce ajunge la trohleea muşchiului (formaţiune fibroasă ataşată de foveea trohleară situată la nivelul

osului frontal) îşi schimbă direcţia spre posterior cu cca 55° şi se inseră la nivelul sclerei în cadranul supero-postero-temporal. Partea reflectată are cca 2 cm şi perforează capsula Tenon la 3 mm medial de muşchiul drept superior. Tendonul de inserţie se lăţeşte la cca 12 mm, extremitatea sa posterioară fiind situată la 5 mm de nervul optic. Inserţia sa din cadranul supero-postero-temporal se află între muşchii drept superior şi lateral.

- **muşchiul oblic inferior** are originea într-o depresiune de pe faţa orbitară a corpului osului maxilar, lateral de orificiul superior al canalului nazo-lacrimal. Muşchiul are o direcţie posterioară făcând un unghi de 51° cu peretele medial al orbitei. El perforează capsula Tenon în raport cu muşchiul drept inferior. Trece superior de acesta şi se inseră în cadranul supero-infero-temporal în vecinătatea regiunii maculare, profund de muşchiul drept lateral.

- **Acţiunea muşchilor extrinseci ai globului ocular**. În poziţia primară axa optică formează un unghi de 23^0 cu axa orbitară. Acţiunea primară a unui muşchi se manifestă când ochiul este în poziţie primară.
  - muşchiul drept superior produce elevaţie în poziţia primară, dar şi adducţie şi incicloducţie. Dacă globul ocular este în uşoară abducţie de 23^0 atunci muşchiul produce doar elevaţie. În poziţia în adducţie a globului ocular de 67^0 muşchiul drept superior determină doar incicloducţia.
  - muşchiul drept inferior produce depresia (acţiunea primară), adducţia şi excicloducţia globului ocular (acţiuni subsidiare). Pentru acţiunile susbidiare se poate face o analogie cu muşchiul drept superior.
  - muşchiul oblic superior face un unghi de 51^0 cu axa optică şi are ca acţiune primară intorsiunea şi ca acţiuni subsidiare abducţia şi depresia globului. Dacă ochiul este în adducţie la 51^0 atunci muşchiul este doar depresor, iar dacă globul este în abducţie la 39^0 muşchiul produce doar intorsiune.
  - muşchiul oblic inferior are ca acţiune primară excicloducţie şi ca acţiuni subsidiare elevaţia şi abducţia globului ocular.

Tunica fascială a ochiului

- **Capsula Tenon** este o membrană fină care înveleşte globul ocular de la joncţiunea corneo-scleralã la nervul optic. Această capsulă separă globul ocular de grăsimea retroorbitară şi permite rotaţia liberă a acestuia. Între scleră şi capsula Tenon se află spaţiul episcleral care conţine travee fine de ţesut conjunctiv. Posterior, capsula prezintă numeroase orificii străbătute de nervii şi vasele ciliare. Atât în dreptul orificiului de trecere al nervului optic, cât şi în vecinătatea limbului sclero-cornean capsula Tenon fuzionează cu sclera. Muşchii extrinseci ai globului ocular străbat capsula Tenon, care se reflectă pe aceştia sub forma unor teci. Acestea fuzionează de perimisium şi dau expansiuni ancorate de structurile osoase ale orbitei. Teaca muşchiului

drept superior este solidarizată de tendonul mușchiului ridicător al pleoapei superioare. Teaca mușchiului drept inferior este conectată nu numai de teaca mușchiului oblic inferior, ci și de tarsul inferior. De la tecile mușchilor drepți lateral și medial pornesc expansiuni triunghiulare care se inseră pe oasele lacrimal și zigomatic și care poartă numele de ligamente de control lateral și respectiv medial. Acestea se unesc cu marginile corespunzătoare ale tecii mușchiului drept inferior și formează ligamentul suspensor al ochiului. Teaca mușchiului oblic superior atinge trohleea acestuia și cea a mușchiului oblic inferior, podeaua orbitei.

- **Periorbita** reprezintă periostul orbitei care aderă slab de țesutul osos adiacent. În partea posterioară se atașează de dura mater și de teaca durală a nervului optic. Anterior ajunge la additusul orbitar și participă la formarea septului orbitar. În partea antero-medială, în dreptul fosei lacrimale se dedublează și crează un spațiu pentru sacul lacrimal. Între periorbită și capsula Tenon există o serie de septuri radiare.

Pleoapele

- **Topografie de suprafață**. Pleoapele sunt falduri cutaneo-mucoase cu rol de protecție a globului ocular. Cele două pleoape (superioară și inferioară) sunt unite la extremitățile lor medială și laterală. Pleoapa superioară este mai mare și mai mobilă (datorită mușchiului ridicător al pleoapei superioare) în comparație cu cea inferioară și prezintă ca limită șanțul orbitar superior care o separă de marginea supraorbitară. Inferior de acest șanț se află plica palpebrală superioară (care lipsește la asiatici) ce corespunde marginii superioare a tarsului superior. Pe pleoapa inferioară se observă plica palpebrală inferioară pe care se proiectează marginea inferioară a tarsului inferior. Inferior de 1/3 medială a pleoapei inferioare are originea plica nazogeniană și inferior de cantul lateral , plica malară. Aceasta are un traiect spre infero-medial și intersectează plica nazogeniană la 15 mm inferior de marginea pleoapei inferioare. Pleoapele fuzionează medial și lateral prin comisurile medială și laterală; ele delimitează un spațiu eliptic numit fisura palpebrală ale cărei extremități formează unghiurile ochiului sau canturile. Fisura palpebrală are o înălțime de cca 9 mm și o lățime de cca 29 mm. Cantul lateral formează un unghi mai ascuțit decât cel medial. În dreptul acestuia între pleoape există un spațiu triunghiular numit lacul lacrimal limitat medial de o proeminență-caruncula lacrimală . Marginea pleoapei superioare încrucișează globul ocular la 2 mm inferior de limbul superior spre deosebire de pleoapa inferioară care este tangentă la limbul inferior. Pe marginea pleoapelor în partea medială există o proeminență, papila lacrimală pe vârful căreia se află orificiul canaliculului lacrimal numit punct lacrimal. Acesta împarte marginea palpebrală într-o parte lacrimală laterală și o parte lacrimală medială și este situat la joncțiunea 1/5 mediale cu 5/6 laterale. Din punct de vedere structural marginea pleoapei este alcătuită dintr-o lamelă anterioară (tegument și mușchiul orbicular al

ochiului) şi o lamelă posterioară (tarsul şi conjunctiva). Genele sunt fire de păr scurte, groase, curbate dispuse în grupuri (2-3 fire) care se află situate pe marginea pleoapelor între cantul lateral şi papila lacrimală. Pe pleoapa superioară genele sunt mai numeroase (100-120), mai lungi, curbate spre superior spre deosebire de cele inferioare (50-75) care sunt mai scurte şi orientate spre inferior. Fiecare folicul ciliar conține două glande sebacee Zeiss. În apropierea foliculilor ciliari, pe marginea pleoapelor se deschid glandele sudoripare Moll. În marginea pleoapei există un fascicul muscular desprins din partea tarsală a muşchiului orbicular al ochiului numit fasciculul ciliar Riolan pe care se proiectează la nivelul tegumentului linia gri, posterior de care se află joncțiunea cutaneo-mucoasă. Pe lamela posterioară se află orificiile de deschidere ale glandelor lui Meibomius.

- **Structura pleoapelor**. Dinspre suprafață spre profunzime pleoapele prezintă următoarele straturi: pielea, țesutul conjunctiv subcutanat, fibrele muşchiului orbicular al ochiului, planul tarsal (alcătuit din tars, septul orbitar şi tendonul muşchiului ridicător al pleoapei superioare), glandele tarsale şi conjunctiva.
  - **Tegumentul** este foarte fin şi mobil pe planurile profunde. Fibrele de colagen, reticulare şi elastice din stratul reticular al dermului produc liniile Langer (din apropierea canturilor medial şi lateral), liniile gravitaționale (cu direcție verticală şi produse de relaxarea senilă a tegumentului) şi linii dinamice (care apar prin hiperacțiunea unor muşchi ai mimicii cum ar fi corrugator supercili sau procerus).
  - **Țesutul conjunctiv subcutanat** este un țesut conjunctiv lax cu foarte puțin țesut adipos. Acesta este absent în regiunea tarsală ceea ce permite o aderență deosebită a tegumentului pretarsal de tars.
  - **Muşchiul orbicular al ochiului** este un muşchi al mimicii de formă ovală, cu axul lung orizontal. Fibrele muşchiului orbicular al ochiului sunt dispuse în două hemiarcade (superioară şi inferioară); ele au o dispoziție paralelă cu fisura palpebrală şi se inseră pe ligamentele palpebrale medial şi lateral. Muşchiul orbicular al ochiului prezintă trei porțiuni: orbitară, preseptală şi pretarsală. Partea orbitară este situată în raport cu additusul orbitei adică cu marginile supra si infraorbitară cât şi cu reperele osoase învecinate (gaura supraorbitară şi gaura infraorbitară). Fibrele musculare ale acestei părți se întrețes cu fibrele muşchilor sprâncenos şi occipito-frontal. Partea preseptală este separată printr-un strat fibroadipos de septul orbitar şi se ataşează lateral de tubercului cantal lateral (situat la 4 mm posterior de rafeul palpebral lateral) şi medial printr-un cap profund (pe fascia lacrimală) şi un cap superficial (pe ligamentul palpebral medial). Lateral, fibrele părților orbitară şi preseptală fuzionează pentru a forma rafeul palpebral lateral. Partea pretarsală este foarte aderentă de tars şi are originea medială printr-un cap profund la 4 mm posterior de creasta lacrimală posterioară şi pe

fascia lacrimală şi se inseră pe marginile celor două tarsuri. Capul superficial se inseră pe creasta lacrimală anterioară şi pe partea anterioară a ligamentului palpebral medial şi trimite fibre circulare în jurul canaliculelor lacrimale. Lateral, fibrele pretarsale se inseră pe ligamentul palpebral lateral care se ataşează pe tuberculul Whitnall situat la 4 mm posterior de marginea orbitei. Contracția acestui muşchi şi relaxarea muşchiului ridicător al pleoapei superioare duce la închiderea fantei palpebrale.

- **Tarsul şi septul orbitar.**
  - **Tarsurile palpebrale** (superior şi inferior) sunt două formațiuni fibroase aplatizate cu rol de suport pentru pleoape. Tarsul superior este semioval, are o înălțime de cca 1 cm , spre deosebire de cel inferior care are doar 0.5 cm. Pe fața sa anterioară şi pe marginea sa superioară se inseră lamele superficială şi respectiv profundă a aponevrozei muşchiului ridicător al pleoapei superioare. Fiecare tars prezintă o margine ciliară, liberă, orizontală mai groasă şi o margine orbitară, semilunară, conectată de additusul orbitei prin septul orbitar. Spre extremități, tarsurile fuzionează prin intermediul unor structuri fibroase numite ligamente palpebrale. Ligamentul palpebral lateral se inseră pe un tubercul situat posterior de marginea orbitară a osului zigomatic. Ligamentul palpebral medial este o bandă tendinoasă puternică care se ataşează de creasta lacrimală anterioară de pe procesul frontal al osului maxilar şi de creasta lacrimală posterioară de pe osul lacrimal. Glandele tarsale se află în interiorul celor două tarsuri şi pot fi vizibile prin transparența conjunctivei când pleaopele sunt eversate. În număr de cca 30-40 pentru tarsul superior şi 20-30 la nivelul celui inferior, aceste glande sebacee modificate numite şi glandele lui Meibomius, sunt dispuse în interiorul tarsului având o direcție verticală. Canalele lor de excreție se deschid prin orificii mici pe marginea pleoapei, anterior de joncțiunea cutaneo-mucoasă. Glande tarsale au o structură tubulară compusă şi secreția lor contribuie la formarea stratului extern (lipidic) al filmului lacrimal care are rolul de a preveni evaporarea.
  - **Septul orbitar** este o continuare a periostului orbitei. La nivelul pleoapei superioare el fuzionează de lama superficială a aponevrozei muşchiului ridicător al pleoapei superioare (la 5 mm superior de marginea tarsului) şi în pleoapa inferioară aderă de suprafața anterioară a tarsului. În pleoapa superioară este separat de muşchiul orbicular al ochiului printr-un strat de țesut fibro-adipos suborbicular şi vine în raport posterior

cu un strat de grăsime preaponevrotică care îl separă de aponevroza muşchiului ridicător al pleoapei superioare. În pleoapa inferioară septul este în raport anterior direct cu partea preseptală a muşchiului orbicular al ochiului. El are raporturi posterioare cu ţesutul adipos retroseptal, cu fascia capsulo-palpebrală şi cu muşchiul tarsal. Septul orbitar este străbătut de mănunchiurile vasculo-nervoase supraorbitar şi supratrohlear.

- **Corpurile adipoase palpebrale.** În pleoapa superioară există corpul adipos central (preaponevrotic) şi corpul adipos medial separate de trohleea muşchiului oblic superior. Corpul adipos central preaponevrotic este învelit într-o capsulă conjunctivă de la care pornesc bride ce unesc septul orbitar (situat anterior de corpul adipos) de aponevroza muşchiului ridicător al pleoapei superioare care este situat posterior. În 1/3 laterală, în acelaşi plan cu corpul adipos central se află partea palpebrală a glandei lacrimale. Pleoapa inferioară conține un corp adipos temporal şi unul medial care comunică posterior cu corpul adipos extraconic al orbitei.
- **Planul muşchilor retractori** este format în pleoapa superioară din aponevroza muşchiului ridicător al pleoapei superioare şi muşchiul lui Müller (muşchiul tarsal superior) şi în pleoapa inferioară din muşchiul tarsal inferior şi fascia capsulo-palpebrală.
  - aponevroza muşchiului ridicător al pleoapei superioare ajunge la nivelul globului şi formează ligamentul transvers Whitnall, zonă de tranziție dintre partea orizontală şi cea verticală a muşchiului. Acest ligament se ataşează medial de fascia trohleei şi lateral de sutura fronto-zigomatică. Partea verticală a aponevrozei prezintă o expansiune medială care se inseră pe ligamentul palpebral medial şi o expansiune laterală care separă glanda lacrimală în doi lobi (orbitar şi palpebral) şi se inseră prin ligamentul palpebral lateral pe tuberculul orbitar lateral. La cca 5 mm superior de marginea tarsului aponevroza muşchiului ridicător al pleoapei superioare fuzionează de septul orbitar şi trimite expansiuni conjunctive spre planul muşchiului orbicular al ochiului şi spre țesutul subcutanat. Aponevroza se inseră pe fața anterioară a tarsului în 1/3 inferioară. Între fața posterioară a aponevrozei muşchiului ridicător al pleoapei superioare şi fața superioară a muşchiului drept superior se află o membrană intermusculară din care se desprinde ligamentul suspensor al fornixului superior. Între fața inferioară a aponevrozei şi marginea superioară a tarsului se întinde muşchiul Müller (muşchiul tarsal superior) care este aderent de conjunctiva palpebrală. În pleoapa inferioară extensiile fibroase care

pornesc din mușchiul drept inferior formează capul capsulo-palpebral al mușchiului drept inferior care se dedublează în jurul mușchiului oblic inferior într-o lamă externă și o lamă internă. Lama externă este fascia capsulo-palpebrală și lama internă conține mușchiul tarsal inferior. Cele două lame sunt fuzionate anterior de mușchiul oblic inferior și formează o condensare numită ligamentul suspensor al globului ocular (Lockwood). În apropierea inserției pe marginea inferioară a tarsului fascia capsulo-palpebrală fuzionează cu septul orbitar. Lama internă este reprezentată de mușchiul tarsal inferior și este situată între fața posterioară a fasciei capsulo-palpebrale și fața anterioară a conjunctivei palpebrale.

- **Conjunctiva** reprezintă o membrană mucoasă transparentă care tapetează fețele posterioare ale pleoapelor; ea se reflectă la nivelul fundurilor de sac conjunctivale pe scleră formând conjunctiva bulbară care ajunge la limbul sclero-cornean unde se continuă cu epiteliul cornean. Conjunctiva este un epiteliu scuamos stratificat nekeratinizat bogat în celule mucoase care secretă stratul intern (mucos) al filmului lacrimal.
  - Conjunctiva palpebrală este o structură foarte bine vascularizată, aderentă de tars. Profund de conjunctivă se află țesutul conjunctiv subepitelial bogat în țesut limfoid mai ales spre fundurile de sac conjunctivale. La marginile palpebrale conjunctiva se continuă cu tegumentul și cu epiteliul ductelor glandelor tarsale, cu epiteliul canaliculelor lacrimale, al sacului lacrimal, al canalului nazolacrimal și al mucoasei nazale. Epiteliul conjunctivei palpebrale este de tip scuamos necheratinizat care la cca 2 mm de marginea pleoapei se subțiază creând un șanț. Conjunctiva palpebrală este formată dintr-un epiteliu scuamos bistratificat (stratul profund de celule turtite și startul superficial de celule columnare) în care se află atât celule mucoase cât și glandele lacrimale accesorii care sunt responsabile pentru secreția lacrimală bazală. Acestea sunt situate la nivelul conjunctivei palpebrale superioare în dreptul marginii superioare a tarsului (glandele Wolfring).
  - Fornixul conjunctival reprezintă linia de reflexie a conjunctivei de pe pleoape pe globul ocular. Fornixul superior este stabilizat de ligamentul suspensor al fornixului superior, formațiune conjunctivă desprinsă din aponevrozele mușchilor ridicător al pleoapei superioare și mușchiul drept superior. Fornixul inferior este fixat de ligamentul suspensor al fornixului inferior care este desprins din expansiunile fibroase ale mușchiului drept inferior. În partea laterală a

fornixului conjunctival superior se deschid ductele glandelor lacrimale. Epiteliul scuamos necheratinizat are trei straturi: startul profund (celule turtite), stratul intermediar (format din celule poligonale) şi stratul superficial (celule columnare). Între celulele epiteliului se află celule secretoare de mucus şi glandele lacrimale accesorii (Krause) care participă la secreţia lacrimală bazală.

- Conjunctiva bulbară tapetează sclera, este fină, transparentă, fără papile şi uşor vascularizată. Ajunsă la nivelul limbului sclero-cornean ea devine aderentă la episcleră şi se continuă cu epiteliul cornean. Conjunctiva bulbară este formată dintr-un epiteliu scuamos necheratinizat tristratificat care conţine numeroase celule secretoare de mucus.
- Caruncula lacrimală este o proeminenţă tegumentară situată apropierea cantului medial, în lacul lacrimal. Are o culoare roşiatică şi o formă conică; la suprafaţa ei se află deschiderile glandelor sebacee şi sudoripare şi mici fire de păr. Caruncula are la suprafaţă ţesut conjunctiv scuamos necheratinizat. Lateral este acoperită de o plică conjunctivală numită plica semilunară.

- **Ligamentele suspensoare ale pleoapelor** sunt:
  - **Ligamentul superior transvers Whitnall** are un traiect orizontal între trohleea muşchiului oblic superior (situată medial) şi sutura fronto-zigomatică (situată lateral). El este suspendat de periostul tavanului orbitei şi la nivelul lui partea orizontală a muşchiului ridicător al pleoapei superioare se continuă cu partea verticală a acestuia.
  - **Ligamentul Lockwood** se află la nivelul pleoapei inferioare şi formează un adevărat hamac pentru globul ocular. El este o condensare a fasciei capsulo-palpebrale care are o direcţie orizontală între ligamentele palpebrale medial şi lateral.
  - **Ligamentul palpebral medial** este alcătuit dintr-un braţ anterior şi un braţ posterior. Braţul anterior se inseră pe creasta lacrimală anterioară şi pe el se ataşează capul superficial al părţii pretarsale al muşchiului orbicular al ochiului. Braţul posterior se inseră pe creasta lacrimală posterioară şi pe fascia lacrimală. La nivelul său se ataşează capul profund al părţii pretarsale şi partea septală a muşchiului orbicular al ochiului. Aceste complexe musculo-tendinoase acţionează atât ca o pompă asupra sacului lacrimal cât şi ca suport în direcţionarea posterioară a punctelor lacrimale.
  - **Ligamentul papebral lateral** este format dintr-un stâlp superior şi un stâlp inferior care au originea pe extremităţile laterale ale plăcilor tarsale. Ei fuzionează şi se continuă lateral cu retinaculul lateral care

primeşte fibre din expansiunea laterală a aponevrozei muşchiului ridicător al pleoapei superioare şi se inseră pe tuberculul orbitar lateral Whitnall situat la 3 mm posterior de additusul orbitar şi la 10 mm inferior de sutura fronto-zigomatică.

- **Vasele şi nervii pleoapelor**
  - **Arterele.**
    - Sistemul arterial profund este format în principal din cele două artere palpebrale (medială şi laterală). Ramura palpebrală medială a arterei oftalmice se anastomozează cu ramuri palpebrale laterale cu originea în artera lacrimală. Ele formează o arcadă arterială marginală şi o arcadă arterială periferică. Arcada palpebrală marginală se află pe fața anterioară a tarsului la 3 mm de marginea pleoapei. Arcada palpebrală periferică urmează marginile superioară şi respectiv inferioară ale plăcilor tarsale, trecând între aponevroza muşchiului ridicător al pleoapei superioare şi muşchiul tarsal superior.
    - Sistemul arterial superficial. Pleoapa superioară este vascularizată şi de ramuri din artera supraorbitară şi pleoapa inferioară de ramuri palpebrale ale arterei infraorbitare şi arterei angulare. Aceasta este ramura terminală a arterei faciale care ajunsă în unghiul intern al ochiului se anastomozează cu artera dorsală a nasului desprinsă din artera oftalmică. Artera temporală superficială participă la vascularizația părților laterale ale pleoapelor prin ramura frontală, ramura zigomatico-orbitară şi artera transversă a feței.
  - **Venele** drenează în venele oftalmice şi vena facială realizându-se astfel o anastomoză indirectă între sinusul cavernos (venă endocraniană care primeşte ca afluenți venele oftalmice) şi vena jugulară internă (în care drenează vena facială).
    - Sistemul venos superficial. În apropierea marginii pleoapei superioare se află vena palpebrală superioară, cu direcție orizontală, care drenează lateral în vena temporală superficială şi medial în vena angulară. Superior, vena palpebrală superioară dreneză într-un un arc venos orizontal care se deschide în venele temporală superficială, supraorbitară şi supratrohleară. În pleoapa inferioară vena palpebrală inferioară drenează în venele angulară, facială şi infraorbitară.
    - Sistemul venos profund. Este reprezentat de venele oftalmice superioară şi inferioară. Vena oftalmică superioară primeşte ca afluenți venele supratrohleară, supraorbitară şi vorticoase

superioare. Vena oftalmică inferioară drenează sângele de la pleoapa inferioară şi de la venele vorticoase inferioare.

- **Limfaticele** pleoapelor sunt grupate într-un sistem superficial (care drenează limfa de la tegument şi muşchiul orbicular al ochiului) şi un sistem profund (care drenează limfa de la tars şi conjunctivă). 3/4 laterală a pleoapei superioare şi 1/3 laterală a pleoapei inferioare drenează în limfonodulii preauriculari şi parotidieni profunzi. 1/4 medială a pleoapei superioare şi 1/3 medială a pleoapei inferioare drenează în limfonodulii submandibulari.
- **Inervația pleoapelor**. Pleoapa superioară este inervată de fibre somato-aferente generale (tactile, termice şi dureroase) care sunt prelungirile periferice ale neuronilor din ganglionul trigeminal Gasser. Aceste fibre străbat nervii lacrimal, supraorbitar şi supratrohlear (ramuri ale nervului frontal). După ce străbat nervii lacrimal şi frontal pătrund în nervul oftalmic (ramură a nervului trigemen). Pleoapa inferioară este inervată în 1/3 medială de nervul infratrohlear (ramură a nervului nazociliar care se desprinde din nervul oftalmic) şi 2/3 laterală de ramurile palpebrale ale nervului infraorbitar (ramură a nervului maxilar). Muşchiul orbicular al ochiului este inervat de ramura frontală a nervului facial şi muşchii tarsali de fibre simpatice desprinse din plexurile simpatice periarteriale.

Aparatul lacrimal

- Aparatul lacrimal este format din glanda lacrimală (care secretă lacrimile) şi ducturile excretoare care conduc lichidul spre suprafața oculară. De aici lacrimile sunt drenate din lacul lacrimal prin canaliculele lacrimale, sacul lacrimal şi ductul lacrimo-nazal în meatul nazal inferior din cavitatea nazală.
- **Glanda lacrimală** se află în fosa glandei lacrimale de la nivelul părții antero-laterale a tavanului orbitei şi este învelită de un țesut fibros ataşat de periostul orbitei. Ea este formată din două porțiuni separate de o expansiune a aponevrozei muşchiului ridicător al pleoapei superioare. Partea orbitară este mai voluminoasă (20mm/5mm/12mm) şi este situată în fosa lacrimală deasupra aponevrozei muşchiului ridicător al pleoapei superioare şi supero-lateral de muşchiul drept lateral. Anterior vine în raport cu septul orbitar şi posterior cu corpul adipos supero-temporal care aparține grăsimii retroorbitare. Partea palpebrală este mai mică şi este formată din 2-3 lobuli glandulari care se află inferior de aponevroza muşchiului ridicător al pleoapei superioare şi superior de partea supero-laterală a fornixului conjunctival superior. Partea palpebrală a glandei lacrimale se află între muşchii drepți lateral şi superior. Ea este conectată de partea orbitară printr-o punte de țesut glandular şi ducte excretoare. Când pleoapa este eversată această porțiune este vizibilă prin conjunctivă. Ductele glandei lacrimale (în

număr de 12) se deschid în fornixul conjunctival superior în partea laterală. Ductele părții orbitare (2-5) străbat partea palpebrală înainte de a ajunge la fornix. Glanda lacrimală este vascularizată de artera lacrimală (ramură a arterei oftalmice) şi de vena lacrimală (care drenează în vena oftalmică superioară). Limfa provenită de la glanda lacrimală drenează în limfonodulii preauriculari. Calea parasimpatică pentru inervația glandei lacrimale este formată din doi neuroni. Protoneuronul căii se află în nucleul lacrimo-muco-nazal din punte. De aici fibrele parasimpatice preganglionare pătrund în nervul facial şi străbat nervii pietros mare, nervul canalului pterigoidian şi fac sinapsă cu deutoneuronul căii în ganglionul pterigopalatin. Fibrele parasimpatice postganglionare străbat ramurile pterigopalatine care conectează ganglionul petrogopalatin de nervul maxilar. Apoi ele trec prin nervii maxilar, zigomatic, anastomoza dintre nervul zigomatic şi nervul lacrimal, nervul lacrimal şi astfel ajung la glanda lacrimală. Glanda lacrimală principală are un rol important în secreția lacrimală reflexă. Calea simpatică are deutoneuronul căii în ganglionul cervical superior. De aici fibrele simpatice postganglionare străbat nervul carotic intern, plexul arterial pericarotic intern, nervul pietros profund, nervul canalului pterigoidian, ganglionul pterigopalatin, nervul maxilar, nervul zigomatic şi nervul lacrimal. Din punct de vedere histologic lobii glandei lacrimale sunt formați din mai mulți lobuli care prezintă numeroşi acini cu sistemul adiacent de ducte excretoare. Lumenul acinului este delimitat de un strat de celule epiteliale cilindrice învelite la exterior de celulele mioepiteliale. Glanda lacrimală are o structură tubulo-acinoasă şi la nivelul ei s-au distins mai multe tipuri de celule: celulele K, celulele G, limfocite, celule mioepiteliale şi celule mucoase. Țesutul glandular este bogat în terminații nervoase colinergice. Secreția acinară este predominant seroasă, fapt confirmat prin prezența de numeroase granule secretorii dense alături de cele care conțin material proteic şi polizaharidic. Secreția granulelor se face prin emiocitoză la polul apical al celulei. Ductele intralobulare, interlobulare şi excretoare principale sunt formate dintr-un epiteliu scuamos pseudostatificat necheratinizat. Secreția primară este un fluid cu conținut electrolitic asemănător cu cel al plasmei dar bogat în lizozim. Această secreție este modificată de către ductele excretoare.

- **Glandele lacrimale accesorii** mici sunt răspândite în toată conjunctiva pleoapei superioare şi inferioare, dar mai ales în apropierea fornixului superior. Glandele Krause (20-40) sunt localizate la nivelul fornixurilor (mai ales superior). Glandele Wolfring (5-20) se deschid în dreptul marginilor periferice ale tarsurilor, la nivelul caruncului şi a plicei semilunare. Glandele accesorii produc secreția lacrimală de bază.
- **Canaliculele lacrimale** (2) se află situate în partea medială a pleoapelor. Ele încep la nivelul punctelor lacrimale, au un traiect de cca 1 cm şi se deschid în sacul lacrimal. Punctul lacrimal este situat la unirea 1/5 medială cu 5/6 laterală a marginii palpebrale, punctul inferior fiind dispus uşor

medial față de cel superior. Fiecare punct lacrimal are un diametru de 0.3 mm şi este înconjurat de un inel fibros numit papila lacrimală. Partea inițială a canaliculului lacrimal şi punctul lacrimal este înconjurată de fibrele capului profund al părții pretarsale a muşchiului orbicular al ochiului; acestea au rolul de a menține contactul între punctul lacrimal şi lacul lacrimal. Părțile inițiale de cca 2 mm ale canaliculelor sunt verticale şi se termină într-o porțiune dilatată numită ampulă după care canaliculul devine orizontal. Zona de curbură a canaliculului se află între muşchiul orbicular al ochiului şi tars; partea orizontală are un traiect de-a lungul marginii palpebrale învelit de fibre musculare. Canaliculul inferior are inițial un traiect descendent şi apoi orizontal spre deosebire de cel superior care are un traiect ascendent şi apoi face o curbă infero-medială. Cele două canalicule se unesc într-un canalicul comun situat la 3 mm posterior de ligamentul palpebral medial. Acesta străbate fascia lacrimală care înconjură sacul lacrimal şi pătrunde pe fața laterală a acestuia. Din punct de vedere histologic prezintă un epiteliu scuamos stratificat nekeratinizat aşezat pe o membrană bazală şi pe o lamina propria bogată în fibre elastice. Spre exterior se află un strat de fibre musculare striate care provin din partea lacrimală a muşchiului orbicular al ochiului şi care se condensează în jurul punctelor lacrimale. Contracția muşchiului orbicular al ochiului presează punctele lacrimale spre lacul lacrimal şi prin capilaritate lichidul lacrimal pătrunde în sacul lacrimal. În timpul clipitului se produce contracția părții lacrimale a muşchiului orbicular al ochiului ceea ce produce o distensie bruscă a sacului lacrimal care creşte absorbția lichidului.

- **Sacul lacrimal** este de fapt extremitatea superioară a canalului nazo-lacrimal şi are dimensiuni de 12mm/6mm/2mm. El se află localizat în partea medială a additusului orbitar, în fosa sacului lacrimal între brațele ligamentului palpebral medial şi crestele lacrimală anterioară şi posterioară . Deasupra ligamenului palpebral medial are o porțiune de 4 mm numită fundul sacului lacrimal, inferior de care se află corpul acestuia. Sacul lacrimal este turtit lateral şi în partea inferioară se continuă cu ductul nazo-lacrimal. Fascia lacrimală reprezintă o dedublare a periobitei care închide lateral şi superior fosa lacrimală şi separă sacul lacrimal de ligamentul palpebral medial. Canaliculele lacrimale străbat fascia lacrimală şi formează un canalicul comun care abordează fața laterală a sacului lacrimal. Anterior, sacul lacrimal vine în raport cu brațul anterior al ligamentului palpebral medial, septul orbitar şi capul superficial al părții pretarsale a muşchiului orbicular al ochiului. Posterior, sacul lacrimal vine în raport cu brațul posterior al ligamentului palpebral medial şi cu capul profund al părții pretarsale a muşchiului orbicular al ochiului (muşchiul Horner). Medial, prezintă raporturi prin intermediul peretelui osos, cu partea anterioară a meatului nazal mijlociu şi cu partea superioară a sinusurilor etmoidale anterioare. Peretele sacului lacrimal este fibroelastic, cu o mucoasă care se continuă cu cea a canalului nazo-lacrimal şi a cavității nazale. Mucoasa

prezintă un epiteliu columnar bilamelar ciliat. Sacul lacrimal are mai multe surse de vascularizație. Artera angulară este ramura terminală a arterei faciale şi urcă la 6 mm medial de unghiul palpebral medial, profund de muşchiul orbicular al ochiului şi la 4 mm anterior de sacul lacrimal. Ea perforează septul orbitar deasupra ligamenutului palpebral medial şi se anastomozează cu artera dorsală a nasului ramură a arterei oftalmice. De asemenea la vascularizația sacului participă şi ramurile palpebrale mediale din artera oftalmică (artera dorsală a nasului). Artera infraorbitară, ramură a arterei maxilare emite ramuri palpebrale care vascularizează sacul lacrimal şi se anastomozează cu ramuri ale arterei angulare. Venele drenează în vena angulară (situată lateral de artera angulară) şi în venele supratrohleară şi supraorbitară care se varsă în vena oftalmică superioară, afluent al sinusului cavernos. Drenajul limfatic se face în limfonodulii submandibulari şi limfonodulii cervicali profunzi.

- **Ductul nazo-lacrimal** are o lungime de cca 18 mm un diametru de cca 4 mm (2mm la sugar), porneşte din partea inferioară a sacului lacrimal şi se deschide în meatul nazal inferior printr-un orificiu acoperit de o plică mucoasă, plica lacrimală. Ductul străbate un canal osos limitat medial de procesul descendent al osului lacrimal şi de procesul lacrimal al cornetului nazal inferior. Lateral, ductul este limitat de canalul lacrimal de pe fața medială a corpului osului maxilar. Ajuns în meatul nazal inferior el prezintă o porțiune de cca 5 mm acoperită de mucoasa nazală. Ductul se deschide pe peretele lateral al meatului printr-un ostium punctiform, circular sau liniar uneori prevăzut cu o valvă la cca 2-3 mm posterior de aripa nasului. În interior ductul nazo-lacrimal prezintă a mucoasă cu falduri care dispar la adult (de exemplu spirala lui Hyrtl). Valva lui Hasner situată la deschiderea în meatul inferior este cauza imperforării canalului la nou-născut.

CALEA OPTICĂ

Nervul optic

- **Originea reală** . Cei 1.3 milioane de axoni de la nivelul nervului optic au originea la nivelul celulelor ganglionare ale retinei. Axonii acestora sunt înveliți de astrocite şi se află localizați în stratul fibrelor nervului optic care converg spre discul optic şi lamina cribrosa scleralã. Grupați în fascicule, axonii străbat lamina cribroasă scleralã şi se continuă în partea intraorbitară a nervului optic. După ce au trecut prin scleră axonii prezintă teci de mielină produsă de oligodendroglii.
- **Traiect**. Nervul optic străbate orbita, canalul optic şi fosa craniană medie a endobazei.
    - **Partea intraorbitară.** Nervul are are o lungime de 4 cm, un diametru de 4 mm şi o direcție postero-medială. El este uşor sinuos şi se află în axul conului muscular format din muşchii drepți superior, medial, inferior şi lateral.

- **Partea intracanaliculară**. Nervul optic străbate canalul optic (lungime 6 mm) împreună cu artera oftalmică.
- **Partea intracraniană.** Nervul traversează fosa craniană mijlocie pe o lungime de cca 10 mm şi se termină în unghiul antero-lateral al chiasmei optice.

- **Raporturi:**
  - **Partea intraorbitară** a nervului optic se întinde între polul posterior al globului ocular şi canalul optic. Nervul este învelit de meninge (dura mater, arahnoidă şi pia mater), are o lungime de 4 cm şi se află la cca 1 cm de podeaua orbitei în țesutul adipos retroorbitar în interiorul conului muscular. Spațiul subdural nu comunică cu cel intractranian dar cel subarahnoidian conține lichid cefalorahidian şi comunică cu cisterna optopedunculară. La acest nivel nervul optic prezintă raporturi cu următoarele elemente:
    - **artera oftalmică**. După ieşirea sa din canalul optic artera se află inferior de nerv, apoi ocoleşte nervul pe fața sa laterală şi superioară pentru ca în cele din urmă să se dispună medial. Ramurile care au raport cu nervul sunt: artera lacrimală (care se află situată lateral), arterele ciliare posterioare lungi şi scurte (în jurul nervului), artera centrală a retinei (ea pătrunde în nerv pe fața sa infero-medială la 1 cm posterior de globul ocular).
    - **venele oftalmice superioară şi inferioară** se dispun superior şi respectiv inferior de nerv. Aceste vene au originea în partea medială a additusului orbitar şi încrucişează nervul în "X" dinspre antero-medial spre postero-lateral. Apoi ele trec între muşchiul drept extern şi drept inferior, ajung prin fisura orbitară superioară în fosa craniană medie şi se varsă în sinusul cavernos.
    - **ganglionul ciliar** se află lateral de nerv;
    - **rădăcina superioară şi cea inferioară** a nervului III sunt dispuse superior şi respectiv inferior de nerv.
    - **nervul VI** este dispus lateral;
    - **nervul nazociliar** este inițial lateral, apoi trece superior pentru ca pe măsură ce avansează spre additusul orbitar să se plaseze medial împreună cu artera oftalmică.

Elementele vasculo-nervoase intraconice învelite de corpul adipos retroorbitar sunt vasele oftalmice, nervul optic, nervii III,VI, nervul nazociliar şi ganglionul ciliar. În afara conului muscular, superior de nervul optic se află nervul frontal, nervul lacrimal şi nervul IV. Tot extraconic dar inferior de nervul optic sunt dispuse ramurile orbitare ale ganglionului pterigopalatin şi nervul zigomatic.

- **Partea intracanaliculară.** Canalul optic are cca 5 mm lungime şi un diametru de 4 mm. Dura mater învelește nervul şi se continuă cu

periostul canalului optic. Axul canalului optic este oblic dinspre antero-lateral spre supero-medial. Nervul optic prezintă următoarele raporturi:

- Superior-rădăcina anterioară a aripii mici a sfenoidului, prelungirea sinusului sfenoidal, dura mater;
- medial -corpul sfenoidului, sinusul sfenoidal;
- inferior-rădăcina posterioară a aripii mici a sfenoidului, prelungirea sinusului sfenoidal;
- infero-lateral -artera oftalmică;
- lateral-aripa mică a sfenoidului;

În interiorul canalului optic, nervul este învelit de dura mater, arahnoidă şi pia mater. Artera oftalmică care vine în raport supero-medial cu nervul este inițial situată în interiorul tecii durale dar la nivelul canalului optic străbate teaca.

- **Partea intracraniană** traversează fosa craniana mijlocie, între orificiul posterior al canalului optic şi chiasma optică. Ea are o lungime de cca 1 cm. Raporturile nervului în această regiune sunt:
  - Superior-artera cerebrală anterioară, vena cerebrală anterioară, substanța perforată anterioară, bandeleta olfactivă;
  - Inferior-cortul hipofizei, partea anterioară a feței superioare a sinusului cavernos, artera oftalmică, partea laterală a șanțului chiasmatic de la nivelul feței superioare a corpului sfenoidului, sinusul sfenoidal;
  - postero-lateral-procesul clinoid anterior, artera carotidă internă.

- **Structura histologică**. Nervul optic conține axonii celulelor ganglionare retiniene, numeroase celule gliale (astrocite, oligodendroglii şi microglii), vase de sânge şi fibroblaşti.
  - **Stratul fibrelor nervoase de la nivelul retinei** este separat de cortexul vitrean prin membrana limitantă internă formată din astrocite. Acestea au rolul de suport şi ocupă spațiul lăsat de degenerăriile axonale apărute în urma unor procese patologice.
  - **Partea prelaminară a nervului optic** se află anterior de lamina cribroasă. În această zonă fasciculele de axoni sunt separate de țesut glial (țesutul intermediar Kuhnt) care spre periferia discului fomează un țesut marginal Jacobi înconjurat de un inel de țesut conjunctiv marginal Elschnig care separă discul optic de coroidă.
  - **Partea laminară.** Fibrele nervoase străbat lamina cribroasă sclerală, o porțiune perforată de numeroase orificii ovale şi rotunde înconjurate de adevărate manşoane gliale astrocitare separate de țesutul conjunctiv scleral.
  - **Partea retrolaminară.** Imediat după ce au ieşit din lamina cribroasă a sclerei, axonii nervului optic sunt înconjurați de teci de mielină

produsă de oligodendroglii. Acestea sunt asemănătoare celulelor Schwann ale nervilor periferici.

- **Somatotopia fibrelor nervoase la nivelul nervului optic**
  - **Somatotopia fibrelor în discul optic**. Axonii proveniți din periferia retinei sunt dispuşi la nivelul papilei astfel: fibrele temporale superioare ocupă partea superioară (între orele 11 - 1) cele temporale inferioare se află în partea inferioară (între orele 7 - 5) şi fibrele nazale sunt situate în partea nazală a papilei (între orele 7-11). Axonii proveniți din zonele retiniene centrale sunt situați central în nerv. Axonii maculari pătrund prin fasciculul maculo-papilar prin partea temporală a discului optic ocupând sectorul triunghiular de 1/3 din papilă (conul macular între orele 1-5). Se observă că fibrele maculare nazale sunt localizate între fibrele maculare temporale superioare şi cele temporale inferioare.
  - **Somatotopia fibrelor în nervul optic**. Posterior de lamina cribroasă grupele de fibre se rotesc în sens orar cca 45 de grade păstrând configurația prelaminară dar în partea posterioară a nervului optic fibrele maculare se aşează în profunzime. În această porțiune fibrele nazale (inclusiv cele maculare nazale) se dispun supero-medial în nervul optic şi fibrele temporale (inclusiv cele maculare temporale) sunt localizate infero-lateral.
- **Vascularizația nervului optic**
  - **Vascularizația capului nervului optic.** Stratul fibrelor nervoase este vascularizat de ramuri centripete care au originea în artera centrală a retinei. Uneori sectorul temporal al discului primeşte ramuri din artera cilioretiniană. Ele se anastomozează cu capilarele regiunii prelaminare profunde a nervului optic. Această zonă este irigată de arterele ciliare scurte posterioare care fie dau ramuri directe, fie realizează o anastomoză circulară numită cercul arterial Zinn-Haller. Ele se pot anastomoza cu ramuri peripapilare ale coriocapilarei. Zona laminară a nervului optic are ca sursă principală arterele ciliare scurte posterioare (cercul Zinn-Haller) şi rar capilarele coriocapilarei. Zona retrolaminară a nervului optic este vascularizată de arterele piale, de arterele ciliare scurte posterioare şi de ramuri ale arterei centrale a retinei. Venele stratului de fibre nervoase retiniene drenează în venele opticocilare coroidiene şi venele capului nervului optic sunt afluenții venei centrale a retinei.
  - **Vascularizația nervului optic.** Nervul optic este vascularizat printr-un sistem de vase piale care poate fi împărțit într-o parte anterioară şi una posterioară. Partea anterioară a sistemului vascular pial are ca sursă ramurile piale ale arterei oftalmice, ramurile recurente ale arterelor ciliare scurte posterioare, capilarele coroidei juxtapapilare şi ramuri ale arterei centrale a retinei. Partea posterioară a sistemului

vascular pial este vascularizată de artera carotidă internă, artera oftalmică, artera cerebrală anterioară şi artera comunicantă anterioară.

Chiasma optică

- Chiasma optică este o structură nervoasă care are forma literei greceşti X (chi) situată în partea anterioară şi inferioară a ventriculului III. În unghiurile sale antero-laterale pătrund nervii optici şi prin unghiurile postero-laterale se continuă cu tracturile optice.
- **Raporturi**. Chiasma optică prezintă raporturi inferioare cu şanțul chiasmatic al corpului osului sfenoid şi cu cortul hipofizei. Superior vine în raport cu artera comunicantă posterioară şi cu lama supraoptică. Lateral se află artera carotidă internă şi substanța perforată anterioară. Marginea posterioară a chiasmei optice delimitează împreună cu pedunculii cerebrali spațiul optopeduncular şi vine în raport posterior cu tuber cinereum şi cu infundibulul hipofizei.
- **Somatotopia fibrelor chiasmatice**. Fibrele din partea superioară a retinei se dispun în partea dorsală a chiasmei şi cele din partea inferioară în partea ventrală.
  - **Fibrele temporale** ocupă partea laterală a chiasmei (cele temporale superioare sunt dispuse medial şi cele temporale inferioare, lateral) trecând direct, nedecusate în tractul optic.
  - **Fibrele nazale** decusează astfel: fibrele nazale inferioare se încrucişează în partea anterioară a chiasmei şi fac o buclă în nervul optic contralateral (genunchiul anterior al chiasmei); fibrele nazale superioare se încrucişează în partea posterioară a chiasmei şi fac o buclă în tractul optic ipsilateral (genunchiul posterior al chiasmei).
  - **Fibrele maculare temporale** sunt directe nedecusate, localizate medial de celelalte fibre temporale care ocupă partea laterală a chiasmei.
  - **Fibrele maculare nazale** decusează în partea postero-laterală a centrului chiasmei.
- **Vascularizația chiasmei**. Chiasma optică este vascularizată de un plex pial care primeşte afluenți din artera carotidă internă, artera hipofizară superioară, ramura comunicantă posterioară, artera cerebrală anterioară şi artera comunicantă anterioară.

Tracturile optice

- Tracturile optice continuă unghiurile postero-laterale ale chiasmei optice. Cele două tracturi optice împreună cu marginea posterioară a chiasmei optice delimitează anterior spațiul optopeduncular.
- Fiecare tract trece între substanța perforată anterioară (situată antero-lateral) şi tuber cinereum (situat postero-medial). Apoi are un traiect spre lateral în

raport medial cu pedunculul cerebral de care aderă şi lateral cu uncusul şi girul parahipocampic al emisferei cerebrale.

- Fibrele tractului optic ajung la corpul geniculat lateral şi se grupează în două contingente: rădăcina medială şi rădăcina laterală.
- Rădăcina medială conţine fibre comisurale supraoptice.
- Rădăcina laterală este formată din fibre aferente retiniene parţial decusate în chiasmă cât şi fibre eferente retiniene. În cea mai mare parte fibrele rădăcinii laterale fac sinapsă în corpul geniculat lateral dar unele au traiect ventral de pulvinar şi ajung la coliculul superior şi la nucleul pretectal.
- Fibrele maculare sunt dispuse excentric dorso-lateral la nivelul tractului optic.
- Vascularizaţia 1/3 anterioară a tractului optic este asigurată de artera comunicantă posterioară şi 2/3 posterioare de artera coroidiană anterioară.
- **Somatotopia fibrelor tractului optic**. Tracturile optice transportă fibre ce deservesc acelaşi hemicâmp vizual. De exemplu în tractul optic stâng ajung fibre de la retina temporală stângă şi de la retina nazală dreaptă şi deci transportă impulsuri din hemicâmpul vizual drept). În partea anterioară a tractului optic fibrele directe (temporale ipsilaterale) se dispun supero-lateral şi fibrele încrucişate (nazale contralaterale) sunt aşezate infero-medial. În această zonă fibrele maculare sunt localizate central. În partea mijlocie are loc o rotaţie a fibrelor în sens orar cu 45^0. În partea posterioară a tractului optic fibrele provenite din hemiretina superioară (fibre temporale şi nazale) se aşează supero-medial şi fibrele din hemiretina inferioară (fibre temporale şi nazale) se dispun infero-medial. Fibrele maculare ajung în poziţie supero-laterală.

Corpul geniculat lateral

- Corpul geniculat lateral reprezintă o prelungire ovoidală a regiunii talamice posterioare. Fibrele tractului optic pătrund prin polul anterior al corpului geniculat lateral şi rădăcina sa medială îl separă de pedunculul cerebral. Postero-lateral de corpul geniculat lateral se află girul parahipocampic şi dorso-medial se află corpul geniculat medial.
- Corpul geniculat lateral se conectează de coliculul superior prin braţul coliculului superior (ce trece între pulvinar şi corpul geniculat medial) care conţine fibre ce mediază reflexele optice cu centrul în nucleul pretectal şi coliculi. Partea dorsală a corpului geniculat lateral are o organizare laminară şi partea ventrală formează nucleul pregeniculat care se extinde până în regiunea subtalamică.
- Nucleul geniculat lateral dorsal (principal) are 6 straturi suprapuse convexe spre exterior numite lamina care sunt numerotate dinspre profund spre superficial. Dorsal, nucleul este rotunjit şi proemină în talamus. Superior straturile se amestecă şi caudal în zona aferenţelor maculare se reduc la 4. Concavitatea lamelor primeste aferenţe din tractul optic şi din partea dorsală emerg fibrele radiaţiei optice geniculo-striate.

- Corpul geniculat lateral conține 10^6 neuroni şi fiecare axon al celulelor ganglionare retiniene care au străbătut nervul optic, chiasma optică şi tractul optic se divid în 5-6 ramuri care fac sinapsă cu neuroni geniculați dintr-o lamină. Fiecare dintre aceşti neuroni poate primi aferențe de la mai multe celule ganglionare retiniene. Fibrele din retina contralaterală se termină în laminele 1, 4, 6 şi cele din cea ipsilaterală în laminele 2, 3, 5 astfel exitând o reprezentare verticală a punctelor retiniene corespondente, fiecare în 3 din cele 6 lamine.
- La nivelul corpului geniculat lateral există o mare varietate de sinapse inhibitoare, excitatoare, dendro-dendritice şi triade dar tipurile predominante sunt cele dendro-dendritice şi axo-dendritice. S-a observat o integrare atât intralaminară cât şi interlaminară , ultima având rol în procesare informației de la ambii ochi. Fiecare lamina se proiectează separat în cortexul striat.
- Vascularizația corpului geniculat lateral este asigurată de artera coroidiană anterioară (partea laterală a corpului geniculat lateral) şi de artera coroidiană posterioară (partea medială a corpului geniculat lateral).
- **Somatotopia corpului geniculat lateral**. La acest nivel se produce o rotație orară de 90^0 a fibrelor căii optice. Fibrele hemiretinei superioare devin mediale şi cele ale hemiretinei inferioare devin laterale. Fibrele maculare se proiectează postero-superior în corpul geniculat lateral.

Radiațiile optice

- Fibrele geniculo-calcarine ies pe fața dorsală a corpului geniculat lateral şi înconjură cornul temporal al ventriculului lateral.
- Fibrele antero-inferioare formează ansa Meyer care corespunde cadranelor retiniene inferioare homolaterale.
- Radiațiile optice se dispun vertical lateral de tapetum corpului calos prin intermediul căruia vin în raport cu ventriculul lateral şi apoi trec lateral de cornul occipital al acestuia. Ele fac o curbă spre medial, spre cortexul striat de pe fața medială a lobului occipital al emisferei cerebrale.
- Radiațiile optice au patru segmente: pediculul optic, genunchiul, segmentul mijlociu şi segmentul terminal. Pediculul optic străbate partea retrolenticulară a capsulei albe interne şi formează câmpul triunghiular Wernicke.
- La nivelul genunchiului radiației optice fibrele dorsale ocolesc cornul occipital al ventriculului lateral şi fibrele ventrale vin în raport cu cornul temporal al ventriculului lateral. În segmentul mijlociu fibrele radiației optice vin în raport cu cornul occipital al ventriculului lateral.
- În segmentul terminal contingentul dorsal de fibre ajunge pe buza superioară a şanțului calcarin şi contingentul ventral pe buza inferioară a acestuia.

- Radiațiile optice sunt vascularizate de arterele cerebrală medie, cerebrală posterioară şi coroidiană anterioară.
- **Somatotopia fibrelor radiației optice**. În partea anterioară fibrele sunt dispuse în formă de arc de cerc cu concavitatea internă. În exterior se dispun fibrele maculare şi în interior fibrele periferice. În partea superioară a radiației optice se află fibrele din cadranele retiniene temporal superior ipsilateral şi nazal superior contralateral. În partea inferioară a radiației optice se află localizate fibrele din cadranele inferioare retiniene (temporal inferior ipsilateral şi nazal inferior contralateral). În partea posterioară a radiației optice fibrele nu-şi mai păstrează dispoziția concavă medial ci se dispun altitudinal.

Lobul occipital al emisferei cerebrale şi cortexul vizual

- Lobul occipital este limitat anterior de linia care unește incizura preoccipitală cu șanțul parieto-occipital.
- Şanțul occipital lateral situat pe fața supero-externă a emisferei cerebrale împarte lobul occipital într-un gir occipital superior şi un gir occipital inferior. Inferior de girul parieto-occipital se află un gir numit arcul parieto-occipital. Posterior de acesta se află şanțul occipital transvers. Şanțul lunat cu direcție verticală se află anterior de polul occipital al emisferei cerebrale şi posterior de girul descendent care este localizat posterior de girii superior şi inferior. Şanțul lunat separă ariile striate de cele peristriate şi între buzele sale se află aria parastriată. Din extremitățile şanțului lunat se desprind şanțurile polare superior şi inferior care adăpostesc extensii semilunare ale ariei striate. Ariile corticale de la nivelul lobului occipital sunt ariile corticale 17, 18, şi 19. Aria 17 , numită şi cortexul striat primeşte radiațiile optice. Între cele trei arii corticale există fibre de asociere lungi şi scurte şi ele se proiectează în corpul geniculat lateral şi în nucleii trunchiului cerebral. Cortexul striat este aria vizuală primară care ocupă buzele şanțului calcarin şi se extinde pe fața medială a emisferei cerebrale până spre cuneus şi girul cingului. El se află între şanțul parieto-occipital (situat anterior) şi şanțul lunat (situat posterior) şi conține 10% din neuronii corticali.
- Din punct de vedere al structurii histologice cortexul striat este un cortex granulat (al cărui strat III conține celule stelate) este format din celule stelate mari şi stratul extern Baillarger al laminei IV este mult accentuat (formând stria vizuală) şi conține terminațiile radiațiilor optice. Stratul V (stratul ganglionar) conține celulele solitare Meynert care au formă piramidală. Ele prezintă dendrite care se extind în cortex şi axoni care ajung prin intermediul radiației optice în colicului superior şi nucleul oculomotorului din mezencefal. Straturile II şi IV (granular intern şi extern) conțin celule stelate. Neuronii se află dispuşi vertical în toate straturile cortexului în structuri columnare numite module corticale care sunt organizate în submodule. În ariile 18 şi 19 celulele piramidale şi cele stelate

sunt rare. Fibrele provenite din corpul geniculat lateral se proiectează punct cu punct în aria striată. Regiunea maculară se proiecteză în polul occipital al emisferei cerebrale. Eferențele CGL se proiectează în aria 17 (în laminele IV şi I), în aria 18 (în lamina IV) şi în aria 19 (în laminele IV, V, VI). Cortexul vizual este vascularizat de artera calcarină, ramură a arterei cerebrale posterioare.

- **Somatotopia proiecțiilor corticale**. Fibrele retiniene superioare corespund buzei superioare a scizurii calcarine şi cele retiniene inferioare, buzei inferioare. Fibrele periferice se proiectează spre anterior şi fibrele maculare se proiectează spre posterior în polul occipital al emisferei cerebrale.

Coliculul superior

- Coliculii superiori aparțin tectului mezencefalic şi reprezintă două proeminențe pe fața posterioară a mezencefalului.
- Fiecare colicul prezintă următoarele straturi dinspre exterior spre interior: stratul zonal, stratul cenuşiu superficial (cinereum), optic, cenuşiu intermediar, alb intermediar, cenuşiu profund, alb profund şi stratul periventricular. Stratul zonal conține fibre mielinizate şi nemielinizate care provin din cortexul occipital şi formează tractul cortico-tectal extern. Stratul superficial cenuşiu conține neuroni multipolari. Stratul optic primeşte aferențe din tractul optic şi trimite fibre eferente spre retină. Stratul cenuşiu intermediar şi alb intermediar sunt straturi receptoare pentru aferențele cortico-tectale provenite din câmpurile 18 şi 7. De asemenea aceste straturi primesc aferențe spinale pe căile spino-tectale şi spinotalamice. Stratul cenuşiu profund şi alb profund vin în raport cu substanța cenuşie periapeductală.
- Coliculul superior primeşte aferențe de la retină, măduva spinării, coliculul inferior, cortexul occipital şi temporal.
- Coliculul superior trimite eferențe spre retină, măduva spinării, nucleii motori ai nervilor III, IV, VI, nucleii reticulari tegmentali, substanța neagră, nucleul roşu, nucleii dorso-laterali pontini, cerebel, nucleul olivar accesor. Există o corespondență între jumătatea inferioară a retinei şi ½ supero-medială a coliculului şi între jumătatea superioară a retinei şi ½ infero-laterală a coliculului.

Nucleul pretectal

- Nucleul pretectal este o aglomerare neuronală situată în zona de tranziție dintre mezencefal şi diencefal.
- Nucleul primeşte aferențe din cortexul occipital, cortexul preoccipital şi retină.
- Fibrele eferente ajung la ambii nuclei oculomotori.

REFLEXELE VIZUALE

Reflexul pupilar fotomotor. Iluminarea retinei determină miază reflexă ipsilaterală (reflexul fotomotor direct) şi contralaterală (reflexul fotomotor consensual). Impulsurile trec prin nervul optic, chiasma optică, tractul optic şi ajung la nucleii pretectali bilateral (după ce decusează în comisura posterioară a mezencefalului). De aici pornesc axoni care trec în raport cu substanţa cenuşie centrală şi ajung bilateral în nucleii Edinger-Westphal (accesor al oculormotorului care sunt structuri nervoase ale parasimpaticului cranian). Axonii acestora străbat nervii oculomotori, ramura comunicantă cu ganglionul ciliar, ganglionul ciliar (unde fac sinapsă cu cel de-al doilea neuron). De aici axonii pătrund în nervii ciliari scurţi şi ajung la muşchiul sfincter al pupilei.

Calea pupilo-dilatatorie este o cale nervoasă simpatică formată din doi neuroni. Protoneuronul se află în nucleul cilio-spinal Budge din cornul lateral al măduvei spinării C8-T1. Fibrele simpatice preganglionare traversează nervii toracici T1-T2 şi ajung prin ramurile comunicante albe în lanţul simpatic. Străbat lanţul simpatic cervical şi fac sinapsă cu deutoneuronul căii în ganglionul cervical superior. De aici pornesc fibrele simpatice postganglionare care ajung prin nervul carotic intern, plexul pericarotic intern, plexul din jurul arterei oftalmice, rădăcina simpatică a ganglionului ciliar, nervii ciliari scurţi, la muşchiul dilatator al pupilei. Diametrul pupilar este menţinut în echilibru prin cele două căi de stimulare parasimpatică şi simpatică.

Reflexul de acomodaţie. La vederea obiectelor apropiate, simultan cu convergenţa globilor oculari se produce şi contracţia muşchilor ciliari care determină relaxarea capsulei cristaliniene şi creşterea curburilor cristaliniene ceea ce permite aducerea focarului pe retină. Impulsurile ajung de la retină prin nervul optic, chiasma optică, tractul optic, corpul geniculat lateral, radiaţiile optice în câmpul 17 care are conexiuni cu câmpul motor vizual 19 (cu rol în mişcarea automată a ochilor în procesul de fixaţie). Calea eferentă porneşte din câmpul 19 prin radiaţiile optice, CGL, coliculul superior spre nucleii interstiţial şi comisural şi apoi spre nucleii nervilor III, IV, VI. Unele fibre ajung de la câmpul 19 la câmpul frontal 8 (câmp motor ocular). Acesta are conexiuni cu nucleul oculomotorului (subnucleul pentru muşchiul drept medial). Contracţia muşchiului drept medial stimulează fusurile neuromusculare care descarcă impulsuri retrograde prin nervul oculomotor . Ele ajung în nucleul Edinger-Westphal şi produc descărcări de impulsuri pe cale parasimpatică care au ca efect mioza.

STRUCTURILE NERVOASE ORBITARE

Nervul oculomotor (III)

- **Originea reală:**
  - **Nucleul motor al nervului III** din coloana somato-eferentă aparţine complexului nuclear al nervului oculomotor împreună cu nucleul accesor al oculomotorului Edinger-Westphal. Complexul se află în

partea ventrală a substanței cenușii centrale, paramedian. El are forma literei " V" și prezintă raporturi ventro-laterale cu fasciculul longitudinal medial. Complexul este format din două coloane de neuroni: laterală și medială. Coloana laterală este alcătuită din nucleul dorsal (care inervează mușchiul drept inferior), nucleul ventral (care inervează mușchiul drept medial) și nucleul intermediar (care inervează mușchiul oblic inferior). Coloana medială trimite fibre încrucișate la mușchiul drept superior. Nucleul caudal central are ca teritoriu mușchiul ridicător al pleoapei superioare. Nucleul motor al oculomotorului primește aferențe de la cortex (fibre corticonucleare), tectum, nucleii proprii ai mezencefalului, nucleii vestibulari și cerebel

- **Nucleul accesor al oculomotorului** din coloana viscero-eferentă generală este situat dorso-cranial de polul superior al nucleului motor al oculomotorului și trimite fibre parasimpatice preganglionare care fac sinapsă cu deutoneuronul căii în ganglionul ciliar. De aici pleacă fibre parasimpatice postganglionare care inervează mușchiul sfincter al pupilei și fibrele circulare ale muschiului ciliar.

- **Traiect intranevraxial**. Nervul traversează fasciculul longitidinal medial, străbate nucleul roșu și trece medial de pedunculul cerebral.
- **Originea aparentă** este situată în mezencefalul, medial de pedunculul cerebral, lateral de substanța perforată posterioară, inferior de tuberculul mamilar și superior de șanțul ponto-peduncular. La nivelul originii aparente există două grupuri de rădăcini –unul lateral care este format din 8-10 filete ce emerg din marginea medială a pedunculului cerebral și un grup medial care emerge din "șanțul nervului III" situat infero-medial de grupul precedent.
- **Traiect .** Nervul străbate următoarele regiuni:
  - **Fosa craniană posterioară.** la nivelul. Nervul III străbate cisterna interpedunculară între artera cerebrală posterioară și artera cerebeloasă superioară; perforează arahnoida și apoi trece printre marginea liberă și cea atașată a cortului cerebelului. Perforează dura mater și ajunge lateral de marginea externă a dorsum sellae în fosa craniană medie.
  - **Fosa craniană medie**. Nervul III traversează inițial tavanul și apoi peretele lateral al sinusului cavernos la acest nivel bifurcându-se într-o ramură superioară și una inferioară.
  - **Fisura orbitară superioară** este străbătută de ramurile superioară și inferioară ale nervului III care ajung astfel în orbită.
  - **Orbită**. Ramurile nervului III trec prin inelul tendinos comun Zinn în interiorul conului muscular.

- **Raporturi:**
  - **În fosa craniană posterioară**, în spaţiul subarahnoidian al cisternei interpedunculare nervul III vine în raport astfel: inferior –nervii V şi VI, artera cerebeloasă superioară; supero-medial –artera cerebrală posterioară; lateral –nervul IV; posterior –pedunculul cerebral; anterior –dorsum sellae, procesul clinoid posterior.
  - **În fosa craniană mijlocie** –în peretele sinusului cavernos:
    - **în partea posterioară a sinusului cavernos** nervul III se află pe tavanul sinusului cavernos şi prezintă raporturi cu artera comunicantă posterioară (care se află pe tavanul sinusului cavernos, medial de nervul III) şi nervul IV (care se află lateral străbătând peretele lateral al sinusului cavernos).
    - **în partea anterioară a sinusului cavernos** nervul III şi cele două ramuri ale sale se află în peretele lateral al sinusului cavernos împreună cu nervul IV şi cu nervul oftalmic. Pe măsură ce se apropie de orbită aceşti nervi se încrucişează. În peretele extern al sinusului, nervul III este situat întotdeauna pe un plan mai profund decât nervii IV şi oftalmic.
    - **secţiunile în plan frontal în sinusul cavernos** evidenţiază următoarea stratigrafie :
      - planul superficial este format dintr-un plex venos în afara peretelui propriu-zis care se întinde între fisura orbitară superioară şi stânca temporalului. Acest plex constituie uneori o adevărată dedublare a sinusului cavernos şi primeşte aferenţe de la vena oftalmică, sinusul pietros superior, vena durală şi sinusul cavernos propriu-zis.
      - planul mijlociu –este constituit din peretele sinusului cavernos. Nervul IV pătrunde în peretele lateral al sinusului cavernos în unghiul său postero-superior. El încrucişează lateral nervul III şi are un traiect paralel cu marginea superioară a peretelui lateral. Nervul III coboară în diagonală în interiorul peretelui, medial de nervul IV şi de ramurile nervului oftalmic şi dă două ramuri: superioară şi anterioară. Nervul oftalmic intră în peretele lateral în partea posterioară. Are un traiect ascendent în diagonală, lateral de nervul III şi dă trei ramuri: nervii frontal, lacrimal şi nazociliar.
      - planul profund este reprezentat de cavitatea sinusului cavernos prin care trece artera carotidă internă şi nervul VI (dispus lateral de arteră). Artera carotidă internă pătrunde în sinus la nivelul podelei acestuia în partea posterioară şi după ce are un traiect în formă de

"S" culcat în şanţul carotic de pe faţa laterală a corpului sfenoidului, emerge din sinusul cavernos în partea anterioară a tavanului acestuia.

- **profund** de sinusul cavernos se află în partea superioară loja hipofizară (care conţine hipofiza) şi în partea inferioară faţa laterală a corpului sfenoidului şi sinusul sfenoidal.
- **lateral** se află partea anterioară a lobului temporal al emisferei cerebrale.

- **Fisura orbitară superioară** este delimitată între aripiloe sfenoidului şi corpul sfenoidului. Inelul tendinos comun Zinn se ataşează pe marginea medială supero-laterală a găurii optice şi pe un tubercul de pe aripa mare a sfenoidului; el aderă de marginea supero-medială a fisurii orbitare superioare, pe faţa orbitară a rădăcinii posterioare a aripii mici. În fisura orbitară superioară dura mater a fosei craniene medii se suprapune peste periostul orbitei acoperind astfel fisura. Fisura orbitară superioară sau fanta sfenoidală este străbătută de venele oftalmice, ramurile superioară şi inferioară a nervului III, nervul IV, nervii frontal, lacrimal şi nazociliar, nervul VI şi de rădăcina simpatică a ganglionului ciliar. Aceste elemente împreună cu cele care emerg din canalul optic vor trece prin cele două compartimente ale inelului tendinos comun Zinn. Elementele vasculo-nervoase care trec prin compartimentul lateral sunt: ramurile superioară şi inferioară ale nervului III, nervul nazociliar (între rădăcinile nervului III), nervul VI (în partea laterală) şi rădăcina simpatică a ganglionului ciliar (între rădăcinile nervului III). Elementele vasculo-nervoase care trec prin compartimentul medial sunt nervul optic şi artera oftalmică (situată inferior de nerv).
- **În orbită** ramurile superioară şi inferioară ale nervului III se află în interiorul conului muscular format din muşchii drepţi ai globului ocular înveliţi în aponevroza lui Tenon.

- **Ramurile nervului oculomotor.** Ramura superioară se află intraconic supero-lateral de nervul optic şi de nervul nazociliar. Are un traiect ascendent şi inferior de muşchiul drept superior şi după ce dă ramuri pentru acest muşchi, ramura rămasă îl străbate pentru a ajunge în muşchiul ridicător al pleoapei superioare. Ramura inferioară este mai groasă şi trece infero-lateral de nervul optic. Superior de muşchiul drept inferior dă trei filete:
  - **Nervul pentru muşchiul drept medial** pătrunde prin 4-5 filete pe faţa laterală a muşchiului;
  - **Nervul pentru muşchiul oblic inferior** dă rădăcina motorie parasimpatică pentru ganglionul ciliar apoi trece pe faţa superioară a muşchiului drept inferior şi ajunge la muşchiul oblic inferior pe faţa sa superioară;

- **Nervul pentru mușchiul drept inferior** este reprezentat prin 3-4 filete care abordează mușchiul pe fața superioară. Rădăcina parasimpatică a ganglionului ciliar este o ramură desprinsă din nervul pentru mușchiul inferior. Ea conține fibre simpatice preganglionare cu originea în nucleul accesor al oculomotorului (Edinger-Westphal) care vin prin nervul III și fac sinapsă la nivelul ganglionului ciliar cu deutoneuronul căii. De aici pleacă fibre postganglionare pentru mușchiul ciliar și mușchiul sfincter al pupilei (calea eferentă a reflexului de acomodare și a reflexului fotomotor.
- **Ramura anastomotică cu plexul pericarotic intern** în interiorul sinusului cavernos.

Nervul trohlear (IV)

- **Originea reală.** Nucleul motor al nervului IV aparține coloanei somato-eferente generale și se află în mezencefal, în podeaua apeductului cerebral, ventral de substanța cenușie centrală în dreptul coliculului inferior. El trimite fibre care inervează mușchiul oblic superior. Nucleul vine în raport cu marginea dorsală a fasciculului longitudinal medial. Primește aferențe prin tracturile cortico-nucleare ipsi și contralaterale; prin fasciculul longitudinal medial de la nucleii nervilor III,VI,VIII; prin tractul tectobulbar de la coliculul inferior. Fibrele nervului au un traiect inițial descendent spre lateral, apoi dorsal, ocolește substanța cenușie periapeductală spre vălul medular superior. La acest nivel decusează și iese din mezencefal pe fața sa dorsală.
- **Originea aparentă** se află pe fața dorsală a mezencefalului, lateral de frâul vălului medular superior, inferior de coliculii cvadrigemeni inferiori.
- **Traiect.** Nervul străbate următoarele regiuni:
  - **Fosa craniană posterioară**. De la originea sa aparentă nervul ocolește pedunculul cerebral traversând spațiul subarahnoidian. În partea posterioară nervul IV se află în loja cerebeloasă, inferior de planul cortului cerebelului, apoi încrucișează medial marginea liberă a cortului cerebelului dinspre postero-inferior spre antero-superior și ajunge în fosa cerebrală în partea anterioară a fosei craniene posterioare. Trece inferior de procesul clinoid posterior pe marginea laterală a dorsum sellae.
  - **Fosa craniană mijlocie**. Nervul traversează peretele lateral al sinusului cavernos în apropierea marginii sale superioare.
  - **Fisura orbitară superioară**. Nervul trece în afara inelului tendinos comun Zinn și ajunge în orbită.
  - **Orbita**. Nervul IV este situat în exteriorul conului muscular și are un traiect superior de mușchii drept superior și ridicător al pleoapei superioare, apoi spre medial și ajunge la mușchiul oblic superior.

- **Raporturi:**
  - **În fosa craniană posterioară** nervul trohlear traversează spațiul subarahnoidian învelit într-o teacă pială proprie. Raporturi:
    - ➢ mediale -pedunculul cerebral, nervul III, artera pentru coliculul inferior;
    - ➢ lateral -cerebelul, marginea liberă a cortului cerebelului;
    - ➢ superior-cerebelul, coliculul cvadrigemen inferior, brațul coliculului inferior, tractul optic, artera cerebrală posterioară;
    - ➢ inferior-pedunculul cerebelos superior, pedunculul cerebelos inferior, puntea, artera cerebeloasă superioară, nervii V, VI.
  - **În fosa craniană mijlocie**. Nervul IV pătrunde în peretele lateral al sinusului cavernos la intersecția dintre marginea liberă a cortului cerebelului cu extremitatea anterioară a acestuia, aderentă pe marginea superioară a stâncii.
    - ➢ **în partea posterioară a sinusului cavernos** nervul IV aflat în peretele sinusului cavernos, prezintă următoarele raporturi: superior şi medial –artera comunicantă posterioară, nervul III (care pe măsură ce coboară în diagonală pe peretele lateral al sinusului, încrucişează medial nervul IV); inferior –nervul VI.
    - ➢ **în partea anterioară a sinusului cavernos** nervul IV se află împreună cu ramurile nervului oftalmic şi cu nervul III în peretele lateral al sinusului cavernos. Pe măsură ce se apropie de fisura orbitară superioară nervul IV are un traiect orizontal, paralel cu marginea superioară a peretelui lateral al sinusului cavernos. Nervul IV pătrunde în peretele lateral al sinusului cavernos în unghiul său postero-superior. El încrucişează lateral nervul III şi are un traiect paralel cu marginea superioară a peretelui lateral.
  - **În fisura orbitară superioară**. Fisura orbitară superioară sau fanta sfenoidală este străbătută de venele oftalmice, ramurile superioară şi inferioară a nervului III, nervul IV, nervii frontal, lacrimal şi nazociliar, nervul VI şi de rădăcina simpatică a ganglionului ciliar.
  - **În orbită.** Nervul IV este cel mai medial nerv, situat superior de conul muscular. Prezintă raporturi inferioare cu muşchiul drept medial. Superior se află muşchiul ridicător al pleoapei superioare, muşchiul drept superior şi tavanul orbitei. Lateral vine în raport cu nervii frontal şi lacrimal. Ulterior ajunge pe marginea superioară a muşchiului oblic superior.
- **Ramurile nervului trohlear** sunt:
  - **Nervi pentru muşchiul oblic superior** (3-4 filete);
  - **Ramură durală** care inervează cortul cerebelului;
  - **Ramură anastomotică cu plexul simpatic pericarotic intern** la nivelul sinusului cavernos;

- **Ramură anastomotică cu nervul lacrimal.**

Nervul abducens (VI)

- **Originea reală. Nucleul motor al nervului VI** aparţine coloanei somato-eferente generale şi se află localizat în profunzimea coliculului facialului din trigonul pontin al fosei romboide. Nucleul vine în raport cu genunchiul intern al nervului VII care îl înconjură. Nucleul nervului VI conţine două populaţii de neuroni: unii tipic motori care reprezintă originea fibrelor pentru muşchiul drept lateral ipsilateral şi alţii internucleari ai căror axoni trec contralateral în fasciculul longitudinal medial şi se termină în nucleul motor al nervului III (în subnucleul care inervează muşchiul drept medial contralateral). Nucleul nervului VI primeşte aferenţe de la nucleul vestibular medial, formaţiunea reticulată, nucleul prepositus, cortex (prin tractul corticonuclear contralateral), fasciculul longitudinal medial (de la nucleii nervilor III, IV, VIII), prin tractul tectobulbar de la coliculii inferiori. Fibrele nervului VI au un traiect paramedian spre ventral traversând corpul trapezoid, lemniscul medial şi fibrele transverse ale punţii din baza punţii.
- **Originea aparentă** se află în şanţul bulbo-pontin, lateral de foramen cecum şi superior de piramida bulbară.
- **Traiect**. Nervul abducens străbate următoarele regiuni:
  - **Fosa craniană posterioară**. Nervul VI traversează spaţiul subarahnoidian al cisternei pontine învelit de o teacă pială proprie. Perforează dura mater şi ajunge extradural superior de partea bazilară a osului occipital. Apoi urcă spre lateral, încrucişează inferior sinusul pietros inferior şi ajunge pe faţa posterioară a apexului stâncii temporalului în şanţul omonim. Nervul VI trece inferior de ligamentul pietro-sfenoidal Gruber şi ajunge în fosa craniană medie.
  - **Fosa craniană medie**. Nervul VI are un traiect orizontal prin cavitatea sinusului
  - cavernos.
  - **Fisura orbitară superioară**. Nervul trece prin compartimentul lateral al
  - inelului tendinos comun împreună cu nervul nazociliar, ramurile nervului III şi cu rădăcina simpatică a ganglionului ciliar.
  - **Orbita**. Nervul VI se află în interiorul conului muscular pe faţa medială a
  - muşchiului drept lateral.
- **Raporturi:**
  - **În fosa craniană posterioară**: medial - artera bazilară; superior - puntea, artera auditivă internă, sinusul pietros inferior; lateral - nervii VII şi VIII; antero - inferior - artera cerebeloasă antero -

inferioară, partea bazilară a occipitalului, fața posterioară a stâncii temporalului, marginea superioară a stâncii.

- **În fosa craniană mijlocie** nervul VI străbate cavitatea sinusului cavernos împreună cu artera carotidă internă. Nervul VI se proiectează pe peretele lateral între ramura superioară a nervului III și nervul nazociliar ; este situat infero-lateral de artera carotidă internă.
- **În fisura orbitară superioară**. Nervul VI străbate compartimentul lateral al inelului tendinos comun prin compartimentul său lateral.
- **În orbită**. Nervul VI se află în interiorul conului muscular. Raporturile nervului sunt următoarele: medial - nervul optic, ganglionul ciliar; lateral - mușchiul drept extern; inferior - vena oftalmică inferioară;

- **Ramurile nervului abducens**
  - **Nervi pentru mușchiul drept extern** sunt reprezentați de 4-5 filete care abordează fața medială a mușchiului.
  - **Ramura anastomotică** pentru plexul simpatic pericarotic intern.

Nervul oftalmic

- Nervul oftalmic este ramura nervului trigemen. Este pur senzitiv și fibrele sale somato-aferente generale inervează dura mater din fosa craniană mijlocie, cortul cerebelului, pia mater, arahnoida, conjunctiva bulbară superioară, tegumentul pleoapei superioare, tegumentul 1/3 laterale și 1/3 mediale a pleoapei inferioare, mucoasa nazală anterior de cornetele nazale, tegumentul nasului, al regiunii frontale și globul ocular. Nervul lacrimal este o ramură a nervului oftalmic care conține fibre parasimpatice postganglionare ce ajung la glanda lacrimală.
- **Originea** nervului este situată pe marginea anterioară a ganglionului trigeminal, medial de emergența nervului maxilar;
- **Traiect și raporturi.** Nervului oftalmic străbate inițial fosa craniană medie în care traversează prelungirea medială a cavumului trigeminal, și apoi pătrunde în marginea inferioară a peretelui lateral al sinusului cavernos. În partea anterioară a acestuia se împarte în trei ramuri: nervul frontal, nervul nazociliar și nervul lacrimal. Acestea străbat fisura orbitară superioară și pătrund în orbită.
- **Ramurile nervului oftalmic:**
  - **ramura meningeală** este reprezentată de nervul tentorial care inervează cortul cerebelului. El are un traiect recurent în raport cu nervul IV, spre fosa craniană posterioară. Alte ramuri meningeale fine ajung la nivelul durei mater a fosei craniene mijlocii.
  - **nervul frontal** este cea mai voluminoasă ramură a nervului oftalmic care se desprinde în peretele lateral al sinusului cavernos. Are un traiect orizontal între nervul IV (situat superior) și nervul lacrimal (situat inferior). Pătrunde apoi prin fisura orbitară superioară

superior de vena oftalmică, de nervii III, VI şi nazociliar, în afara inelului tendinos Zinn. Prezintă raporturi mediale cu nervul IV şi laterale cu nervul lacrimal. Apoi ajunge între muşchiul ridicător al pleoapei superioare (situat inferior) şi tavanul orbitei (situat superior). Are un traiect spre anterior, superior de muşchiul ridicător al pleoapei superioare şi în partea anterioară sau la jumătatea muşchiului se bifurcă în cele două ramuri terminale: nervul supraorbitar şi nervul supratrohlear.

- **nervul supraorbitar** trece între muşchiul ridicător al pleoapei superioare şi tavanul orbitei, apoi străbate gaura sau incizura supraorbitară împreună cu vasele supraorbitare. După ce trimite câteva ramuri pentru tegumentul pleoapei superioare şi pentru conjunctivă nervul urcă în regiunea frontală împreună cu vasele omonime, profund de pântecele frontal al muşchiului occipito-frontal şi de muşchiul sprâncenos. Apoi nervul supraorbitar perforează pântecele frontal al muşchiului occipito-frontal şi ajunge să inerveze tegumentul regiunii frontale. De asemenea unele ramuri ajung la mucoasa sinusului frontal. Ramuri sale terminale sunt ramurile palpebrale şi frontale.
- **nervul supratrohlear** trece între muşchiul ridicător al pleoapei superioare şi tavanul orbitei. După ce emite o ramură anastomotică pentru nervul infratrohlear, trece superior de trohleea muşchiului oblic superior. Împreună cu artera supratrohleară ajunge medial de gaura supraorbitară, dă ramuri pentru tegumentul şi conjunctiva pleoapei superioare şi apoi se dispune profund de muşchiul sprâncenos şi de pântecele frontal al muşchiului occipito-frontal. Are un traiect ascendent în regiunea frontală, perforează pântecele frontal al muşchiului occipito-frontal şi ajunge să inerveze tegumentul regiunii în apropierea liniei mediane.

- **nervul nazociliar** se desprinde din nervul oftalmic în peretele lateral al sinusului cavernos. Are un traiect orizontal, este încrucişat lateral de ramura inferioară a nervului III, apoi străbate peretele sinusului între cele două ramuri ale nervului III. Pătrunde prin fisura orbitară superioară şi prin inelul tendinos comun Zinn în interiorul orbitei. La nivelul inelului tendinos comun nervul se află între cele două ramuri ale nervului III. Inițial se află lateral de nervul optic, dar pe măsură ce avansează îl încrucişează superior dinspre lateral spre medial, împreună cu artera oftalmică şi ajunge pe fața laterală a muşchiului drept intern. Apoi trece între muşchiul drept medial (situat inferior) şi muşchiul oblic superior (situat superior) şi are traiect spre anterior

pe peretele medial al orbitei. În partea anterioară se termină cu nervul infratrohlear. Ramurile nervului nazociliar sunt:

- **nervul etmoidal posterior** care străbate canalul etmoidal posterior împreună cu artera etmoidală posterioară şi ajunge să inerveze mucoasa sinusului sfenoidal şi a celulelor etmoidale posterioare;
- **nervul etmoidal anterior** are traiect împreună cu artera etmoidală anterioară prin canalul etmoidal anterior. Ajunge în fosa craniană anterioară pe marginea laterală a lamei ciuruite a etmoidului şi dă ramuri meningeale anterioare. Străbate apoi gaura etmoidală a lamei ciuruite a etmoidului, lateral de crista galli. La nivelul fosei craniene anterioare vine în raport posterior cu filetele nervilor olfactivi şi superior cu bulbul olfactiv. Ajunge în cavitatea nazală şi coboară prin şanțul nervului etmoidal anterior de pe fața posterioară a osului nazal şi se împarte în ramuri nazale interne şi nervul nazal extern. Ramurile nazale interne se distribuie prin ramuri mediale pentru mucoasa părții anterioare a septului nazal şi ramuri laterale pentru mucoasa părții anterioare a peretelui lateral. Nervul nazal extern continuă nervul etmoidal anterior. El iese la nivelul marginii inferioare a osului nazal apoi coboară profund de partea transversă a mușchiului nazal. Inervează tegumentul aripii nasului, vestibulului nazal şi vârful nasului.
- **ramură comunicantă cu ganglionul ciliar** pătrunde în unghiul postero-superior al ganglionului.
- **nervii ciliari lungi (2)** se află superior de nervul optic şi sunt acompaniați de arterele ciliare şi de nervii ciliari scurți. Ei perforează sclera de la nivelul polului posterior al globului ocular şi apoi trec între coroidă şi scleră, ajungând în partea anterioară la corpul ciliar, iris şi cornee. Conțin fibre simpatice postganglionare care au deutoneuronul în ganglionul cervical superior şi protoneuronul în nucleul ciliospinal (C8-T1).
- **nervul infratrohlear** este ramura terminală a nervului nazociliar. Trece între mușchiul oblic superior (situat superior) şi mușchiul drept intern (situat inferior) pe peretele medial al orbitei şi dă o ramură anastomotică pentru nervul supratrohlear. Ajunge apoi inferior de trohleea mușchiului oblic superior şi vine în raport cu anastomoza dintre artera dorsală a nasului şi artera angulară. La 7 mm de marginea supraorbitară nervul dă ramuri pentru tegumentul 1/3 mediale a pleoapelor şi fața dorsală a nasului, sacul lacrimal,

canalele lacrimale, conjunctiva (1/3 medială), caruncula lacrimală.

- **nervul lacrimal** este cea mai subțire ramură a nervului oftalmic, care se desprinde în peretele lateral al sinusului cavernos. El străbate acest perete orizontal, între nervul frontal (situat superior) şi ramura superioară a nervului III. Apoi traversează partea laterală a fisurii orbitare superioare, superior de vena oftalmică şi de nervii III, VI şi nazociliar. Nervul lacrimal este dispus lateral de nervul frontal în afara inelului tendinos comun şi în afara conului muscular. Împreună cu artera lacrimală are un traiect spre anterior pe marginea superioară a muşchiului drept lateral. Primeşte o anastomoză de la nervul zigomatic (care conține fibre parasimpatice postganglionare pentru glanda lacrimală, care au deutoneuronul căii în ganglionul pterigopalatin şi protoneuronul în nucleul lacrimo-muco-nazal). Străbate glanda lacrimală (dă filete glandulare) şi după ce iese din glandă străbate septul orbitar şi inervează tegumentul şi conjunctiva 1/3 laterală a pleoapei superioare.

Ganglionul ciliar

- **Ganglionul ciliar** este un ganglion parasimpatic ataşat anatomic nervului optic şi funcțional nervului III.
- **Localizare**. Ganglionul este situat în orbită între nervul optic (situat medial) şi muşchiul drept lateral (situat lateral).
- **Rădăcinile ganglionului ciliar:**
  - **Rădăcina parasimpatică** este o ramură desprinsă din nervul pentru muşchiul oblic inferior. Ea conține fibre simpatice preganglionare cu originea în nucleul accesor al oculomotorului (Edinger-Westphal) care fac sinapsă la nivelul ganglionului cu deutoneuronul căii. De aici pleacă fibre postganglionare pentru muşchiul ciliar şi muşchiul sfincter al pupilei (calea eferentă a reflexului de acomodație şi a reflexului fotomotor).
  - **Rădăcina simpatică** este reprezentată de fibre din plexul pericarotic intern. Acestea sunt fibre postganglionare care au originea în deutoneuronul situat în ganglionul cervical superior. Aceste fibre postganglionare traversează ganglionul şi ajung prin nervii ciliari scurți la muşchiul dilatator al pupilei (o altă cale mai frecventă ar fi prin nervii ciliari lungi). Protoneuronul căii simpatice este situat în nucleul ciliospinal Budge din măduva spinării C8-T1. Axonii acestora pătrund prin ramuri comunicante în ganglionul stelat, au un traiect ascendent prin lanțul simpatic cervical şi fac sinapsă cu deutoneuronul căii în ganglionul cervical superior.
  - **Rădăcina senzitivă** este ramura comunicantă a nervului nazociliar. Această rădăcină conține fibre somato-aferente generale venite de la globul ocular prin nervii ciliari scurți care nu fac sinapsă în ganglion

şi ajung apoi prin rădăcina senzitivă în nervul nazociliar. Aceste fibre sunt prelungirile periferice ale neuronului pseudounipolar din ganglionul trigeminal.

- **Ramurile ganglionului ciliar** sunt 8-10 nervi ciliari scurți. Împreună cu arterele ciliare se dispun într-un grup superior de nervul optic şi altul inferior de acesta. După ce emit 15-20 de ramuri, acestea perforează sclera şi ajung în cele din urmă la muşchiul ciliar, muşchiul sfincter al pupilei şi la vasele coroidiene şi iriene. Nervii ciliari scurți conțin fibre postganglionare parasimpatice şi uneori fibre postganglionare simpatice (când acestea nu străbat nervii ciliari lungi).

STRUCTURILE VASCULARE ORBITARE

Artera oftalmică

- Artera oftalmică se desprinde din artera carotidă internă în apropierea procesului clinoid anterior şi trece împreună cu nervul optic prin canalul optic, în orbită. Inițial este infero-lateral de nervul optic, ulterior se dispune lateral. Apoi are un traiect spre medial, între nervul optic (situat inferior) şi muşchiul drept superior (situat superior). Ajungând la nivelul peretelui medial al orbitei ajunge între muşchiul drept intern (situat inferior) şi muşchiul oblic superior (situat superior). Ajunsă în partea anterioară a orbitei, se împarte în artera supratrohleară şi artera supraorbitară. De-a lungul traiectului său, artera este însoțită de nervul nazociliar.
- Ramurile arterei oftalmice sunt:
  - **Artera centrală a retinei** are un traiect scurt în interiorul tecii durale a nervului optic, iar la 1,25 cm posterior de globul ocular pătrunde în nervul optic şi apoi prin lamina cribrosa scleralã în interiorul globului ocular.
  - **Artera lacrimală** are un traiect spre anterior împreună cu nervul lacrimal de-a lungul marginii superioare a muşchiului drept lateral. Dă ramuri pentru glanda lacrimală, ramuri palpebrale laterale şi ramura zigomatică (care poate pătrunde în canalul zigomaticului). Ramura recurentă a arterei lacrimale se anastomozează la nivelul fisurii orbitare superioare cu o ramură din artera meningee medie.
  - **Arterele ciliare scurte şi lungi posterioare** însoțesc nervii ciliari lungi, perforează sclera paralel cu nervul optic şi ajung să vascularizeze coroida.
  - **Arterele ciliare anterioare** se formează din ramurile musculare şi participă la formarea marelui cerc arterial al irisului.
  - **Ramurile musculare**
  - **Artera supraorbitară** trece medial de muşchiul drept superior, superior de muşchiul ridicător al pleoapei superioare şi apoi prin gaura supraorbitală ajunge în regiunea frontală, vascularizând împreună cu artera supratrohleară planurile cutanat, musculo-

aponevrotic şi periostul acestei regiuni. Se anastomozează cu ramura frontală a arterei temporale superficiale şi cu artera supratrohleară.

- **Artera etmoidală posterioară** pătrunde prin canalul etmoidal posterior în fosa craniană anterioară şi apoi ramurile sale coboară prin lama ciuruită în cavitatea nazală. Artera vascularizează labirintul etmoidal, dura mater a fosei craniene anterioare şi tavanul cavităţii nazale.
- **Artera etmoidală anterioară** trece prin canalul etmoidal anterior în fosa craniană anterioară, traversează lama ciuruită a etmoidului, ajunge împreună cu nervul omonim în şanţul de pe faţa posterioară a osului nazal. Participă la vascularizaţia părţii anterioare a peretelui lateral al cavităţii nazale şi a septului nazal.
- **Ramura meningeală** ajunge în fosa craniană medie şi vascularizează dura mater.
- **Arterele palpebrale mediale (superioară şi medială)** contribuie la formarea arcadelor arteriale palpebrale prin anastomoze cu ramurile palpebrale ale arterei lacrimale.
- **Artera supratrohleară** traversează regiunea frontală, medial de mănunchiul vasculo-nervos frontal.
- **Artera dorsală a nasului** trece între trohleea muşchiului oblic superior şi ligamentul palpebral medial, vascularizează sacul lacrimal şi apoi se anastomozează cu artera angulară (ramură a arterei faciale).

Venele oftalmice şi vena centrală a retinei

- **Venele oftalmice (superioară şi inferioară).**
  - Vena oftalmică superioară se formează în partea medială a pleoapei superioare. Urmează traiectul invers arterei oftalmice şi trece prin fisura orbitară superioară şi se varsă în sinusul cavernos.
  - Vena oftalmică inferioară are originea în partea antero-medială a podelei orbitei. Primeşte ca afluenţi vene de la muşchii drept inferior şi oblic inferior, pleoapa inferioară şi sacul lacrimal. Se varsă fie în sinusul cavernos, fie în vena oftalmică superioară.
- **Vena centrală a retinei** străbăte nervul optic şi după ce trece prin spaţiul subarahnoidian drenează fie în vena oftalmică superioară, fie în sinusul cavernos.

Bibliografie

1. *American academy of Ophthalmology, Basic and clinical science course. Update on General Medicine. San Francisco LEO 2003*
2. *Andronescu, Armand, Anatomia funcţională a sistemului nervos central, Editura didactică şi pedagogică, Bucureşti, 1979*
3. *Brizon, J., Castaing, J., Les feuilletes d'anatomie*

4. *Dumitrache M., Oftalmologie, Ed.National, 1998*
5. *Dumitrache Marieta – Tratat de oftalmologie, Ed Univ Carol Davila, Bucureşti, 2005*
6. *Duane's Ophthalmology 2000 CD-ROM Lippincott Williams & Wilkins Publishers, Inc*
7. *Gray, H., Anatomy descriptive and surgical; Henry Gray, London; Promotional Reprint Company Limited, 1991*
8. *Gray's Anatomy edited by Roger Warwick and Goger Williams, Ed. Longman, 1991*
9. *Legent, F., Perlemuter, L., Vanderbrauck, C., Cahiers d'anatomie O.R.L. 2/eme edition. Nr 1,2, Paris, Masson 1975*
10. *Mc.Minn, R. M.H. and Hutchings, R.T., A color atlas of human anatomy, Berlin/Wien, Urban and Schwarzenberg, 1975*
11. *Niculescu Th. , Cezar, Anatomia funcţională a capului şi gâtului , Editura Infomedica, 1999*
12. *Ranga, V., Anatomia omului.Capul şi gâtul; curs litografiat, 1973*
13. *Ribet, Rene Marcel, Les nerfs craniens; anatomie schematique de l'appareil nerveux, Paris, G. Doin, 1952*
14. *Rouviere, H., Anatomie humaine descriptive topographique et fonctionelle, ed. XI/eme, Paris, Masson, 1978*
15. *Testut, L., Jacob,O., Traite d'anatomie topografique; Paris, Librairie Octave Doin, Gaston Doin&Cie, Editeurs, 1929*
16. *Yanoff, M., Duker, S. Jay, Ophthalmology, Mosby*

Capitolul 2

REFRACTIA

R. Burcin
Cristina Nicula

REFRACȚIA OCULARĂ

R. Burcin

- Refracția oculară reprezintă schimbarea direcției de propagare a razelor luminoase la traversarea a două medii cu indici de refracție diferiți, înainte de-a ajunge la retină.
- Refractia are o componentă statică şi una dinamică prin acomodație.
- Emetropia reprezintă refracția ochiului în stare de repaos acomodativ. In acest ochi, imaginea obiectelor se formează pe retină.
- Ametropia (viciu de refracție) reprezintă o modificare a refracției oculare statice, în care fasciculul de raze luminoase venite de la infinit se întâlnesc în unul sau mai multe focare situate înaintea sau în spatele retinei.
- Ochiul ametrop este un ochi cu vedere anormala fara corectie.

OPTICA GEOMETRICĂ

- Optica geometrică operează cu raze de lumină care nu reprezintă altceva decât căi luminoase şi în consecință acestea sunt considerate rectilinii şi infinite în ambele direcții. Sistemele optice studiate în optica geometrică sunt simplificate la obiecte, imagini, sisteme optice şi raze.

Obiectele pot fi de două tipuri: luminoase şi neluminoase.

- Obiectele luminoase (sursele luminoase) produc radiație luminoasă care va străbate spațiul în toate direcțiile. Ele pot fi aproximate ca surse punctiforme.
- Obiectele neluminoase reflectă lumina difuz (în toate direcțiile) sau specular (de exemplu oglinzile care reflectă lumina doar într-o singură direcție).

Imaginile se formează prin redirecționarea luminii printr-un sistem optic. O imagine ideală este numită imagine stigmată şi se caracterizează prin corespondența unu la unu între obiect şi imagine. Toate sistemele optice reale nu produc imagini stigmate deoarece induc distorsiuni (de exemplu curbura câmpului în periferie). Imaginile reale sunt formate prin convergența razelor şi cele virtuale prin divergența razelor.

Sistemele optice sunt alcătuite din unul sau mai multe elemente optice numite lentile. Sistemele optice pot fi simetrice din punct de vedere rotațional adică imaginea rămâne constantă în cazul rotației sistemului în jurul axului optic.

- Lentila ideală poate fi definită ca un sistem optic rotațional care produce o imagine optică ideală . Ea trebuie să determine o corespondență unu la unu punct obiect-punct imagine şi o corespondență plan obiect-plan imagine
- Lentila ideală este caracterizată prin următorii parametrii:
  - **planul obiect** este planul perpendicular pe axa optică în punctul obiect.
  - **planul imagine** este planul perpendicular pe axa optică în punctul imagine.
  - **punctele conjugate obiect şi imagine**

- **vertexul lentilei** este punctul de intersecție dintre suprafața lentilei şi axul optic.
- **mărirea transversă** exprimă raportul între înălțimea imaginii şi cea a obiectului.

Razele sunt reprezentări grafice ale căilor luminii. Interpunerea unui sistem optic pe parcursul unei raze luminoase determină schimbarea căii acesteia pe o altă rază. Raza care porneşte de la obiect şi intră în sistemul optic se numeşte rază obiect şi raza care iese din sistemul optic este raza imagine. Obiectele situate la mai mult de 6m au raze obiect paralele şi pot fi considerate din punct de vedere teoretic ca venind de la infinit.

- Dacă razele obiect vin de la infinit (sunt paralele), razele imagine vor converge într-un punct focar secundar care aparține planului focal secundar. Pentru a trasa drumul razelor se desenează un punct obiect pe axa optică şi un punct obiect în exteriorul axei optice.
- De la acesta se trasează trei raze: o rază obiect paralelă cu axul optic până la lentilă, a doua rază obiect care trece nedeviată prin punctul nodal al lentilei şi a treia rază obiect care trece prin punctul focal principal al lentilei (situat în fața lentilei). Prima rază se continuă cu o rază imagine care va trece prin focarul secundar, a doua rază va trece nedeviată şi a treia va ieşi paralelă din lentilă. Toate cele trei raze se unesc într-un punct imagine situat în afara axului optic. De aici se duce o perpendiculară pe axul optic pentru a obține imaginea. Această metodă descrie sumar sistemul optic dar pentru informații detaliate se foloseşte tehnica ray tracing.

Vergențele corespund gradului de divergență sau convergență a razelor luminoase.

- Cu cât raza obiect este situată mai departe de obiect cu atât divergența ei este mai mare.
- Pentru fiecare distanță de la obiect situată pe raza obiect divergența razei este cuantificată printr-o noțiune abstractă numită vergență. Aceasta este egală cu inversul distanței de la obiect (exprimată în metri) şi se măsoară în dioptrii.
- Fiecare element al unui sistem optic schimbă vergența luminii şi o transferă sistemului următor, fenomen numit schimbarea vergenței prin transfer.
- Razele convergente au vergența pozitivă şi cele divergente au vergența negativă.

Reflexia luminii

- Energia luminoasă care interacționează cu materia se transformă în căldură, acest proces numindu-se absorbție.
- Nu toată energia este absorbită ci o parte este reflectată.

- Există două tipuri de reflexii, reflexia specular (reflexie într-o singură direcție produsă de suprafețe asemănătoare oglinzilor) și reflexia difuză (în mai multe direcții produsă de materiale neomogene).
    - Prima lege a reflexiei afirmă că unghiul de reflexie este egal cu cel de incidență.
    - Cea de-a doua se referă la faptul că fasciculul reflectat, fasciculul incident și normala la suprafață sunt coplanare în planul de incidență. Unghiul de incidență și cel de reflexie sunt egale.
- **Reflexia în oglinzi plane**. Traiectul razelor într-o oglindă plană este același cu cel în care ele au originea într-un obiect virtual care se află în spatele oglinzii. Distanța obiect-oglindă este egală cu distanța imagine-oglindă. Imaginea are aceeași mărime cu obiectul.
- **Reflexia în oglinzi concave**. Aceste oglinzi produc o convergență a razelor fenomen denumit inbending. Dacă razele reflectate sunt mai apropiate atunci continuarea lor în spatele oglinzii contribuie la formarea unei imagini.
    - Cu cât concavitatea oglinzii este mai pronunțată cu atât imaginea se îndepărtează și se mărește.
    - Dacă îndepărtăm obiectul de oglindă imaginea se formează din ce în ce mai departe de oglindă în spatele ei (imagine virtuală) până când la un moment dat imaginea apare în fața oglinzii (imagine reală).
    - Diferența practică dintre o imagine reală și una virtuală este aceea că o imagine reală poate fi proiectată pe un ecran sau poate impregna filmul fotografic.
    - Gradul de concavitate al unei oglinzi este dat de raza sa de curbură. Cu cât raza este mai mare cu atât concavitatea este mai mică.
    - Pentru a localiza imaginea este necesară trasarea razei incidente și a razei reflectate. Bisectoarea unghiului dintre aceste două raze este chiar raza oglinzii ceea ce corespunde legii reflexiei (unghiul de incidență este egal cu cel de reflexie). Cu cât obiectul se îndepărtează de oglindă cu atât imaginea virtuală din spatele oglinzii se apropie de oglindă și se mărește. Dacă unghiul dintre raza incidentă și axa optică este θ_i și unghiul dintre raza emergentă și axă este notat cu θ_r atunci suma dintre cele două unghiuri este constantă și este egală cu unghiul focal al oglinzii θ_f. Acesta exprimă puterea de focalizare a oglinzii.

Refracția luminii

- Interfața optică este o suprafață care delimitează două medii cu indici de refracție diferiți. La trecerea luminii dintr-un mediu în altul o parte din energia acesteia se reflectă, dar cealaltă trece în cel de-al doilea mediu. Se

poate spune că raza suferă un proces de "îndoire" . Unghiul dintre raza incidentă şi interfața optică este numit unghi de incidență θ1 şi cel dintre raza emergentă şi interfață este unghiul de refracție θ2. În cazul în care cel de-al doilea mediu are un indice de refracție mai mare decât primul atunci raza refractată se apropie de normala la suprafață. Indicele de refracție al unui mediu reprezintă raportul dintre viteza luminii în vid şi viteza luminii în mediul respectiv şi variază invers proporțional cu lungimea de undă (de exemplu lumina de culoare roşie are un indice de refracție mai mic decât lumina albastră). Acest fenomen explică de ce ochiul devine miop noaptea când predomină radiația violet. Lumina albă poate fi dispersată printr-o prismă datorită refracției progresive în funcție de lungimea de unda (fiecărei lungimi de undă îi corespunde un indice de refracție diferit). Dispersia absolută este dată de diferența dintre indicii de refracție ai lungimii de undă albastre şi cel al luminii roşii.

- **Legea refracției (legea Snell)** afirmă faptul că raportul dintre sinusul unghiului razei incidente şi sinusul unghiului razei refractate este întotdeauna constant.
- Puterea refractivă a unei suprafețe refractive sferice este măsurată în dioptrii şi este direct proporțională cu diferența dintre indicii de refracție ai celor două medii şi invers proporțional cu raza de curbură.

Lentilele

Lentila ideală este un sistem optic simetric rotațional care produce o imagine stigmată ideală. Noțiunile care definesc o astfel de lentilă sunt următoarele:

- axul optic este linia care intersectează punctele de maxim ale suprafețelor lentilei.
- punctul obiect este locul în care se află originea razelor obiect.
- planul obiect este perpendicular pe axa optică în punctul obiect.
- punctul imagine este locul de pe axa optică unde se formează imaginea.
- planul imagine este perpendicular pe axa optică şi conține punctul imagine.
- planul focal principal se suprapune peste planul obiect dacă imaginea se formează la infinit.
- planul focal secundar se suprapune peste planul imagine dacă obiectul se află la infinit.
- distanța focală f este distanța dintre lentilă şi punctul focal.
- puterea dioptrică a lentilei este egală cu inversul distanței focale şi se exprimă în dioptrii.
- planurile principale sunt planurile obiect şi respectiv imagine cu condiția ca mărirea transversă să fie egală cu unitatea.
- distanța obiect este distanța dintre planul obiect şi planul principal obiect.
- distanța imagine este distanța dintre planul imagine şi planul principal imagine.

- punctele nodale sunt situate la nivelul lentilelor groase astfel încât raza obiect care intersectează punctul nodal principal face acelaşi unghi cu raza imagine care emerge din punctul nodal secundar. Dacă lentila este subțire atunci cele două puncte nodale se suprapun.
- magnificația transversă este raportul dintre înălțimea imaginii şi cea a obiectului. Dacă imaginea este situată de aceeaşi parte a axei optice cu obiectul mărirea este pozitivă.
- mărirea angulară reflectă raportul dintre unghiul subîntins de o imagine produsă de un sistem optic şi unghiul subîntins de obiect în afara sistemului optic.
- mărirea axială cuantifică raporturile dintre „grosimea" imaginii şi cea a obiectului. Mărirea axială este egală cu produsul dintre mărimile transverse din planurile anterior şi posterior al imaginii.

Proprietățile lentilelor ideale:

- imaginile produse de lentilele ideale sunt stigmate adică există o corespondență unu la unu între obiect şi imagine; imaginea nonstigmată exprimă dezechilibrul acestei corespondențe;
- punctele obiect sunt conjugate cu punctele imagine;
- planul obiect este conjugat cu planul imagine;
- poziția şi mărimea imaginii variază cu poziția şi mărimea obiectului;
- principiul reversibilității optice afirmă faptul că imaginea şi obiectul sunt interschimbabile, neexistând nici o modificare a vergențelor.

Razele convergente au vergența pozitivă şi razele divergente au vergența negativă

Tipuri de lentile.

Lentilele sferice pot fi convexe sau concave. Aceste lentile focalizează razele provenite de la infinit într-un punct focal.

Lentilele cilindrice.

- Lentilele cilindrice sunt secțiuni de cilindrii şi ele pot fi convexe sau concave.
- Ele focalizează razele luminoase venite de la infinit după o linie focală.
- La lentilele torice curbura lentilelor variază continuu între un maxim şi un minim. Cele două meridiane principale se află la 90 de grade unul față de celălalt şi pentru notare se foloseşte axul cilindrului.
- Lentilele torice focalizează razele luminoase în două linii focale, una anterioară produsă de meridianul cu curbură maximă şi una posterioară determinată de meridianul cu curbura minimă. Între cele două linii focale se află un interval de focalizare cu o geometrie specifică numit conoidul lui Sturm.
- Secțiunile succesive dinspre anterior spre posterior pe axa optică ne arată transformarea continuă a liniei focale anterioare într-un oval cu aceeaşi orientare, apoi un cerc , un oval rotit cu 90 de grade şi linia focală posterioară. Aria de secțiune minimă a conoidului Sturm este cercul echivalent mediei puterii dioptrice ale celor două meridiane care produc

liniile focale. Matematic aria cercului sau aria confuziei minime corespunde de fapt echivalentului sferic al lentilei sfero-cilindrice.

- Regula de transpoziție a puterilor lentilei sferocilindrice este următoarea:
  - adunăm algebric puterea cilindrului cu cea a sferei
  - rotim axul cilindrului cu 90 de grade
  - schimbăm semnul cilindrului.
  - de exemplu OD –3Dsf=+3Dcyl ax 90 grd este identic cu 0 Dsf=-3Dcyl ax 180 grd.
- Adunarea a două lentile cilindrice se face prin calcul vectorial după descompunerea vectorilor pe axele Ox şi Oy. După însumarea vectorilor pe aceste axe se construieşte vectorul rezultant care are o nouă magnitudine şi orientare.

Lentilele prismatice.

- Ele nu produc o modificare a vergenței luminii ci doar deviază razele spre baza lor. Imaginea virtuală formată este văzută de cel care poartă prisma ca fiind deviată spre vârful prismei.
- Unghiul minim de deviație corespunde situației în care raza de incidență şi cea de emergență sunt simetrice.
- Pentru unghiuri ale prismei mai mici de 45 de grade fiecărui grad îi corespunde o deviație de 3 dioptrii prismatice. În general prescrierea unei prisme se face cu suprafața posterioară perpendiculară pe axul vizual.
- Deviația se măsoară în dioptrii prismatice (o dioptrie prismatică este o deviație de 1 cm la distanța de 1m de prismă).
- Orice lentilă sferică se poate aproxima ca fiind formată dintr-un ansamblu de două prisme unite fie prin bază (lentile convexe), fie prin vârf (lentile concave). Fiecare lentilă sferică produce un efect de deviere al razelor luminoase cu cât ne îndepărtăm de centrul lentilei.
- În clinică se folosesc prismele Fresnel formate din benzi prismatice subțiri paralele care sunt lipite pe suprafața posterioară a unei lentile sferice. Aceste prisme reprezintă soluția optimă pentru deviațiile mici deoarece înlocuiesc prismele cu bază mare. Deviația produsă de prismă depinde doar de unghiul dintre suprafețele prismei şi nu de baza acesteia.

Sistemele optice sunt ansamble de elemente optice (lentile sau oglinzi). Ele pot fi de două tipuri: sisteme focale (care modifică vergența) şi sisteme afocale (care nu modifică vergența).

OPTICA FIZICĂ

Teoria ondulatorie a luminii se referă la interacțiunea acesteia cu obiecte de dimensiuni asemănătoare lungimii sale de undă.

- Radiaţia luminoasă este o radiaţie electromagnetică cu aspect sinusoidal, caracterizată prin amplitudine şi frecvenţă.
- Distanţa dintre două maxime ale undei sinusoidale corespunde lungimii de undă.

Teoria cuantică (corpusculară) studiază interacţiunea luminii la nivel atomic şi subatomic.

- Dacă o rază de fotoni interacţionează cu un atom atunci electronii acestuia oscilează şi sar de pe o orbită pe alta.
- Revenirea pe orbitele de nivele energetice mai joase se face prin emiterea energiei sub formă de cuante de lumină în toate direcţiile.
- Toate aceste unde emise pot interfera şi se pot însuma sau anula. Faza unei unde se referă la poziţia unui punct pe undă. Dacă cele două unde sunt în fază adică oscilează sincron ele se pot însuma prin interferenţă. Dacă ele sunt defazate atunci ele se anulează.

Difracţia luminii

- Fenomenul de difracţie are loc la trecerea luminii prin spaţii de dimensiuni asemănătoare cu lungimea sa de undă.
- Cu cât lungimea de undă este mai mare (spre roşu), unghiul de dispersie este mai mare. Cu cât distanţa dintre fante este mai mare cu atât dispersia este mai mică. Dacă se măreşte numărul de fante atunci benzile luminoase se îngustează şi devin mai strălucitoare spre deosebire de cele întunecoase care se măresc.
- Dispersia într-un mediu depinde de mărimea particulelor, de spaţiul dintre particule şi de lungimea de undă..
- Dispersia luminii este invers proporţională cu λ^4 şi atunci lumina albastră dipersează mai mult decât cea roşie.
- Cristalinul produce o dispersie puternică a luminii albastre, celelalte lungimi de undă străbătând capsula posterioară. Gradul de dispersie al luminii albastre este proporţional cu gradul sclerozei cristaliniene şi de aceea cataractele senile au culori gălbui brune.
- După extracţia cristalinului cantitatea de lumină albastră care interacţionează cu retina este mai mare şi de aceea nervul optic pare mai decolorat.
- Difracţia luminii se poate utiliza clinic în evaluarea acuităţii vizuale potenţiale prin interferometrie laser la cei care au opacităţi corneene, cristaliniene sau vitreene.
- Difracţia explică multe dintre fenomenele optice apărute în cadrul diferitelor afecţiuni oculare. În mod normal prin geometria extrem de precisă a reţelelor de refracţie prezente în cornee şi cristalin se produce o interferenţă destructivă a undelor luminoase şi o dispersie minimă, fapt care asigură transparenţa acestor structuri.
- Difracţia luminii are loc şi la marginea pupilei proporţional cu raportul dintre circum

- ferința pupilară şi aria pupilară sau cu D/4 (unde D este diametru pupilar).

Polarizarea luminii

- Lumina oscilează în planuri perpendiculare pe direcția de propagare.
- In lumina nepolarizata exista o infinitate de planuri de oscilatie, dar dupa ce fasciculul strabate o prisma Nicole sau un cristal de iod, lumina devine polarizata, adica oscileaza intr-un singur plan. Acelasi fenomen se produce prin reflexia luminii pe suprafete de apa.
- Pentru a ecrana efectul luminii polarizate se pot folosi ochelari de soare polarizați.
- Unele structuri de la nivelul retinei au proprietatea de birefringență şi produc polarizarea luminii. Stratul fibrelor nervoase dispuse radiar acționează ca un filtru de polarizare care permite transmiterea luminii galbene. Stratul celulelor fotoreceptoare absoarbe lumina care oscilează perpendicular pe elementele radiare.

OCHIUL CA SISTEM OPTIC

Ochiul schematic Gullstrand

- Ochiul este un sistem optic dinamic cu o putere de refracție de cca 64D. 70% din această valoare este datorată interfeței aer-cornee şi 30% cristalinului.
- Ochiul schematic Gullstrand reprezintă un sistem de parametrii care ne permit să calculăm dimensiunile unei imagini retiniene.
- Analiza ochiului se reduce la studierea celor patru suprafețe dioptrice principale. **Fața anterioară a corneei** are o putere dioptrică de cca 48.83D şi o rază de 7.7 mm. Indicele de refracție este de 1.376. În jurul vertexului suprafeței anterioare există o zonă optică cu diametrul de 3 mm care prezintă un astigmatism fiziologic conform regulii.
- **Fața posterioară a corneei** are o putere dioptrică de –5.88D şi o rază de 6.8 mm.
- **Fața anterioară a cristalinului** are o rază de curbură de 10mm. Indicele de refracție al cristalinului este de 1.41.
- **Fața posterioară a cristalinului** are o rază de curbură de 6mm.
- **Puterea refractivă totală** a corneei este de 44.305D şi cea a cristalinului neacomodat de 19.11D.
- **Grosimea corneei** este de 500 de microni şi cea a cristalinului de 3.6 mm. Ochiul standard este hipermetrop de +1D, are o putere refractivă totală de 58.64D şi o lungime axială de 24mm.
- **Punctul nodal al ochiului** este punctul prin care razele incidente trec nedeviate. El se află la 17.1mm de retină şi ne ajută să calculăm mărimea imaginii retiniene prin construcția grafică a două triunghiuri: triunghiul obiect şi triunghiul imagine. Cele două triunghiuri sunt asemenea şi astfel

obținem raportul între înălțimile obiectului și imaginii: h $_{obiect}$/h $_{imagine}$=distanța $_{obiect\text{-}punct\ focal}$/17.1 mm

- Inversul raportului de mai sus reprezintă mărirea imaginii.
- **Punctul focal principal** se află la 15.7 mm anterior de vertexul cornean. Punctul focal secundar se află la 24.3 mm posterior de vertexul cornean.
- **Ochiul schematic modern** include și calculul asfericității suprafețelor corneene cristaliniene. Aberația de sfericitate este compensată datorită formei asferice a corneei și cristalinului. Fiecare dintre cele două structuri au o rază de curbură care crește spre periferie.

Ochiul redus Donders

- Ochiul redus Donders este un model simplificat în care cele patru suprafețe dioptrice sunt reduse la una singură.
- **Punctele principale** sunt situate la 1.5mm posterior de cornee. Aceasta are o rază de 5.7mm.
- **Punctul nodal al ochiului** se află la 7.2mm în spatele corneei.
- **Distanța dintre punctul nodal și retină** este de 17.2mm.
- **Refracția totală** este de 58D.
- **Înălțimea imaginii retiniene** este egală cu produsul dintre distanța punct nodal-retină și unghiul subîntins de obiect (exprimat în radiani).

Biologia ochiului ca sistem optic

Emetropie și ametropie.

- Refracția oculară este determinată de corelația dintre patru parametrii fundamentali: lungimea axială, puterea dioptrică a corneei, puterea dioptrică a cristalinului și adâncimea camerei anterioare.
- Din punct de vedere statistic, în cadrul unei populații, fiecare din acești parametrii are o distribuție gaussiană.
- Ochiul emetrop este consecința unui echilibru determinat genetic între cei patru parametrii. Studiile pe familii au arătat o corelație părinte-copil în ceea ce privește puterea dioptrică a corneei și lungimea axială a globului ocular.
- Factorii de mediu influențează și ei starea refractivă dar într-o măsură mult mai mică. Lipsa de corelație dintre cei patru parametrii poate produce apariția unor vicii de refracție numite ametropii de corelație. Ametropia componentă exprimă dezechilibrul doar al unui parametru din cei patru și este mult mai rară.

Distribuția normală (gaussiană) a stării refractive a ochiului.

- Emetropia și viciile de refracție sunt puncte ale distribuției gaussiene.
- Vârful curbei se află la +1D și atunci 75% dintr-o populație se află în intervalul 0D +1.9D.
- Există o simetrie în ceea ce privește proporțiile valorilor de –1D și +3D. Miopii între 0D –4D se află în proporție egală cu hipermetropii +2 +6D.

Datele statistice referitoare la lungimea axială a globului ocular arată o medie de 24.2+-0.85mm. Puterea dioptrică a corneei este în medie 43.1+-1.62D şi puterea dioptrică a cristalinului 19.7+-1.62D.

Variația lungimii axiale în funcție de vârstă.

- Cel mai important parametru care influențează refracția oculară este lungimea axială a globului ocular.
- La naştere aceasta este de aproximativ 18mm şi la 3 ani ajunge la 23mm. Această creştere în primii trei ani corespunde unei variații de 15D. Apoi până la 14 ani ochiul mai creşte doar 1.5mm.
- Elongația axială are o viteză maximă doar în primul an de viață. Variația lungimii axiale este compensată de reducerea puterii dioptrice a cristalinului şi a corneei.
- Lungimea axială este determinantă mai ales în viciile de refracție mai mari de +4D sau –6D.

Variația stării refractive în funcție de vârstă.

- La copii se observă prezența unei hipermetropii mici.
- Nou-născuții au cca +2D şi sugarii au chiar un astigmatism invers regulii.
- La vârsta pubertății hipermetropia dispare şi de aceea nu se prescriu ochelari la copii care au sub 7ani şi o refracție cicloplegică mai mică de +1.5D.
- În jurul vârstei de 7 ani are loc o diminuare a hipermetropiei şi la pubertate o inversare a tendinței, spre miopie.
- La marea majoritate a persoanelor evoluția spre miopie scade foarte mult după 18 ani.

DISCRIMINAREA VIZUALĂ

Acuitatea vizuală care este în mod obişnuit testată în cadrul consultului oftalmologic este doar o parte a întregului care exprimă discriminarea vizuală. Cele trei fațete ale discriminării vizuale sunt discriminarea luminoasă, discriminarea spațială şi discriminarea temporală a stimulilor.

Discriminarea spațială

Acuitatea vizuală reprezintă abilitatea de a distinge forme şi relații spațiale. Principalele tipuri de discriminare spațială sunt:

- **Acuitatea minimului vizibil (detecția)** corespunde suprafeței minime perceptibile. Aceasta are o valoare de cca 4.30 micr^2. Minimul vizibil este un cerc de difuziune cu diametrul de 1.4 mm care subîntinde un unghi de 30 de secunde de arc. Minimul vizibil nu este un punct ci o arie datorită mişcărilor de oscilație a ochiului şi a aberațiilor sistemului optic. Acuitatea minimului vizibil măsoară cea mai mică cantitate de lumină (egală cu produsul dintre aria foveală a minimului vizibil şi iluminarea) care stimulează două celule con vecine (diametrul 2 micr). Cu cât obiectele

luminoase sunt mai mari cu atât stimulează mai multe celule fotoreceptoare şi de aceea imaginile par mai mari.

- **Acuitatea minimului perceptibil** testează cel mai mic obiect luminos perceput pe un fond întunecat sau strălucitor. Este suficient ca o linie neagră să subîntindă 0.5 secunde de arc pentru a fi percepută. Pragul perceptibil dintre fond şi obiectul luminos este de 1% adică ochiul poate percepe diferenţe de strălucire de 1%.
- **Acuitatea minimului separabil**. Minimul separabil este unghiul minim dintre două surse luminoase pentru ca acestea să fie percepute separat. Condiţia este ca două conuri stimulate să fie separate de unul nestimulat. Distanţa dintre conurile stimulate este de 3 microni (deoarece diametrul unui con este de 2 microni) ceea ce corespunde unui unghi de 36 secunde de arc sau 0.6 minute de arc. Fiecare minut de arc reprezintă o acuitate de 1.2. Ochiul uman are o acuitate maximă de 0.72 minute de arc.
- **Acuitatea Vernier şi hiperacuitatea** reprezintă capacitatea de a detecta o întrerupere de 3-5sec de arc într-o linie.
- **Acuitatea maximului legibil** se testează cu ajutorul optotipului Snellen şi corespunde unghiului subîntins de cea mai mică literă de pe optotip. Fracţia Snellen are la numitor distanţa la care ar trebui citită litera şi la numărător distanţa efectivă la care este citită litera. Distanţa de testare este de 5m. Dacă pacientul distinge rândul în care detaliile subîntind 1 min atunci fracţia Snellen este de 5/5. Dacă pacientul vede de la 5m rândul pe care ar trebui să-l vadă de la 50m, atunci fracţia devine 5/50 sau 1/10. Testarea acuităţii vizuale cu ajutorul optotipurilor depinde de factori obiectivi şi subiectivi. Factorii obiectivi sunt legaţi de forma geometrică a testului (de exemplu cifrele 4 şi 7 se recunosc mai uşor), luminanţă (fondului, testului şi mediului), contrastul test-fond (să fie mai mare de 70%), culoarea testului (normal se folosesc teste alb negru), timpul de prezentare (timpul minim să fie mai mare de 0.1s) şi distanţa de prezentare. Alţi factori sunt reprezentaţi de viciile de refracţie, aberaţiile sistemului optic, acomodaţia, diametrul pupilar (diametrele mari induc aberaţii optice, cele mici, difracţie), topografia retiniană (acuitatea vizuală fotopică maximă se află la nivelul foveolei; acuitatea vizuală scotopică maximă este situată la 10 grade de foveolă), binocularitatea (acuitatea vizuală binoculară este mai bună decât cea monoculară), dominanţa corticală (dreptacii au o acuitate vizuală mai bună cu ochiul drept datorită proiecţiei a 2/3 din fibrele maculare la nivelul cortexului occipital stâng). Acuitatea vizuală variază în funcţie de vârstă (acuitatea vizuală la nou-născut este de 1/10 şi de 6/6 la 5-6ani; după 50 de ani scade cu 10% pe fiecare decadă de vârstă).
- **Discriminarea distanţei** este capacitatea de a aprecia distanţa până la obiect. Aceasta se datorează faptului că cei doi ochi primesc imagini diferite ale aceluiaşi obiect fapt ce crează o disparitate interpretată ca adâncime, fundamentul vederii în spaţiu. Ea se poate cuantifica prin evaluarea unghiului subîntins de obiect şi poate atinge maxim 2 secunde de arc.

DISCRIMINAREA LUMINOASĂ

- **Sensibilitatea la strălucire** este capacitatea de a detecta cel mai slab stimul luminos. Sunt suficienţi 5 fotoni pentru a crea senzaţia luminoasă.
- **Discriminarea strălucirii** evidenţiează diferenţele dintre două surse separate (litera şi fondul), baza percepţiei formei obiectelor. Este suficientă o diferenţă de strălucire de numai 1% pentru a sesiza sursa.
- **Sensibilitatea de contrast** este definită ca diferenţa dintre strălucirea literei şi cea a fondului. Ea este egală cu raportul dintre diferenţa strălucirii obiectului şi fondului şi suma strălucirilor obiectului şi fondului (O-F)/(O+F). Măsurarea sensibilităţii de contrast se face cu ajutorul unui sistem de unde sinusoidale care variază atât în contrast cât şi în frecvenţă spaţială. Optotipul Snellen nu poate fi folosit pentru determinarea sensibilităţii de contrast deoarece doar frecvenţa spaţială se modifică (rândul acuităţii vizuale de 6/6 are o frecvenţă spaţială de 3 cicli/grad). Diferenţa de strălucire dintre litere şi fond este constantă de 100%. Testarea sensibilităţii de contrast se face cu aparate care prezintă pacientului alternanţe de benzi luminoase şi întunecate numite unde sinusoidale. Distanţa dintre două benzi cuantifică frecvenţa spaţială care este din ce în ce mai mare atingând valori de 4cpg. Frecvenţa spaţială se referă la numărul de benzi pe unitate de unghi subîntins. În acelaşi timp putem să scădem iluminanţa fondului astfel încât să producem o diferenţă de strălucire din ce în ce mai mică pentru fiecare tip de frecvenţă spaţială. De-a lungul căii vizuale orice imagine este descompusă prin transformare Fourier într-o sumă de unde sinusoidale de frecvenţe spaţiale diferite, de contraste diferite, de faze diferite. Ajung în sistemul nervos central 6 tipuri de frecvenţe spaţiale cu 20 de orientări diferite. Fiecare dintre acestea este codificată şi transmisă pe căi nervoase separate. Dacă se înregistrează frecvenţele spaţiale care pot fi percepute la cel mai mic contrast între fond şi test atunci obţinem o funcţie a modulaţiei de transfer pentru o anumită orientare a undelor sinusoidale. Cel mai mic contrast corespunde pragului de contrast şi inversul acestei valori este de fapt sensibilitatea de contrast. Dacă reprezentăm grafic funcţia modulaţiei de transfer (MTF) ca fiind sensibilitatea de contrast funcţie de frecvenţa spaţială atunci notăm pe ordonată sensibilitatea de contrast şi pe abscisă frecvenţa spaţială. Curba obţinută are formă de clopot cu maximul sensibilităţii de contrast în dreptul frecvenţei spaţiale de 4-5cpg. Dacă schimbăm direcţia undelor sinusoidale se obţine o altă funcţie. Un sistem optic ideal are funcţia MTF sub forma unei drepte orizontale deoarece sensibilitatea de contrast este constantă indiferent de frecvenţa spaţială. Ochiul produce o asemenea funcţie MTF liniară dar calea optică o alterează neliniar. Sensibilitatea de contrast poate fi primul parametru care scade în afecţiuni cum ar fi: edemul cornean epitelial, keratoconul, cataracta

subcapsulară posterioară, retinopatia diabetică, degenerescența maculară senilă şi nevrita optică.

DISCRIMINAREA CULORILOR

- Orice culoare poate fi caracterizată prin lungimea de undă, saturație (cât alb conține) şi strălucire (câtă energie conține). Discriminarea este maximă între 490nm şi 580nm, interval în care orice diferență de 1nm poate fi observată. Ochiul uman poate distinde cca 128 de nuanțe (lungimi de undă).

METODE DE EXAMINARE ALE REFRACȚIEI OCULARE

Refracția oculară se examinează prin metode subiective şi obiective.

Metode subiective

- **Metoda Donders** (cu cutia cu lentile)
- **Cadranul orar a lui Green**
- **Cilindrul încrucişat Jackson**
- **Fanta stenopeică**
- **Ericiscopul Peter**
- **Determinarea subiectivă automatizată**

Metode obiective

- **Skiascopia (jocul umbrei în câmpul pupilar)**
- **Refractometria**
- **Astigmometria**
- **Oftalmoscopia**
- **Autorefractometria computerizată (Dioptronometria)**

Metoda Donders

Se efectuează examenul acuității vizuale monocular la optotipul Snellen şi se urmăreşte următorul algoritm:

- **Dacă pacientul vede clar rândul de 6/6 al optotipului Snellen** atunci el poate fi emetrop sau hipermetrop (care prin acomodație compensează vederea la distanță). Se testează o lentilă de +1D şi dacă vede neclar rândul de 6/6 atunci este emetrop; dacă îl vede clar atunci este hipermetrop. În continuare se încearcă lentile cu plus cu valori din ce în ce mai mari şi se alege cea mai puternică lentilă cu care pacientul vede clar rândul de 6/6. Acestă lentilă corespunde valorii hipermetropiei latente.
- **Dacă pacientul vede neclar testele optotipului Snellen** el poate avea o miopie, o hipermetropie mare sau o afecțiune organică oculară. Privind printr-un punct stenopeic cu diametrul de 1mm el va vedea mai clar în cazul unui viciu de refracție sau la fel de neclar în cazul unei afecțiuni oculare.
- **Dacă pacientul vede mai clar prin punctul stenopeic** atunci se suspectează o miopie sau o hipermetropie mare şi se pune în fața ochiului

mai întâi o lentilă de –1D şi apoi una de +1D. Dacă vede mai bine cu lentila cu minus se adaugă progresiv lentile cu minus şi se prescrie cea mai slabă lentilă cu care pacientul vede clar. Dacă vede mai bine cu lentila cu plus se procedează ca la punctul a.

- **Dacă pacientul nu vede clar după prescrierea lentilelor sferice** atunci se suspectează prezenţa astigmatismului, care poate fi evaluat prin metoda cadranului astigmat sau cu ajutorul cilindrului încrucişat Jackson.
  - **metoda cadranului astigmatic.** Razele acestui cadran vor fi mai clare şi mai negre în cazul în care imaginea lor este mai aproape de retină. De exemplu în astigmatismul hipermetropic simplu contrar regulii linia verticală de pe cadranul astigmat este mai clară deoarece linia focală anterioară verticală este situată mai aproape de retină. Evaluarea astigmatismului presupune parcurgerea următoarelor etape:
    - iniţial se prescriu lentilele sferice cu care se obţine cea mai bună acuitate vizuală;
    - se adaugă algebric o lentilă cu plus pentru a produce o relaxare a acomodaţiei (fogging sau începeţoşare) şi scăderea acuităţii vizuale la 2/5. Aceasta este necesară mai ales în astigmatismul hipermetropic în care ambele linii focale sunt situate în spatele retinei. Ochiul poate răspunde la acesta prin acomodaţie şi atunci cele două linii sunt deplasate anterior de retină şi astfel devin mai clare pe cadranul astigmatic (astigmatismul hipermetropic se transformă prin acomodaţie într-un astigmatism miopic simplu). Pentru a elimina acest fenomen care poate duce la confuzii este bine să folosim tehnica fogging de relaxare uşoară a acomodaţiei adică să punem o lentilă cu plus pentru a aduce cele două linii în spatele retinei.
    - se observă care este linia cea mai neagră şi cea mai subţire pe cadranul astigmatic.
    - se adaugă un cilindru cu minus cu axul perpendicular pe linia cea mai neagră şi subţire până când liniile sunt egale. Dacă peste lentila cu plus punem un cilindru cu minus care are axul paralel cu linia verticală, aceasta va fi adusă spre retină. Regula lui 30 afirmă că axul cilindrului cu minus este egal cu ora arătată de raza cea mai neagră şi subţire înmulţită cu 30. Dacă foloseşti cilindrii cu plus se adaugă cu axul paralel cu linia cea mai neagră şi mai subţire. Sfera trebuie scăzută cu 0.25D pentru fiecare 0.50 D cilindrice adăugate.
    - se reduce lentila cu plus sau se adaugă minus până ce se obţine cea mai bună acuitate vizuală.
  - **tehnica cilindrului încrucişat Jackson**. Rolul său este de a calcula precis axul şi puterea dioptrică a cilindrului.

- se ajustează sfera pentru cea mai bună acuitate vizuală la optotip.
- dacă acuitatea vizuală este mai mare sau egală cu 2/3 foloseşte cilindru Jackson cu 0.25D, dacă nu 0.50D.
- se relaxează uşor acomodaţia prin fogging (prin creşterea progresivă a numărului de dioptrii sferice cu plus sau diminuarea celor cu minus) până când se obţine cea mai bună imagine (în acest moment cercul de confuzie minimă al conoidului Sturm ajunge pe retină şi astfel astigmatismul a devenit mixt). Prin fogging testarea cilindrului se face cu 1-2 linii mai sus pe optotip.
- se caută axul astigmatismul cu cilindru Jackson pe 90, 180 şi apoi 45 şi 135.
- se calculează axa cilindrului. Se foloseşte cilindrul Jackson cu axele la 45^0 de axul cilindrului corector. Se roteşte cilindrul în cele două poziţii în jurul mânerului şi se întreabă în care situaţie este mai clar. Se roteşte cilindrul de pe ramă spre axul cilindrului corespunzător (minus sau plus) de pe cilindrul Jackson în trepte mai mari dacă puterea cilindrului este mică şi în trepte mici dacă este mare. Când cele două poziţii au ajuns identice ca şi claritate atunci s-a găsit axul cilindrului. De exemplu cilindrul cu plus este rotit spre axul cu plus al cilindrului Jackson şi se testează din nou în cele două poziţii până ce imaginile devin egale.
- se calculează puterea cilindrului. Se orientează succesiv cilindrul Jackson cu axele paralel cu axul cilindrului corector testându-se în cele două poziţii până la obţinerea unei imagini identice.
- când se schimbă puterea cilindrului într-o direcţie este necesar să se modifice şi sfera pentru ca cercul de confuzie minimă să cadă permanent pe retină. Pentru fiecare modificare de 0.5D a cilindrului într-o direcţie se modifică sfera cu 0.25D în direcţie opusă. Se testează la fiecare schimbare a puterii cilindrului, cu cilindrul Jackson prin rotaţie în cele două poziţii până ce imaginile sunt egale ca neclaritate (se produce un astigmatism mixt egal, simetric).
- după ce corecţia cilindrică a fost stabilită se reevaluează partea sferică (fie cea mai mare lentilă cu plus, fie cea mai mică lentilă cu minus) pentru a obţine o acuitate vizuală maximă. Calculul final al sferei poate fi realizată în două moduri:
  - după ce s-a stabilit axul şi puterea cilindrului se adaugă progesiv lentile cu plus sau cu minus. Se prescrie cea

mai puternică lentilă cu plus sau cea mai mică lentilă cu minus cu care pacientul vede clar.

- utilizarea testului roşu-verde ne arată sfera corectă când claritatea rândului de acuitate vizuală maximă este identică pe cele două culori. Filtrul roşu face ochiul hipermetrop cu 0.25D şi cel verde face ochiul miop cu 0.25D. Testarea trebuie făcută astfel încât inițial literele pe roşu să apară mai clare şi se adaugă lentile cu minus până cele două culori sunt egale. Dacă ochiul are un uşor spasm acomodativ va cere mai mult minus pentru echilibrarea celor două culori. Acest test nu este util la cei cu acuități vizuale mai mici de 2/3.

- **Echilibrarea binoculară.** Se verifică dacă acomodația s-a relaxat în mod egal pentru cei doi ochi prin următoarele metode:
  - Fogging. Se pun lentile de +2D în fața fiecărui ochi şi se verifică dacă acuitatea vizuală a scăzut la 1/10-1/5. Se alternează rapid în fața ochilor o sferă de –0.25D şi se observă dacă la nivelul de acuitate vizuală 1/5-2/7 vede mai bine cu sfera de –0.25. Dacă pacientul cu +2D adăugate va vedea mult mai bine (până la ½) prin adăugarea sferei cu minus atunci nici sfera finală care a fost calculată la punctele precedente nu este corectă.
  - Disociația prismatică este cea mai bună metodă. Se produce fogging cu +1D la ambii ochi şi se foloseşte o prismă verticală de 4-5DP la unul din ochi. La optotip se proiectează doar linia de acuitate vizuală ½ şi pacientul poate vedea cu ambii ochi această linie. Se alternează +0.25D în fața fiecărui ochi. Ochiul cu +0.25D mai mult va vedea mai neclar. Se scoate prisma şi se scade lentila de +1D binocular până de se ajunge la acuitatea vizuală maximă cu cea mai puternică lentilă convergentă (+) sau cea mai mică lentilă divergentă (-).
  - se face o refracția cicloplegică deoarece la examenul refracției nu se cuantifică numai amplitudinea viciului de refracție ci şi modul în care acomodația îl influențează.

REFRACȚIA OCULARĂ

Viciile de refracție

- Ochiul este un sistem optic adaptativ cu o putere de refracție de cca 64D. 75% din această valoare este refracția de la nivelul interfeței aer-cornee (48D) şi restul este cea produsă de cristalin. Acesta poate suplimenta puterea refractivă a ochiului printr-un mecanism numit acomodație care permite vederea clară a obiectelor apropiate.
- **Refracția oculară este rezultatul unui echilibru între patru variabile refractive fundamentale: lungimea axială a globului ocular, puterea dioptrică a corneei, puterea dioptrică a cristalinului şi adâncimea camerei anterioare.**

Emetropia. Ametropia

- **Emetropia** reprezintă o stare refractivă a ochiului în care cele patru variabile refractive fundamentale se află într-un echilibru în care razele

luminoase venite de la o distanță mai mare de 6m (infinitul oftalmologic) focalizează pe retină într-un punct numit punct focal secundar.

- **Ametropia** este o stare refractivă a ochiului în care corelația dintre variabilele refractive este modificată în sensul că razele luminoase venite de la o distanță mai mare de 6m nu mai focalizează pe retină ci înainte sau în spatele ei. Ametropia este un termen sinonim **viciilor de refracție** care îmbracă forme variate cum ar fi **hipermetropia, miopia şi astigmatismul.**
- **Clasificarea ametropiilor.** În ametropii echilibrul dintre variabilele refractive este reaşezat la o nouă valoare.
  - Dacă toate variabilele au suferit modificări atunci ametropia rezultantă este **ametropie de corelație.**
  - În cazul în care numai unul din parametrii este modificat apare o **ametropie componentă.**
- Ametropiile mici sunt transmise poligenic spre deosebire de cele mari care se transmit monogenic şi sunt autozomal dominante.
- **Evoluția stării refractive.**
  - Cea mai importantă variabilă care influențează refracția oculară este lungimea axială a globului ocular. La naştere aceasta este de cca 18mm şi determină o hipermetropie fiziologică.
  - Ochiul creşte accelerat până la 3 ani când lungimea axială atinge 23 mm. Această modificare produce de fapt o diminuare a hipermetropiei fiziologice cu 15D.
  - În faza juvenilă de creştere lentă, între vârsta de 3 ani şi 14 ani, lungimea axială creşte cu 0.1mm pe an astfel încât în jurul vârstei de 7 ani hipermetropia fiziologică diminuează foarte mult. După această vârstă tendința se inversează spre miopie.
  - Din aceste motive în practică nu se prescriu ochelari copiilor mai mici de 7 ani care au o hipermetropie mai mică de +1.5D şi neasociată cu strabism.

Ametropiile sferice

Hipermetropia

- Hipermetropia este o ametropie sferică în care razele luminoase venite de la mai mult de 6m (infinitul oftalmologic) focalizează într-un punct focal secundar situat în spatele retinei.
- În hipermetropia axială ochiul are o lungime axială prea mică sau retina este prea în față astfel încât razele paralele venite de la mai mult de 6m focalizează în spatele retinei.
- Hipermetropul vede neclar atât la distanță cât şi la aproape.
- Punctul remotum al ochiului hipermetrop se află în spatele retinei.
- Punctul proxim este mai îndepărtat de ochi decât normal.
- Amplitudinea acomodativă este normală şi în concordanță cu vârsta pacientului.

- Parcursul acomodației este diminuat.

Clasificarea hipermetropiei

- **Clasificarea optică** :
  - *Hipermetropia axială* este cel mai frecvent tip de hipermetropie şi se caracterizează printr-o lungime axială a globului ocular mai mică decât normal. Acest fenomen de micşorare a lungimii axiale poate avea loc în cazul unor tumori coroidiene, sclerite posterioare, edem macular sau tumori intraconice.
  - *Hipermetropia de curbură* este determinată de o diminuare a curburii suprafeței anterioare a corneei. În general ea se observă la cei cu microcornee.
  - *Hipermetropia de indice* apare printr-o scădere a indicelui de refracție al cristalinului. Oscilații ale acestuia pot apărea datorită variațiilor glicemiei în diabetul zaharat.
- **Clasificare clinică :**
  - *Hipermetropia mică* are valori mai mici de +3D. Este cel mai frecvent tip de hipermetropie.
  - *Hipermetropia medie* se află între valorile +4-+6D.
  - *Hipermetropia mare* în care valorile sunt mai mari de +6D.
- **Acomodația ochiului hipermetrop**. Starea refractivă a ochiului este influențată de factori genetici şi de mediu.
  - În mod normal copii până în vârsta de 3 ani au o hipermetropie fiziologică care atinge +2D.
  - Creşterea lungimii axiale a ochiului scade această hipermetropie şi în jurul vârstei de 15 ani se atinge emetropia. Hipermetropia fiziologică este compensată de copil prin acomodație.
  - Cristalinul suplimentează necesarul de dioptrii în funcție de amplitudinea acomodativă.
  - **La ochiul hipermetrop se produce o acomodație permanentă şi pentru distanță şi pentru aproape. Acest mecanism are rolul de a masca o parte din hipermetropia totală cu o valoare numită hipermetropie latentă. Diferența dintre hipermetropia totală şi cea latentă este hipermetropia manifestă observabilă la refracția subiectivă.**
  - La 40 de ani apare presbiopia şi atunci datorită scăderii amplitudinii acomodative hipermetropia nu mai poate fi compensată fapt reflectat în necesitatea unor ochelari pentru distanță.
  - În hipermetropiile medii şi mari efortul acomodativ nu poate compensa vederea la distanță şi atunci aceşti pacienți au nevoie de ochelari permanenți şi la distanță şi la aproape.
  - Cele două componente ale hipermetropiei totale (hipermetropie latentă şi cea manifestă) variază într-o relație invers proporțională. La copil există numai hipermetropie latentă. Aceasta scade progresiv şi dispare în jurul vârstei de 60 de ani. Hipermetropia manifestă

creşte progresiv atingând valoarea maximă la 60 de ani. În cazul pacienţilor hipermetropi efortul acomodativ susţinut duce la o hipertrofie a muşchiului ciliar. La copii, stimularea reflexului acomodaţie-convergenţă poate determina apariţia strabismelor acomodative.

- Calcularea hipermetropiei totale presupune eliminarea efortului acomodativ prin cicloplegie. Refractometria după cicloplegie arată valoarea hipermetropiei totale.

Simptomatologia.

- Hipermetropiile în care amplitudinea acomodativă compensează hipermetropia totală, sunt asimptomatice.
- Efortul acomodativ permanent poate duce cu timpul la astenopie acomodativă sau spasm acomodativ mai ales după activitate prelungită la distanţă mică de fixare.
- Astenopia acomodativă se manifestă prin oboseală oculară, jenă oculară, cefalee, somnolenţă şi după un timp vederea la aproape devine neclară.
- Asocierea hipermetropie-ambliopie este frecventă mai ales în cazul hipermetropiilor mari, anizometropiilor sau strabismelor acomodative nerefractive.
- În hipermetropiile axiale examenul polului anterior evidenţiază o cornee şi o cameră anterioară de dimensiuni mici. La fundul de ochi este caracteristic aspectul de pseudonevrită optică hipermetropică în care discul optic apare congestionat similar edemului papilar dar fără hemoragii.

Afecţiuni asociate hipermetropiei:

- la copii mai mici de 7 ani (media 4.5 ani), hipermetropia poate produce esotropia acomodativă refractivă datorită stimulării reflexului acomodaţie convergenţă printr-un efort acomodativ susţinut. În acest strabism raportul convergenţă-acomodativă/acomodaţie este normal şi deviaţiile departe şi aproape sunt egale sau au diferenţe mai mici de 10DP.
- la copii şi tineri între 7-25 de ani, hipermetropia necorectată poate induce spasme acomodative, astenopie acomodativă sau insuficienţă acomodativă.
- după 40 de ani hipermetropia axială poate fi un factor favorizant pentru declanşarea glaucomului cu unghi închis datorită dimensiunii reduse a diametrului cornean şi a adâncimii camerei anterioare.
- ambliopia poate fi determinată de anizometropii.

Corecţia hipermetropiei. Există mai multe posibilităţi de corecţie ale hipermetropiei în funcţie de numărul de dioptrii şi de vârsta pacientului: corecţia optică (cu lentile aeriene sau lentile de contact) şi corecţia chirurgicală.

- **Corecţia optică cu lentile aeriene**. În hipermetropie se prescriu lentile convergente (+). Acestea modifică vergenţa razelor luminoase aducând punctul focal secundar pe retină.

- la copii mai mici de 4 ani se evaluează hipermetropia totală după refracție cicloplegică și se prescrie valoarea găsită.
- la copii mai mari de 4 ani se prescrie lentila convergentă maximă care
- permite o acuitate vizuală maximă (ex. vederea clară a rândului 6/6 al optotipului Snellen).
- la copiii cu esoforie acomodativă refractivă se face refracția cicloplegică și se prescrie o lentilă cu plus egală cu valoarea hipermetropiei totale. Acești ochelari controlează deviația atât la distanță cât și la aproape.
  - Dacă corecția optică este întârziată sau nu poate corecta total deviația atunci esotropia acomodativă a devenit parțială și necesită prisme sau corecție chirurgicală.
  - În esotropia refractivă non-acomodativă se prescriu ochelari bifocali cu lentile cu plus egale cu valoarea hipermetropiei totale la distanță la care se adaugă +3D pentru aproape.
- hipermetropia asimptomatică la copii mai mici de 7 ani trebuie corectată doar dacă după refracția cicloplegică se obțin valori mai mari de +1.75D. Dacă copilul prezintă tulburări subiective specifice hipermetropiei, această regulă nu se respectă și i se prescriu lentile convergente.
- la tineri și adulți cu vârsta sub 35 de ani se prescriu lentile cu plus egale cu valoarea hipermetropiei latente. Se testează care este cea mai puternică lentilă cu plus cu care obține acuitatea vizuală maximă (vede clar rândul 6/6 al optotipului Snellen) și se indică folosirea acesteia doar la citit. Se poate subcorecta hipermetropia la copii și tineri atâta timp cât există acomodație activă. Este greșit să prescriem o corecție egală cu hipermetropia totală la un copil de vârstă școlară deoarece tocmai efortul acomodativ amorsează tranziția de la hipermetropie la miopie.
- la un hipermetrop cu vârsta de 35-40 de ani care nu vede clar la citit dar vede clar la distanță se prescrie cea mai puternică lentilă cu plus cu care vede clar rândul 6/6 al optotipului Snellen. Prescriindu-i ochelari permanenți va mai câștiga 5 ani fară ochelari progresivi (aceștia devin necesari când amplitudinea acomodativă scade sub 1D).
- la pacienții peste 40 de ani, instalarea presbiopiei (fenomen care apare mai devreme la hipermetropi) determină prescrierea unor lentile cu plus pentru distanță și separat pentru aproape. Acești pacienți pot beneficia de ochelari bifocali sau multifocali. Pentru prescrierea acestora se parcurg următoarele etape:
  - efectuați refracția fără cicloplegie;
  - calculați necesarul de dioptrii cu plus pentru distanță;

- măsurați necesarul pentru aproape pentru a avea un punct de plecare; necesarul de dioptrii la 33cm este de 100/33=3D;
- calculați amplitudinea acomodativă monocular şi binocular;
- calculați jumătate din amplitudinea acomodativă (ex. dacă este 3D păstrați în rezervă 1.5D);
- scădeți din necesarul de dioptrii la aproape rezerva acomodativă;
- adăugați progresiv lentile cu plus la valoarea precedentă şi verificați permanent parcursul acomodației (apropiați cardul de ochi până nu se mai vede clar apoi îndepărtați-l până nu se mai vede clar şi calculați parcursul acomodației);
- efectuați refracția cicloplegică pentru a calcula hipermetropia totală;
- Înălțimea segmentului bifocal trebuie să fie evaluată în raport cu centrul pupilei. Segmentul va fi descentrat spre nazal cu cât distanța de citire este mai mică, distanța interpupilară este mai mare şi puterea dioptrică este mai mare; heteroforiile preexistente necesită o descentrare uşoară a segmentului în funcție de magnitudinea lor. Saltul imaginii este un dezavantaj al ochelarilor bifocali. El este cu atât mai accentuat cu cât centrul optic se îndepărtează de marginea superioară a segmentului inferior. Atât ochelarii bifocali cât şi cei multifocali produc un efect prismatic care este egal cu produsul dintre deviația de la centrul optic şi puterea dioptrică a lentilei. La prescrierea ochelarilor bifocali trebuie luate în considerație înălțimea segmentelor bifocalului, înclinația pantoscopică, efectul prismatic şi compensarea foriei verticale la anizometropi. Marginea superioară a segmentului inferior se ajustează în funcție de ocupație . Utilizatorii de computere au nevoie de un segment inferior mai înalt cu marginea superioară aproape de marginea pupilei. Înclinația pantoscopică poate varia între 2 şi 20 de grade şi centrul de rotație al ochiului se află pe orizontala care trece prin centrul optic al lentilei pentru distanță. Compensarea foriei verticale în anizometropii se face prin calcularea deviațiilor prismatice cu ajutorul regulii lui Prentice (DP=h*D) şi prescrierea unor segmente inferioare de înălțimi diferite.

- **Corecția cu lentile de contact**
- **Corecția chirurgicală** a hipermetropiei se poate realiza cu ajutorul laserului cu excimeri sau a implantelor refractive (IOL phakic).
  - Tehnica LASIK (laser in situ keratomileusis) este indicată în hipermetropii de până la +3,50D.

- Hipermetropiile mai mari de această valoare dar mai mici de +5D beneficiază fie de tehnica LASEK (laser epithelial in situ keratomileusis), fie de implante refractive (Artizan, Vivarte) în funcție de grosimea corneei. Hipermetropiile de peste +5D pot fi corectate numai cu ajutorul implantelor refractive.

Miopia

- Miopia este o ametropie sferică în care razele luminoase venite de la mai mult de 6m focalizează într-un punct focal secundar situat în fața retinei. Acest fenomen reflectă un dezechilibrul dintre puterea dioptrică şi lungimea axială a globului ocular.

Punctul remotum în miopia axială.

- In acest tip de miopie ochiul are lungimea axiala mare si razele luminoase focalizeaza intr-un punct focal secundar in fata retinei
- Pentru fiecare 0.4 mm în plus a lungimii axiale miopia creşte cu o dioptrie.
- Punctul remotum este punctul focal principal al ochiului situat între infinitul oftalmologic şi ochi.
- Magnitudinea miopiei este exprimată în dioptrii care reprezintă inversul distanței dintre punctul remotum şi ochi. De exemplu la un miop de 0.5D punctul remotum se află la 2 m de ochi.

Imaginea în miopia axială. Obiectele situate la distanțe mai mari de 6m formează imagini în fața retinei. Cele situate între punctul remotum şi ochi formează imagini pe retină şi sunt văzute clar.

- In miopie are loc o micsorare a imaginii, efect mai pronuntat in miopia de curbura decat in cea axiala
- în miopie punctul remotum se află între infinitul oftalmologic (6m) şi ochi;
- punctul proxim este localizat mult mai aproape de ochi;
- amplitudinea acomodativă este normală dar efortul acomodativ este mai mic.

Efectul acomodației în miopie. Miopii de -3D pot citi fără acomodație la 33cm, dar la 25cm solicită un efort acomodativ de 1D. Atunci când citeşte fără acomodație reflexul acomodație-convergență este mai puțin stimulat şi de aceea poate apărea exoforia care duce la astenopie şi diplopie.

Clasificarea miopiei

- **Clasificarea clinică:**
  - miopie mică (<-3D)
  - miopie medie (-3D-6D)
  - miopie mare (>-6D)
- **Clasificare optică:**
  - *miopia axială* în care lungimea axială a globului ocular este mai mare decât normal. Pentru fiecare 0.4 mm de elongație miopia se măreşte cu 1D.

- *miopia de curbură* se datorează unei accentuări a curburii corneene. Acest fenomen poate fi întâlnit în afecțiuni ale corneei cum ar fi keratoconul şi keratoglobul în care curbura corneei poate atinge 50-60D.
- *miopia de indice* este o miopie tranzitorie produsă de o creştere a indicelui de refracție cristalinian datorită unor afecțiuni cum ar fi diabetul zaharat. În cursul perioadelor de hiperglicemie creşte foarte mult osmolaritatea cristaliniană datorită pătrunderii în exces a glucozei. Cristalinul apare mai hidratat şi cu un indice de refracție mai mare, mecanism care produce o miopie tranzitorie.
  - ➢ Miopia tranzitorie poate apărea şi în gripă, sarcină, diuretice, diaree şi în tratamentul cu miotice. Acest tip de miopie poate fi indus şi prin spasme acomodative (de exemplu spasmul acomodativ indus de autorefractormetru supraevaluează miopia).
  - ➢ Pseudomiopia se poate manifesta în uveite intermediare, encefalită sau sifilis terțiar.
  - ➢ Miopia cristaliniană senilă însoțeşte scleroza cristalinului din cataracta nucleară senilă. De aceea aceşti pacienți constată o diminuare progresivă a numărului de dioptrii pentru aproape reuşind să citească fără ochelari la 33 cm.
- **Clasificarea etiologică:**
  - miopia congenitală
  - miopia dobândită care se asociază mai multor afecțiuni oculare: cataracta senilă, retinopatie pigmentară, glaucomul congenital (datorită buftalmiei), sindromul Marfan (prin subluxația anterioară a cristalinului), traumatisme oculare, colobom irian, keratocon, keratoglob, fibroplazia retrolentală, microcornee, microftalmie, sferofachie, coroideremie, atrofia girată;
- **Clasificarea în funcție de anizometropie**:
  - miopie izometropică
  - miopie anizometropică

<u>Miopia simplă</u>

- Miopia simplă (miopia şcolarului) este o ametropie de corelație care apare la vârsta de 7-10 ani.
- Ea are o evoluție progresivă la pubertate atingând un platou spre vârsta de 18-20 de ani.
- Miopia simplă este determinată poligenic şi se poate transmite autozomal recesiv.
- Simptomul principal la miopul necorectat este vederea neclară la distanță. Pentru a vedea mai clar acesta îngustează fanta palpebrală.
- La persoanele cu miopie simplă efortul acomodativ este mult mai mic decât la emetropi. Datorită efortului acomodativ mai mic convergența este uneori insuficientă şi atunci poate apărea cefaleea.

- Noaptea datorită predominanței luminii violet şi albastre miopia este mai mare cu –0.50 –1D fenomen numit miopie nocturnă.
- Presbiopia apare mai târziu la miopi şi cei cu valori de –3D vor putea citi fără ochelari indiferent de vârstă.
- Examenul obiectiv evidențiază la unii miopi un diametru pupilar mai mare, responsabil de efectele optice pe timp de noapte produse de creşterea aberațiilor de sfericitate şi de ordin superior (halouri în jurul surselor luminoase).
- Corecția miopiei simple poate fi optică, chirurgicală şi medicamentoasă.
  - **corecția optică** se poate realiza cu ochelari sau lentile de contact. În cazul miopiei simple se prescrie cea mai mică lentilă divergentă (-) cu care se obține maximul de acuitate vizuală.
    - Este foarte important să reținem faptul că examenul cu autorefractometrul poate produce o supraevaluare a miopiei cu -1-3D prin inducerea unui uşor spasm acomodativ. De aceea este obligatoriu ca la sfârşitul examenului oftalmologic să efectuăm şi o refracție cicloplegică.
    - Cu cât apropiem lentila de ochi cu atât este nevoie de o valoare prescrisă mai mică. Ochiul miopului vede clar fără corecție doar până la punctul remotum. Cu cât apropiem lentila de cornee imaginea retiniană se măreşte şi compensează efectul de micşorare indus de lentilă.
    - Marginile groase ale lentilelor micşorează periferia câmpului vizual. Acest efect proiectează pata oarbă mai aproape de punctul de fixare, dar este compensat de creşterea distanței dintre discul optic şi fovee observat la majoritatea miopilor.
    - Efectul acomodației. Un miop de –4D poate citi fără corecție la 25 cm şi cu un efort acomodativ zero. Atunci când citeşte cu corecție el foloseşte acomodația ca şi un emetrop. Miopii care citesc fără acomodație au o insuficiență de convergență care produce o exoforie responsabilă pentru apariția astenopiei şi diplopiei. **De aceea miopii trebuie să poarte ochelari şi la distanță şi la apropiere.** Dacă supracorectăm miopia, acomodația este solicitată suplimentar şi apare astenopie. Acest efort este suportat de copii dar nu şi de tineri peste 20 de ani. Supracorecția poate fi observată pe parcursul testării în două moduri: fie se urmăreşte momentul în care pacientul vede la optotipul Snellen literele mai mici sau mai negre şi mai clare, fie se utilizează filtrele colorate roşu verde. Acestea dau un indiciu asupra poziției focarului față de retină. Dacă testăm succesiv cele două filtre colorate la linia de acuitate vizuală maximă există supracorecție dacă vede mai clar cu filtrul verde deoarece lumina verde se

refractă mai mult şi focarul se translează din spatele retinei pe retină.

➢ La miopi presbiopia se manifestă mai târziu în funcție de numărul de dioptrii. Miopul de –3D nu va avea niciodată nevoie de ochelari de citit la 33 cm. La miopii cu valori dioptrice mai mici de –3D după un anumit interval de timp de la instalarea presbiopiei este necesară prescrierea unor ochelari cu plus pentru citit de valoare mai mică deoarece miopia nu compensează decât parțial deficitul de amplitudine acomodativă. La miopii presbiți cu valori dioptrice mari este necesară o scădere a dioptriilor pentru citit cu 2.5-3D. În cazul utilizării ochelarilor bifocali segmentul inferior va induce efect prismatic cu baza infero-nazal.

- **Corecția miopiei cu lentile de contact** elimină micşorarea imaginilor, a efectului prismatic şi a aberațiilor de sfericitate şi de tip coma.
- **Corecția chirurgicală a miopiei** se poate realiza prin utilizarea laserului cu excimeri şi a implantelor refractive.
  - ➢ Laserul cu excimeri permite tratamentul miopiilor prin două metode: LASIK (laser in situ keratomileusis) şi LASEK (laser epithelial in situ keratomileusis).
  - ➢ Metoda LASIK este indicată pacienților cu vârste de peste 18 ani, cu valori dioptrice până la –7D cu grosimi corneene de peste 530-540 microni, keratometrii cuprinse între 40-46D şi diametre pupilare mai mici de 5 mm. Această tehnică presupune producerea unui flap cornean de 160 de microni cu ajutorului unui microkeratom. Laserul subțiază stroma corneană în medie 13 microni pentru fiecare dioptrie.
  - ➢ Metoda LASEK se adresează miopilor de peste 18 ani, cu valori dioptrice mai mari de –7D sau valori dioptrice mai mici dar asociate cu grosimi corneene mai mici de 530 de microni, keratometrii mai mari de 46D sau mai mici de 40D şi diametre pupilare mai mici de 5.5mm. În acestă tehnică se produce un flap epitelial de 50 de microni grosime prin aplicarea pe cornee a unui alcool 20% timp de cca 30 de secunde. În practică indicațiile trebuie să respecte o corelație între numărul de dioptrii, curburile corneei, grosimea corneei, diametrul cornean şi diametrul pupilar.
  - ➢ Miopiile mai mari de -11D sau cele mai mici dar cu grosimi corneene mai mici de 460 de microni pot beneficia de implantele refractive. Unele sunt introduse în camera anterioară (Artizan, Vivarte) altele în camera posterioară (PRL). Miopiile între –1 şi –3D pot fi corectate prin

implantarea unor segmente arcuate intrastromale în periferia stromei (Intacs).

Miopia degenerativă (miopia malignă)

- Miopia degenerativă este o afecţiune oculară produsă de o creştere progresivă a lungimii axiale însoţită de leziuni la nivelul retinei, coroidei şi sclerei. Miopia progresează tot timpul vieţii până la valori de –20-30D.
- Miopia degenerativă este transmisă genetic autozomal recesiv şi determinată monogenic. Miopia mare cu hemeralopie este legată de cromozomul X.
- Miopia degenerativă reprezintă 2-3% din miopii.
- **Afecţiunile asociate cu miopia degenerativă** sunt stafiloamele atrofice corioretiniene, colobom irian, buftalmia, microcorneea, coroideremia, atrofia girată, degenerescenţe tapeto-retiniene, boli infecţioase (rujeolă), subnutriţie, sindrom Marfan, sindrom Weil Marchesani.
- **Simptomatologie**.
  - Acuitatea vizuală depinde de gradul miopiei şi de leziunile maculare.
  - Percepţia luminoasă este diminuată şi unele miopii degenerative se asociază cu hemeralopia.
  - Examenul simţului cromatic arată o diminuare a sensibilităţii pentru albastru.
- **Biomicroscopia polului anterior** poate evidenţia o exoftalmie uşoară, camera anterioară profundă, pupilă cu diametru mare şi un reflex fotomotor lent.

- **Examenul fundului de ochi** prezintă următoarele:
  - *Conusul miopic* este determinat de o pătrundere oblică a nervului optic la nivelul sclerei datorită lungimii axiale mari a globului ocular. Interacţiunea dintre o permanentă alungire a globului ocular şi poziţia discului optic are ca rezultat apariţia unei leziuni semilunare pe marginea temporală a discului optic numită conus miopic. Acesta apare datorită tracţiunii care produce leziuni ireversibile ale epiteliului pigmentar retinian, membranei Bruch şi coroidei. La marginea temporală a conusului retina este hiperpigmentată. Conusul miopic progresează iniţial spre temporal apoi circumferenţial sub aspectul de stafilom miopic posterior. Discul optic are şi alte modificări: paloarea temporală a discului optic, creşterea diametrului papilar şi dispunerea nazală a vaselor retiniene.
  - *Leziunile coroidiene* se manifestă prin apariţia unor zone mici de atrofie corioretiniană cu aspect de placarde albe multifocale numite coroidoză miopică. În multe zone pot apărea rupturi ale membranei Bruch sub forma unor striuri subretiniene galbene (laquer cracks). Coroidoza miopică maculară şi rupturile membranei Bruch pot iniţia

dezvoltarea de membrane de neovascularizaţie coroidiană cu aspect gri verzui care rupându-se produc hemoragii maculare. În jurul acestora apar migrări şi depuneri pigmentare care se condensează şi formează un placard circular numit pata Fuchs.

- *Leziunile maculare nespecifice* constau în aglomerări pigmentare neomogene.
- *Leziunile retiniene*. Se observă plaje de atrofie corioretiniană mai ales periferic. De asemenea pot apărea degenerescenţe retiniene periferice: degenerescenţa cistoidă, degenerescenţa în palisadă (substratul apariţiei unor rupturi retiniene şi a dezlipirilor de retină). Datorită tracţiunii se pot observa şi cute retiniene
- *Leziunile sclerale* sunt reprezentate de stafilomul scleral posterior.
- Leziunile vitreene sunt degenerescenţa macrofibrilară a vitrosului, decolare posterioară de vitros şi lichefierea vitrosului.

- **Alte examene.**
  - Câmpul vizual este redus concentric şi se observă apariţia scotoamelor „în virgulă" şi lărgirea petei oarbe. În stafilomul posterior pot apărea defecte hemianopsice în cadran. Stafiloamele nazale pot produce hemianopsii temporale.
  - Tensiunea intraoculară este normală sau subnormală.
  - ERG şi EOG sunt subnormale.
- **Diagnosticul diferenţial** se face cu degenerescenţa maculară senilă, histoplasmoză oculară, conusul miopic congenital, atrofia girată şi toxoplasmoza congenitală
- **Afecţiunile secundare** miopiei degenerative sunt cataracta subcapsulară posterioară, luxaţia sau subluxaţia cristalinului, glaucomul primitiv cu unghi deschis şi dezlipirea de retină.
- **Tratamentul miopiei maligne**
  - *prevenirea rupturilor coroidiene* se face prin purtarea ochelarilor cu lentile de policarbonat şi evitarea eforturilor fizice intense.
  - *tratamentul medicamentos* al miopiei degenerative se face cu Difrarel, Doxium, Difebion, Tanakan, Heligal şi vitamine A, B, D, E. Unele studii arată că atropinizarea în perioada copilăriei reduce progresia.
  - **corecţia cu lentile aeriene**. Datorită efectului de micşorare a imaginii indusă de lentile este necesară o subcorectare uşoară.
    - Utilizarea lentilelor divergente de valoare mare produce modificări importante ale acomodaţiei şi convergenţei.
    - Când ochii sunt în convergenţă lentilele au efectul unor prisme cu baza nazal.
    - Cu cât este mai mare miopia cu atât este mai bine ca lentilele prescrise să fie plan concave şi mai aproape de ochi.

B.C.U. „M. EMINESCU" IAŞI

- Chiar dacă subcorectăm uşor un miop putem totuşi să obținem o acuitate vizuală mai bună înclinând ochelarii cu 7 grade.

- **corecția cu lentile de contact** este superioară celei cu lentile aeriene. Ele elimină micşorarea imaginilor, efectul prismatic, aberația de sfericitate şi coma. Lentilele de contact au anumite dezavantaje datorită inducerii unui grad de insuficiență de convergență. Miopii care trec de la ochelari la lentilele de contact au un efort acomodativ care se poate manifesta prin astenopie acomodativă.
- **corecția chirurgicală** a miopiei se poate realiza cu ajutorul implantelor refractive de cameră anterioară (Artizan, Vivarte) sau de cameră posterioară (PRL). Nu este indicată operația de extracție a cristalinului (operația Fukala) datorită riscului foarte mare de dezlipire de retină.
- tratamentul patologiei corioretiniene induse de miopia degenerativă.
  - Rupturile retiniene simptomatice sunt tratate prin fotocoagulare laser Ar, crioterapie sau indentație sclerală cu burete de silicon.
  - Membranele de neovascularizație coroidiană, juxtafoveală sau extrafoveală sunt identificate, localizate angiofluorografic şi tratate prin fotocoagulare laser.
- tratamentul afecțiunilor oculare asociate (glaucom, dezlipire de retină). În urmărirea glaucomului, măsurarea presiunii intraoculare se face prin aplanație. Este necesară efectuarea unor câmpuri de vedere periodice. Tratamentul cu miotice este contraindicat atât datorită scăderii acuității vizuale cât şi a posibilității de a induce noi rupturi retiniene şi dezlipiri de retină.

Ametropiile asferice. Astigmatismul

Optica astigmatismului.

- Astigmatismul este o ametropie asferică în care razele luminoase provenite de la mai mult de 6 m (infinitul oftalmologic) nu se focalizează într-un punct focal ci într-o linie focală (astigmatismul regulat) sau într-o figură geometrică neregulată (astigmatismul neregulat)
- Pentru înțelegerea astigmatimului, corneea umană poate fi aproximată ca având o formă de calotă torică elipsoidală cu diametrul lung orizontal.
  - Forma torică presupune existența a două meridiane principale, perpendiculare între ele, unul de curbură maximă (rază de curbură minimă) şi unul de curbură minimă (rază de curbură maximă).
  - Corneea are două meridiane principale, unul vertical în care raza de curbură este de 7.7mm şi unul orizontal în care raza de curbură este de 7.8mm. Aceste valori explică astigmatismul fiziologic al corneei.

- Orice calotă torică are două meridiane principale şi o infinitate de meridiane intermediare cu curburi care variază progresiv între meridianul de curbură minimă şi cel de curbură maximă.
- Dacă această variaţie este o funcţie continuă adică dacă variază predictibil, uniform neliniar, astigmatismul este regulat.
- Dacă însă variaţia meridianelor este aleatorie sau suprafaţa îşi pierde uniformitatea atunci astigmatismul este neregulat. În cazul astigmatismului regulat razele venite de la infinit vor focaliza pe două linii focale.
- Meridianul cu curbura maximă focalizează lumina pe o linie focală anterioară şi cel de curbură minimă pe o linie focală posterioară. Între cele două linii focale meridianele intermediare focalizează sub forma unei figuri geometrice numită conoidul lui Sturm. Dacă reconstituim această formă pornind de la secţiuni dinspre linia focală anterioară spre cea posterioară observăm variaţia continuă a secţiunii de la linia focală anterioară, spre un oval anterior, apoi un cerc, un oval posterior şi linia focală posterioară. La mijlocul conoidului Sturm secţiunea are forma unui cerc numit cercul confuziei minime deoarece în acel punct aria de secţiune este minimă (dA/dx=0).Ea corepunde mediei puterilor dioptrice ale meridianelor principale sau echivalentului sferic al dioptrului respectiv.

Astigmatismele regulate sunt vicii de refracţie în care variaţia curburilor se produce continuu, neliniar în funcţie de poziţia meridianului între o valoare maximă şi una minimă.

- **Clasificarea etiologică a astigmatismelor regulate**
  - astigmatismul regulat de origine corneană este cel mai frecvent. Aceste astigmatisme pot fi primare sau secundare.
    - ➢ astigmatismul primar cornean este determinat genetic şi se transmite autozomal recesiv.
    - ➢ astigmatismul secundar cornean este produs fie de factori indirecţi (presiune asupra corneei determinată de şalazion, tumori palpebrale, tumori orbitale) sau de factori direcţi (chirurgia cataractei, chirurgia refractivă);
  - astigmatismul regulat de origine cristaliniană apare după subluxaţii de cristalin.
  - astigmatismul regulat de origine retiniană poate fi produs de stafiloamele posterioare asociate miopiei degenerative.
- **Clasificarea optică:**
  - în funcţie de poziţia celor două meridiane faţă de 0 şi 90 de grade. Orice astigmatism care are axe diferite de 0 sau de 90 de grade se numeşte astigmatism oblic.
  - în funcţie de poziţia liniilor focale faţă de retină:

- *astigmatismul simplu* în care o linie focală se află pe retină. Dacă cealaltă linie focală se află în fața retinei se numeşte astigmatism miopic simplu (9%) şi dacă se află în spatele retinei, astigmatism hipermetropic simplu (13%). În primul caz meridianul cu putere dioptrică maximă este miop cel cu putere dioptrică minimă este emetrop. În cel de-al doilea caz meridianul cu putere dioptrică maximă este emetrop şi cel cu putere dioptrică minimă este hipermetrop.
- *astigmatismul compus* în care ambele linii focale se află fie în fața retinei (astigmatism miopic compus 38%) fie în spatele ei (astigmatism hipermetropic compus 27%).
- *astigmatism compus mixt (11%) - d*acă o linie focală se află în față şi cealaltă în spatele retinei

- în funcție de poziția liniilor focale una față de cealaltă:
  - astigmatismul conform regulii în care linia focală anterioară este cea orizontală; meridianele verticale (între 60 şi 120 de grade au o curbură mai mare decât cele orizontale.
  - astigmatismul invers regulii în care linia focală anterioară este cea verticală; meridianele orizontale între 150 şi 30 de grade au o curbură mai mare decât cele verticale.

Simptomatologia astigmatismului.

- Marea majoritate a persoanelor au un astigmatism fiziologic conform regulii datorită diferenței dintre razele de curbură ale celor două meridiane principale (raza meridianului vertical este 7.7 mm şi cea a meridianului orizontal 7.8 mm). Valoarea astigmatismului fiziologic poate atinge –0.50-1D.
- Astigmatismul se poate asocia sau nu cu miopie şi este simptomatic mai ales la valori mai mari.
- Pacienții cu astigmatism au o acuitate vizuală diminuată la distanță şi la aproape. Ei văd mai clar unele cifre sau litere mai ales cele cu unghiuri şi mai slab pe cele cu bucle pe care le confundă (6,9).
- În astigmatismele mari necorectate pacienții fac un anumit efort de a vedea clar la distanță, micşorează fanta palpebrală, schimbă poziția capului sau a ochelarilor.
- Efortul prelungit produce hiperemie conjunctivală, jenă şi astenopie.
- Copii şi tinerii pot tolera foarte bine astigmatismul mai ales dacă linia focală verticală este situată pe retină. Acest fapt se poate produce printr-un efort de acomodație suplimentar. De exemplu astigmatismele hipermetropice se pot transforma datorită acomodației în astigmatisme miopice simple.
- Astigmatismele hipermetropice sunt cele mai simptomatice deoarece sunt asociate cu astenopie, cefalee şi fotofobie.
- După vârsta de 40 de ani instalarea presbiopiei pot crea disconfort, astenopie la citit datorită dezechilibrelor produse de acomodație.

- Alte simptome care însoţesc astigmatismul sunt imaginile fantomă şi diplopia monoculară.

Evaluarea astigmatismului se poate face prin retinoscopie (schiascopie), keratometrie, refractometrie computerizată şi topografia corneană computerizată.

Corecţia astigmatismului poate fi optică sau chirurgicală.

- **corecţia optică a astigmatismului cu lentile aeriene.** Corecţia astigmatismului se poate face cu lentile cilindrice şi sferocilindrice care transformă conoidul Sturm într-un punct focal pe retină. La prescrierea unei lentile cilindrice este importantă respectarea următoarelor reguli:
  - la copii este posibilă corecţia totală a astigmatismului. Ei se adaptează foarte bine la procesele de distorsiune determinate de astigmatism datorită unui mecanism de reinterpretare corticală a imaginii. Se produce o reorientare rotaţională a corespondenţei retiniene care determină o reaşezare a meridianelor retiniene.
  - la adulţi se încearcă iniţial corecţia totală a astigmatismului. Dacă pacientul nu o suportă se scade puterea cilindrului fie direct (având grijă să creştem corespunzător echivalentul sferic), fie indirect (prin rotaţia axului spre 90 sau 180 de grade). Această diminuare a puterii cilindrului se continuă până când se obţine un compromis acceptabil între acuitatea vizuală şi confortul vizual.
  - Prescrierea lentilelor cilindrice presupune următoarele etape:
    - se face refractometria computerizată şi se notează valoarea astigmatismului şi axa respectivă;
    - se încearcă un cilindru cu valoare mai mică cu 0.5-1D decât valoarea citită la refractometru;
    - se orientează mai întâi cilindrul în axul obţinut prin refractometrie;
    - chiar dacă puterea dioptrică a cilindrului nu este corectă se stabileşte axul cu ajutorul cilindrului Jackson; acesta este format din două lentile cilindrice cu puteri dioptrice egale dar de semn contrar, perpendiculare una pe cealaltă. Se aşează cilindrul Jackson cu bisectoarea dintre axele cilindrului de-a lungul axului lentilei prescrise. Apoi se roteşte în jurul bisectoarei (sau a mânerului) şi se compară imaginea din prima poziţie cu cea din a doua. Dacă nu sunt identice atunci se roteşte lentila prescrisă (cu minus) spre axul cu minus al cilindrului Jackson. Dacă lentila prescrisă este cu plus atunci se roteşte spre axul cu plus al cilindrului Jackson.
    - se ajustează puterea cilindrului de testat cu ajutorul cilindrului Jackson. Se aliniază axul cilindrului de testat succesiv cu cele două axe ale cilindrului Jackson în două poziţii prin rotaţia în jurul axului perpendicular pe planul cilindrului Jackson. Se creşte sau se scade puterea dioptrică până când imaginile din cele două poziţii sunt identice.

- la fiecare modificare a puterii cilindrului se reevaluează echivalentul sferic deoarece atunci când corectăm parțial astigmatismul, conoidul lui Sturm încă există şi este bine să aducem cercul confuziei minime pe retină. Această reevaluare a părții sferice a prescripției se face prin adăugarea a jumătate din valoarea modificării cilindrului la sferă.
- se testează distorsiunea binoculară. Uneori după efectuarea corecției, cu toate că s-a obținut monocular o acuitate vizuală optimă, la vederea binoculară pacientul observă o distorsiune a imaginii, percepută ca o curbură a câmpului periferic mai ales la privirea în jos. Acest fenomen se datorează unei discrepanțe între măririle celor două imagini pe anumite meridiane (aniseikonie meridională). Monocular distorsiunea nu se sesizează deoarece înclinarea este mai mică de 0.4 grade dar binocular înclinarea imaginilor una față de cealaltă poate ajunge la peste 10 grade. Un rol important în fenomenul distorsiunii îl are forma torică a lentilei şi distanța cornee-lentilă. Distorsiunea este mai mică la cilindrii cu minus deoarece ei sunt şlefuiți pe suprafața posterioară a lentilei. Oricum există o adaptare la aniseikonie care durează în jur de două săptămâni. Pentru diminuarea distorsiunii există mai multe posibilități care pot duce la un confort binocular optim:
  - prescrierea cilindrilor cu minus;
  - rotația axului cilindrului spre 90 de grade sau 180 de grade, dar creşte şi astigmatismul rezidual;
  - scăderea puterii dioptrice a cilindrului fără a schimba axul
  - corecția astigmatismului cu lentile de contact torice;
  - verificarea şi corectarea astigmatismului rezidual. Astigmatismul rezidual trebuie să fie minim, fapt verificat cu ajutorul cilindrului Jackson. Acesta se aliniază cu unul din axe peste meridianul principal al lentilei şi apoi se roteşte în jurul mânerului. Când imaginea obținută în cele două poziții este identică, astigmatismul rezidual este minim.
- corecția astigmatismului cu lentile de contact torice;
- corecția chirurgicală a astigmatismului se poate face prin: keratotomie astigmată, cu ajutorul laserului cu excimeri sau prin implante refractive.
  - keratotomia astigmată este guvernată de câteva principii de bază:
    - inciziile astigmatice se vor dispune simetric, perpendicular pe meridianul cu curbura cea mai mare pentru a-l aplatiza;
    - după incizie meridianul perpendicular pe cel pe care se fac inciziile va avea o curbură mai mare. Relația dintre cele două meridiane se numeşte cuplare. Dacă raportul de cuplare este egal cu unitatea atunci gradul de aplatizare al meridianului în

care se fac inciziile este egal cu gradul de curbare ale meridianului opus după intervenție. Cu cât inciziile sunt mai orizontale şi mai scurte cu atât raportul de cuplare este mai mare decât unitatea adică meridianul în care se fac inciziile va fi mai aplatizat. Inciziile arcuate au un raport de cuplare aproape de 1.

- cu cât o incizie este localizată mai aproape de axul vizual cu atât efectul de corecție este mai mare. Pentru a corecta un astigmatism de o anumită valoare fie facem o incizie cu o dimensiune constantă la o distanță de axul vizual invers proporțională cu magnitudinea astigmatismului, fie alegem aceeaşi distanță de axul vizual, dar modificăm lungimea inciziei. Sunt de preferat inciziile arcuate plasate în aceeaşi zonă optică care subîntind unghiuri ale căror valoare depinde de gradul astigmatismului.
- inciziile radiare pot corecta astigmatismul prin plasarea lor în meridianul cu curbura maximă;
- inciziile mixte (arcuate şi radiare) sunt folosite în cazul astigmatismelor mari (această combinație poartă numele de keratotomie trapezoidală);
- inciziile trebuie să aibă o profunzime de 90% din grosimea corneei;
- inciziile de relaxare limbică după operația de cataractă au scopul de a elimina astigmatismul iatrogen. Se efectuează două incizii arcuate plasate la 180 de grade în meridianul de curbură maximă. Lungimea lor este calculată prin normograma Nichamin LR1.

- corecția astigmatismului cu ajutorul laserului cu excimeri se realizează prin două metode în funcție de gradul astigmatismului.
  - Astigmatismele miopice se corectează printr-o ablație elipsoidală care are ca efect o subțiere centrală a corneei. În funcție de grosimea acesteia şi de numărul de dioptrii se alege metoda de tratament.
  - LASIK (laser in situ keratomileusis) poate corecta astigmatisme miopice până la -3.5D. Cele care depăşesc această valoare dar mai mici de -5.5D sunt tratate prin tehnica LASEK (laser in situ epithelial keratomileusis).
  - Astigmatismele hipermetropice au rezultate mult mai bune prin tehnica LASEK până la valori de 4.5D deoarece remodelarea corneei se face sub formă de „clepsidră" spre periferia corneană.
- implantele refractive torice (Artizan, Vivarte) pot corecta astigmatisme cu valori mai mari sau astigmatisme care datorită grosimii corneene nu se pot trata cu ajutorul laserului.

Astigmatismul neregulat

- Astigmatismul neregulat este un viciu de refracție în care suprafața refractivă oculară neregulată induce un front de undă neregulat corespunzător unei puteri dioptrice care variază neuniform, impredictibil dintr-un punct în altul al corneei.
- **Clasificarea etiologică**:
  - astigmatismul neregulat cornean este cel mai frecvent şi este datorat unei multitudini de entități patologice care modifică suprafața anterioară a corneei: keratoconul, ulcerele corneene, cicatricile corneene, ectazii corneene, pterigionul. Chirurgia refractivă poate induce astigmatisme neregulate.
  - astigmatismul neregulat cristalinian este foarte rar şi poate fi produs de lenticonul posterior sau anterior.
- **Clasificarea topografică a astigmatismului neregulat cornean**. Există patru tipuri de astigmatism neregulat caracterizat prin următoarele anomalii de suprafață corneană: elevație centrală, arie de aplatizare centrală, elevație excentrică şi arie de aplatizare excentrică
- **Simptomatologia astigmatismului neregulat**.
  - Acest tip de astigmatism induce o diminuarea a acuității vizuale atât la distantă cât şi la apropiere. Pacientul vede neclar şi corecțiile cu ochelari nu sunt satisfăcătoare.
  - Caracteristic este faptul că în acest tip de astigmatism acuitatea vizuală se poate îmbunătății doar cu lentile de contact dure sau moi.
  - Astigmatismele neregulate mari produc diplopie monoculară şi imagini fantomatice.
- **Examenul obiectiv** poate stabili diagnosticul etiologic.
  - **Topografia corneană computerizată** evidențiază anomaliile de suprafață anterioară a corneei sub forma unei hărți altitudinale şi calculează gradul de astigmatism neregulat în zonele centrale de 3mm şi de 5mm. Cea mai frecventă anomalie este variația puterii refractive în apropierea axului vizual. Chiar variațiile mici produc distorsiuni şi scăderea acuității vizuale este greu de cuantificat cu ajutorul optotipului Snellen.
- **Corecția astigmatismului neregulat** se face în funcție de etiologie, fie optic cu ajutorul lentilelor de contact, fie chirurgical prin keratoplastie perforantă sau parțială sau cu ajutorul laserului cu excimeri (fie printr-o tehnică de netezire ce foloseşte un agent de mascare fie prin ablația individualizată) . În cazul keratoconului atenuarea astigmatismului neregulat se poate realiza prin implantarea unor inele intracorneene Ferrara care duc la o stabilizare a suprafeței corneene şi la o atenuare a astigmatimului neregulat.

ANIZOMETROPIA

- Reprezintă condiția in care viciul de refractie de la un ochi este diferit de cel de la ochiul celălalt. Dacă un ochi este miop si celălalt hipermetrop atunci condiția se numeşte antimetropie.
- **Clasificarea anizometropiei** se face după numărul de dioptrii (anizometropie mică <2D, anizometropie mare >2D), după acuitatea vizuală, după viciul de refracție (hipermetropică sau miopică), după etiologie (dobândită sau câştigată) şi după asocierea cu ambliopia
- **Optica anizometropiei**. Dacă puterile lentilelor corectoare sunt diferite apar dezechilibre prismatice, care interferă cu vederea binoculară (mai ales când priveşte în jos la citit). Deviația prismatică este egală cu produsul dintre puterea lentilei şi distanța de la centru la punctul de deviație (regula lui Prentice). De exemplu pentru OD +1 şi OS +3 deviația pentru linia vederii la 1 cm sub centrul optic al lentilei este de OD 1DP cu baza superior şi OS 3 DP cu baza superior. Dezechilibrul vertical între cei doi ochi este de 2 DP. Cu cât dezechilibrul vertical este mai mare cu atât este mai greu de tolerat.
- **Corecția anizometropiei**
  - **Corecția optică cu lentile aeriene**. Corecția anizometropiei la adult în condițiile în care fiecare ochi are o acuitate vizuală de 6/6 presupune testarea celei mai bune lentile pentru fiecare ochi şi dacă nu suportă diferența atunci se diminuează cu 1-2D lentila de la ochiul mai ametrop. Foria verticală indusă de diferențele dintre lentile poate fi compensată printr-o descentrare uşoară. De exemplu dacă OD are o lentilă de –1D şi OS –4D atunci când pacientul priveşte în jos la 1cm de centrul optic al lentilei deviația este de 1DP la OD şi de 4DP OS ambele cu baza inferior. Diferența dintre ochi este de 3DP. Dacă descentrăm spre inferior lentila OS atunci se reduce dezechilibrul. Descentrând-o cu 0.5 cm deviația la OS va fi de 2DP şi diferența dintre ochi s-a redus la 1DP.
  - **Corecția optică cu lentile de contact** este indicată în cazul anizometropiilor mai mari de 2.5D la adulți.
  - **Corecția chirurgicală a anizometropiilor** este foarte eficientă fie prin tratamentul cu ajutorul laserului cu excimeri (tehnica LASIK sau LASEK), fie cu ajutorul implantelor refractive.
  - **Corecția anizometropiei asociată cu ambliopie.** Dacă ambliopia este mare se corectează mai întâi ochiul normal şi ochiului ambliop i se prescrie o lentilă identică. Dacă ambliopia este medie se poate accepta la ochiul ambliop o corecție cu 2.4-3D mai mare.
  - **Corecția anizometropiei la copii** permite acceptarea unei diferențe de până la 5D. Totuşi în anizometropiile mari se prescriu lentile de contact. Este foarte important să fie tratată ambliopia asociată.

ANISEIKONIA

- Aniseikonia este o anomalie în care imaginile sunt inegale în ceea ce priveşte forma şi mărimea.
- **Simptomatologia**. Aniseikonia clinică reprezintă cuantumul de aniseikonie care trebuie corectată pentru a dispărea simptomele. Ea apare cand diferenţele dintre imagini se apropie de 0.75%. La valori de 3% simptomele sunt oboseala oculară, cefalee, dificultate la citit, fotofobie, scăderea percepţiei în profunzime, vertij, greaţă, nervozitate şi oboseală fizică. Aniseikonia de peste 5% poate afecta vederea binoculară inducând diplopie, supresie, ambliopie şi strabism.
- **Clasificare**
  - **clasificarea etiopatogenică :**
    - aniseikonie axială
    - aniseikonie de curbură
  - **clasificarea optică :**
    - aniseikonia overall (dimensiunile unei imagini sunt mărite sau micşorate în toate direcţiile) ;
    - aniseikonie meridională (în care apar modificări de mărire doar într-o direcţie) ; acesta este cel mai supărător tip de aniseikonie;
- **Optica aniseikoniei.** Dacă anisometropia este mai mare de 2D, atunci aniseikonia este axială şi dacă este mai mică de 2D sau cilindrică se presupune că este aniseikonie de curbură. Astigmatismul este cauză de aniseikonie dacă diferă puterile dioptrice între ochi sau dacă diferă axele.
  - **Imaginea retiniană în ametropia de curbură necorectată.** La miopi imaginea se micşorează cu 0.25% pentru fiecare dioptrie. Hipermetropul are o imagine mărită cu 0.25% pe dioptrie.
  - **Imaginea retiniană în ametropia de curbură corectată.** Punerea unei lentile în faţa ochiului determină modificări de 1.5% pe dioptrie (micşorată în miopie sau mărită în hipermetropie). Apropierea lentilei de ochi scade acest efect. Lentilele de contact pot corecta aniseikonia. Dacă pacientul nu le tolerează atunci trebuie să poarte ochelari aniseikonici.
  - **Imaginea retiniană în ametropia axială necorectată**. Imaginea în miopia axială este mai mare cu 1.5% pe dioptrie în timp ce la hipermetropie imaginea este mai mică cu 1.5% pe dioptrie.
  - **Imaginea retiniană în ametropia axială corectată.** Lentilele au efect contrar şi compensează. Totuşi pot apărea modificări mari datorită creşterii lungimii axiale a globului ocular şi scăderii numărului de fotoreceptori pe unitate de arie. Atunci imaginea percepută este mai mică pentru că mai puţine elemente sunt stimulate. În hipermetropie se produce un fenomen invers.

- **Corecția aniseikoniei** se poate face prin prescrierea lentilelor aniseikonice. Este necesară o micşorare a imaginii la ochiul cu imaginea mărită. În calcularea lor se iau în considerație următoarele relații ale măririlor date de puterea dioptrică şi de curbura suprafeței. Pentru a scădea aniseikonia se diminuează curbura, grosimea sau puterea dioptrică a lentilei.
  - $M_{totală} = M_{putere} + M_{curbură}$
  - $M_{totală}$ este procentul de mărire totală ;
  - M_{putere} este mărirea dată de puterea dioptrică ;
  - $M_{curbură}$ este mărirea dată de curbură ;
  - $M_{putere} = D*H/10$
  - D reprezintă numărul de dioptrii;
  - H este distanța dintre lentilă şi cornee;
  - $M_{curbură} = (K_{suprafață\ ant}*G/N)/10$
  - $K_{suprafață\ ant}$ este curbura suprafeței anterioare
  - G este grosimea lentilei
  - N este indicele de refracție al plasticului (1.50)
- Corecția cu lentilele de contact este superioară celei cu lentile aeriene tocmai datorită reducerii aniseikoniei.

ACOMODAȚIA ŞI CONVERGENȚA

Acomodația este mecanismul fiziologic prin care ochiul îşi ajustează puterea dioptrică. La ochiul neacomodat corneea contribuie cu 70% şi cristalinul cu 30% din cele 64D ale puterii refractive totale. Prin acomodație cristalinul suplimentează puterea dioptrică cu o valoare dependentă de vârstă, mecanism absolut necesar vederii obiectelor apropiate.

Mecanismele acomodației

- Reflexele de acomodație, convergență şi mioză sunt sinchinetice adică au loc simultan datorită atât a conexiunilor corticale şi subcorticale cât şi a căii parasimpatice comune din nervul oculomotor.
- Stimulul acomodativ este variația de vergență a luminii care produce aberația cromatică şi efectul Stiles-Crawford la nivelul retinei (retina este mai sensibilă la razele care vin perpendicular decât la cele oblice). La frecvențe spațiale foarte mici de 1cpg diversele lungimi de undă focalizează în fața retinei şi au un efect diferit asupra conurilor foveale L, M şi S care sunt sensibile la diferențe de contrast. Imaginile obiectelor mai apropiate de punctum remotum apar pe retină sub forma unor cercuri de difuziune. Impulsurile nervoase pornesc de la macula prin nervul optic, chiasma optică, tractul optic şi radiațiile optice spre câmpul cortical 17. De aici fibrele eferente ajung la nucleul accesor al oculomotorului (Edinger-Westphal) din mezencefal unde se află primul neuron al căii eferente parasimpatice. Axonii acestuia străbat nervul oculomotor şi rădăcina motorie a ganglionului ciliar şi fac sinapsă în ganglionul ciliar (unde se află deutoneuronul căii). Axonii deutoneuronului căii ajung prin nervii ciliari

scurţi la globul ocular şi inervează partea circulară a muşchiului ciliar (muşchiul Rouget-Muller). Aceasta are ca efect relaxarea zonulei lui Zinn şi a întregului cristalin ale cărui suprafeţe devin astfel mai bombate. Conexiunile câmpului cortical 17 cu câmpul motor vizual 19 şi cu câmpul frontal (câmpul motor ocular) reprezintă suportul pentru reflexul de convergenţă, care este un reflex sinchinetic cu acomodaţia. Din câmpul frontal pornesc fibre spre subnucleul pentru muşchiul drept medial din nucleul oculomotorului. Stimulii determină contracţia muşchilor drepţi mediali şi deci convergenţa. Un alt reflex sinchinetic acomodaţiei este mioza care diminuează aberaţiile optice şi creşte profunzimea câmpului şi deci a calităţii imaginii. Braţul eferent al acestui reflex este identic cu cel al acomodaţiei numai că axonii neuronilor ganglionului ciliar ajung în muşchiul circular al irisului.

Modificările cristalinului în acomodaţie

- **Modificarea razelor de curbură**. În acomodaţie are loc o scădere accentuată a razei anterioare de la 10 mm la 5.3 mm rezultând o bombare anterioară de formă asferică (raza de curbură creşte spre periferie). Raza suprafeţei posterioare a cristalinului variază doar cu 0.5 mm şi de aceea nu are un rol important în acomodaţie. Bombarea anterioară a cristalinului produce o creştere a puterii dioptrice cristaliniene de la 17 D la 33 D adică încă 14-16D peste puterea refractivă a ochiului neacomodat.
- **Modificarea indicelui de refracţie**. Cristalinul are o structură „în foi de ceapă" cu o densitate progresivă dinspre periferie spre centru. Indicele de refacţie variază de la 1.386 în periferie la 1.406 în centru. În acomodaţie are loc o schimbare a geometriei lamelor cristaliniene care au ca efect o creştere a indicelui de refracţie în zona centrală. **Modificarea capsulei cristalinului** apare mai ales în capsula anterioară care bombează uşor în procesul de acomodaţie.

Parametrii optici ai acomodaţiei

- **Punctul remotum** este punctul cel mai îndepărtat de ochi văzut clar fără acomodaţie. La ochiul emetrop este situat la o distanţă mai mare de 5m.
- **Punctul proxim** reprezintă cel mai apropiat punct în care imaginea este încă văzută clar. El corespunde unei acomodaţii maxime.
- **Parcursul acomodaţiei** (PA) este distanţa dintre punctul proxim şi punctul remotum.
- **Amplitudinea acomodaţiei** (AA) este diferenţa dintre puterea refractivă a ochiului când priveşte în punctul remotum şi puterea refractivă în punctul proxim. Amplitudinea acomodaţiei scade cu vârsta şi valorile acesteia pentru emetropi pot fi citite în tabelul Donders.

Vârsta	AA(D)	PA (cm)
10	14	7
15	12	8.3
20	10	10
25	8.5	11.7
30	7	14.2
35	5.5	18.2
40	4.5	22.2
45	3.5	28.5
50	2.5	40.0
55	1.75	57
60	1.00	100
65	0.50	200
70	0.25	400
75	0.0	

Convergența

- Convergența este o mişcare sincronă a globilor oculari spre nazal. Întreaga mişcare dinspre lateral spre nazal poate fi descompusă în mai multe tipuri de convergență amorsată de stimuli diferiți.
- Convergența tonică acționează în poziția de repaus şi este datorată tonusului muşchilor oculari care astfel mențin paralelismul globilor oculari.
- Convergența acomodativă este produsă de stimulul pentru acomodație.
- Convergența fuzională este indusă de un stimul fuzional şi menține vederea binoculară unică.
- Convergența proximală are loc atunci când se priveşte un obiect apropiat.
- Convergența relativă exprimă gradul de convergență la o anumită valoare a acomodației, necesară pentru a menține vederea binoculară.
- Convergența se măsoară în unghiuri metrice (un unghi metric este convergența necesară pentru a fixa un obiect la 1m după ce a privit un obiect la distanță).
- Raportul convergență acomodativă-convergență. **Raportul CA/A cuantifică**
- **convergența acomodativă corelată cu fiecare 1D de acomodație. Acest raport se măsoară în dioptrii prismatice, este constant şi are valoare normală de 2-4:1.**

Tulburările fiziologice ale acomodației. Presbiopia

Presbiopia este un viciu de refracție, o tulburare fiziologică a acomodației care apare în jurul vârstei de 45 de ani şi se manifestă prin diminuarea progresivă a amplitudinii acomodative.

- **Simptome**. Presbiopia se manifestă prin vedere neclară la distanța de 33 cm, accentuată de o iluminare slabă care este asociată cu astenopie la lectură, cefalee, hiperlăcrimare şi hiperemie conjunctivală.

- Presbiopia este rezultatul unui proces de îmbătrânire normală a cristalinului care îşi pierde lent elasticitatea şi astfel amplitudinea acomodativă diminuează până la 0 dioptrii în jurul vârstei de 75 de ani. Scleroza cristalinului se manifestă prin reducerea elasticității capsulei şi a plasticității nucleului cristalinian la care contribuie în mică măsură scleroza corpului ciliar.
- **Optica presbiopiei**. Din tabelul Donders observăm că la vârsta de 50 de ani amplitudinea acomodativă este de 2.5D şi deci pentru a vedea clar pacientul trebuie trebuie să îndepărteze cardul de testare la 40cm. Dacă acesta doreşte să citească la 33cm el are nevoie de o amplitudine acomodativă de 100/33 adică de 3D. Putem deci să-i prescriem o lentilă cu plus egală cu diferența dintre cele două valori (3D-2.5D) adică +0.5D. Dacă doreşte să citească la 25cm are un necesar de 4D şi trebuie prescrisă o lentilă de +1D.
- **Corectia presbiopiei**
  - **Corecția optică**. În presbiopie prescrierea ochelarilor se face în funcție de distanța la care citeşte şi la care lucrează pacientul. Se prescriu lentilele cu plus cu valorile cele mai mici care clarifică cel mai mic scris de pe cardul de citit. Pentru prescrierea ochelarilor bifocali sau multifocali se poate parcurge următorul algoritm:
    - calculați necesarul de dioptrii la distanță în funcție de viciul de refracție preexistent;
    - evaluați amplitudinea acomodativă şi rețineți jumătate din valoarea ei ca rezervă (rezerva acomodativă);
    - calculați necesarul teoretic de dioptrii în funcție de distanța de lucru (de exemplu la 33cm 3D);
    - efectuați diferența între necesarul de dioptrii la distanța de lucru şi rezerva acomodativă (jumătate din amplitudinea acomodativă);
    - adăugarea lentilelor cu plus. După ce efectuăm diferența de mai sus, valoarea rezultată este punctul de plecare peste care adăugăm progresiv lentile cu plus până pacientul vede clar rândul cel mai mic de pe card la distanța de lucru aleasă. Este foarte important ca această distanță să rămână constantă şi să se verifice parcursul acomodației prin apropierea cardului şi îndepărtarea cardului până vede neclar. Dacă parcursul acomodației este mic se ajustează lentilele până ce pacientul vede clar aproape într-un interval acceptabil.
    - ochelarii bifocali prezintă schimbări bruşte ale puterii refractive şi înălțimea segmentului inferior este calculată în funcție de ocupație. Cei care folosesc ochelarii mai mult la citit au nevoie de un segment inferior mai mare. Pentru a compensa anumite heteroforii preexistente segmentele inferioare se pot descentra. Lentilele progresive sunt mult mai avantajoase la acei presbiopi care nu pot folosi ochelarii

bifocali datorită saltului care apare la privirea în jos. Curbura suprafeței unei lentile progresive creşte spre inferior. Această lentilă are patru zone optice: zona sferică pentru distanță, zona sferică pentru citit, zona de tranziție şi zona periferică. Lentilele cilindrice se aplică pe suprafața posterioară.

- **Corecția chirurgicală**. Noile tendințe din chirurgia refractivă caută găsirea unor soluții pentru corectarea presbiopiei.
  - ➢ Cu ajutorul laserului cu excimeri s-a încercat realizarea unei ablații concentrice a corneei astfel încât pentru un anumit diametru pupilar să se obțină o putere refractivă diferită de cea inițială.
  - ➢ În cazul în care pacientul priveşte la 33cm se produce reflexul de mioză şi pentru acel diametru curbura corneei trebuie să fie calculată astfel încât să permită vederea clară la acea distanță.
  - ➢ Când pacientul priveşte la distanță, diametrul pupilar creşte la o nouă valoare căruia îi corespunde o altă curbură corneană.
  - ➢ Datorită variațiilor individuale a diametrului pupilar departe-aproape este foarte greu de găsit un algoritm de calcul al tratamentului cu laser şi de aceea rezultatele au un grad de imprecizie ridicat.
- O altă direcție de cercetare în tratamentul presbiopiei este keratoplastia conductivă. Studiile clinice FDA faza a IIIa încearcă să argumenteze această tehnică care până acum a fost folosită doar în tratamentul hipermetropiei. Keratoplastia conductivă este mai puțin invazivă decât tratamentele laser şi constă în plasarea unor puncte de tratament pe cornee cu ajutorul unei sonde care emite unde radio. Ele au efectul de a aplatiza zone mici din corneea periferică. Se poate induce la nivelul corneei o multifocalitate în trepte. Deoarece această tehnică este reversibilă o altă abordare ar fi inducerea unei miopii pe ochiul nondominant după ce se testează dacă suportă anizometropia.
- Implantele intraoculare folosite în operațiile de cataractă au un singur focar şi nu pot simula acomodația. Pentru ca pacientul să vadă clar la distanță şi la aproape este nevoie de implante multifocale cu 2-3 zone optice concentrice sau de implante asferice. Atunci când privesc aproape se produce o mioză reflexă şi aria pupilară se reduce deasupra zonei optice cu puterea dioptrică cea mai mare. Diametrul pupilar este foarte variabil şi de aceea nu se obțin întotdeauna rezultate satisfăcătoare. Cu toate că implantele multifocale au o adâncime a focusului superioară celor unifocale, sensibilitatea de contrast este mai mică şi deci calitatea imaginilor

este diminuată. Orice descentrare postoperatorie a implantului poate duce la scăderea acuității vizuale.

Tulburările patologice ale acomodației şi convergenței

Insuficiența acomodativă

- Insuficiența acomodativă este o inabilitate constantă de a produce necesarul de acomodație corespunzător pentru vârsta şi starea refractivă a pacientului. Acest fenomen apare încă de la începutul efortului acomodativ spre deosebire de astenopia acomodativă care este progresivă.
- **Etiologie**: medicamente parasimpaticolitice, antihipertensive, tranchilizante, contraceptive, viroze, febră, traume, carențe vitaminice; dacă afecțiunea este monoculară ea poate fi produsă de ciclite, glaucom sau traume oculare.
- **Tabloul clinic** este caracterizat prin vedere neclară la citit, vedere normală la distanță şi oboseală oculară. La fixația aproape se observă o exoforie şi dacă încearcă să acomodeze poate apărea esoforia.
- **Tratament**. Este important să se elimine cauza şi să prescriem temporar sau permanent cea mai mică lentilă cu plus. Dacă la insuficiența acomodativă se asociază o insuficiență de convergență atunci pot fi indicate exerciții ortoptice. Uneori sunt necesare şi miotice pentru a stimula acomodația.

Astenopia acomodativă

- Astenopia acomodativă este determinată de ineficiența menținerii unui efort acomodativ constant corespunzător vârstei şi stării refractive.
- **Etiologie**: slăbire generală, oboseală, vicii de refracție necorectate, distanță de lucru mică, computer, medicamente;
- **Tabloul clinic**.
  - Vederea la citit devine neclară după un timp şi vederea la distanță este normală. Parcursul acomodativ se modifică pe măsură ce obosește la testare.
  - După o perioadă de citit apare disconfort, dificultăți de concentrare asupra lecturii, somnolență, cefalee. Dacă se oprește cititul şi pacientul se uită in zare, simptomele dispar şi reapar odată cu inceperea lecturii.
  - Pacientul prezintă o esoforie la fixarea aproape şi poate avea insuficiență de convergență care determină perturbări ale vederii binoculare.
- **Tratamentul** se bazează pe odihnă, vitamine, corectarea viciilor de refracție, prescrierea de lentile cu plus temporar şi exerciții ortoptice la cei cu insuficiență de convergență.

Inerția acomodativă

- Inerția acomodativă reprezintă inabilitatea de a adapta acomodația la schimbarea distanței de fixare. De exemplu dacă pacientul citeşte şi apoi priveşte brusc la distanță el va vedea neclar.

- **Etiologie:** anizometropii, oboseală generală, pupilă Adie;
- **Tabloul clinic**. Pacientul are în general peste 30 de ani şi iniţial vedere este neclară la aproape; apoi vederea se clarifică şi devine neclară dacă priveşte brusc la distanţă. Acest fenomen este intermitent şi parcursul acomodaţiei nu este afectat.
- **Tratamentul** presupune odihnă şi vitamine. Dacă este asociată cu insuficienţa de convergenţă atunci sunt necesare exerciţii ortoptice.

Paralizia acomodativă

- Paralizia acomodativă apare datorită paraliziei muşchiului ciliar.
- **Etiologie**: congenitală (paralizia de nerv III, agenezia muşchiului ciliar), traumatică (traumatism ocular cu midriază, traumatism cranio-cerebral), medicamentoasă (anticolinergice-fenergan, antipakinsoniene, antispastice; cicloplegice-atropină, homatropină, scopolamină), toxică (difterică, botulinică, tetanică, ciuperci, sulfură de carbon), infecţioasă (meningite TBC, poliomielită, sifilis, encefalite), tumorală (anevrisme, tumoare pineală), diabet (datorită microangiopatiei vasa nervorum nervului III).
- **Tabloul clinic**.
  - Clinic, se caracterizează prin tulburarea vederii la aproape şi poate fi asociatã cu midriazã acolo unde sfincterul pupilar este implicat . Vederea la distanţă este normalã
  - Emetropii au vedere neclară la citit, miopii au o simptomatologie atenuată şi hipermetropul vede neclar aproape şi la distanţă. Uneori simptomatologia este asociată cu paralizia convergenţei. Dacă afecţiunea este monoculară şi însoţită de midriază reprezintă de fapt o paralizie a nervului III.
- **Tratamentul principal** este etiologic. Se prescriu şi ochelari cu lentile de +4D şi prisme cu baza nazal pentru a putea vedea aproape. Dacă paralizia este parţială se pot prescrie miotice (pilocarpină 1-2%) şi vitamine B.
- Prognosticul depinde de etiologie. Acolo unde cauza este reversibilã, prognosticul este favorabil

Spasmul acomodativ

- Spasmul acomodativ este produs de o contracţie a muşchiului ciliar având ca rezultat o acomodaţie continuă atât pentru aproape cât şi la distanţă.
- **Tablou clinic.**
  - Clinic, pacientul se plânge de dureri oculare şi vedere începţoşatã la distanţă (pesudomiopie). Vederea la aproape este normalã.
  - Vederea la distanţă este fluctuantă, neclară şi la citit se produce o senzaţie de jenă oculară, oboseală şi cefalee.
  - Acestă afecţiune apare mai ales la adolescenţi care au avut perioade intense de lucru la distanţă de fixare mică sau la aparate optice care induc spasm acomodativ (ex. microscoape).

- Autorefractometria fără cicloplegie produce spasm acomodativ care se manifestă prin înregistrarea unei pseudomiopii.
- Spasmul acomodativ este însoţit de miază şi de exces de convergenţă.
- Punctul proxim este mai aproape decât normal şi amplitudinea acomodației este normală.

- **Etiologie**: vicii de refracție necorectate, stress, nevroză funcţională, oboseală, citit în condiții de iluminare slabe, medicamente (pilocarpină, mintacol, ezerină, acetilcolină), intoxicații medicamentoase (morfină, digitală);
- **Diagnosticul diferențial** se face cu hipermetropia necorectată, iridociclite, pseudomiopii (induse de diabet, sulfamide, acetilcolinesteraze);
- **Tratament.** Este importantă corectarea viciilor de refracție, restabilirea condițiilor de iluminare, odihnă, evitarea stresului. Dacă prezintă esoforie la aproape se adaugă +2.50D în segmentul inferior al unor ochelari bifocali. Foarte rar se prescriu cicloplegice pentru întreruperea spasmului. Dacă se depistează cauza se face un tratament etiologic.
- Prognosticul este bun în cazul etiologiei iatrogenice sau cauzelor funcționale. In celelalte cazuri este concordant cu evoluția.

Insuficienţa de convergenţă

- Insuficiența de convergență reprezintă un dezechilibru în menținerea convergenței binoculare. Semnul cel mai important este inabilitatea de a susține fuziunea la vederea aproape datorită diminuării puterii de convergență fuzională.
- **Tabloul clinic.** Pacientul vede în ceață la modificarea focusului de la distanță aproape şi prezintă jenă oculară, cefalee, somnolență, diplopie intermitentă şi vedere neclară la citit mai ales atunci când amplitudinea acomodativă este scăzută. Insuficiența de convergență este însoțită de exoforie mai accentuată la aproape. Punctul proxim de convergență este mai îndepărtat decât normal. Amplitudinea acomodativă binoculară este redusă, dar cea monoculară este normală. La testarea funcției binoculare se constată o diminuare a parcursului fuziunii binoculare.
- **Etiologie:**
  - Insuficiența de convergență primară implică factori predispozanți cum ar fi distanța interpupilară scăzută, profesii în care se foloseşte mult vederea monoculară. Factorii precipitanți sunt vârsta, sarcina, parasimpatoliticele sau astenopia.
  - Insuficiența de convergență secundară este produsă de heteroforii, insuficiență acomodativă, miopii, hipermetropie mare, anizometropii mari, lentile descentrate, chirurgia strabismului, encefalită, pupila tonică Adie, uveită, traumă oculară.
- **Diagnosticul diferențial** se face cu vicii de refracție necorectate, insuficiența acomodativă (la aceşti pacienți chiar dacă punem o prismă cu

baza nazal la citit ei nu văd mai clar spre deosebire de cei cu insuficiență de convergență).

- **Evaluarea clinică** necesită inițial refracția fără cicloplegie, după care se notează punctul proxim de convergență (normal este de 6cm). Se detectează orice heteroforie prin teste de acoperire după care se măsoară cu aripa Maddox. Se testează puterea de convergență fuzională cu ajutorul unor prisme progresive cu baza temporal care la o anumită valoare vor determina apariția diplopiei. Cu cât valoarea acestora este mai mică cu atât diagnosticul este mai concludent. Dacă se testează cu o prismă de 4DP cu baza nazal vederea aproape devine mai clară.
- **Tratamentul** insuficienței de convergență presupune iluminare bună şi relaxarea după perioadele de lucru aproape.
  - Este importantă corectarea viciilor de refracție descoperite.
  - Miopia poate fi corectată total sau uşor supracorectată (pentru a forța puțin reflexul acomodație-convergență) şi hipermetropia să fie uşor subcorectată.
  - Pacienții în vârstă nu pot face tratament ortoptic şi de aceea ochelarii de citit trebuie să conțină prisme cu baza nazal.
  - Tratamentul ortoptic se indică pentru îmbunătățirea convergenței binoculare şi diminuarea diplopiei patologice Astfel se prescriu exerciții de apropiere a unei ținte (creion) de punctul proxim de convergență până când pacientul vede dublu. Pacientul trebuie să se concentreze să vadă o singură imagine a vârfului creionului şi să încerce din ce în ce mai aproape. Sunt necesare cca 15 exerciții de 5 ori pe zi. După o perioadă se fac aceleaşi exerciții dar adăugând o prismă de 6D cu baza temporal.
  - La cei la care tratamentul ortoptic nu dă rezultate se prescrie o prismă cu baza nazal care are valoarea egală cu jumătate din unghiul deviației la aproape.

Paralizia convergenței

- Paralizia convergenței este sinonimă cu absența convergenței, fenomen întâlnit în urma traumatismelor cranio-cerebrale, encefalitei, accidente vasculare mezencefalice, scleroza multiplă, difterie.
- **Tabloul clinic** este dominat de diplopia binoculară încrucişată doar pentru aproape, exotropie pentru aproape şi acomodația normală. Practic punctul proxim de convergență este absent şi vederea binoculară este grav afectată.
- **Tratamentul** este în principal etiologic şi rămâne în sfera neurologiei şi neurochirurgiei. Tratamentul ortoptic de bază este ocluzia. Este dificil să determinăm valoarea unor prisme cu baza nazal fiindcă diplopia variază în funcție de distanță. Acest fapt alterează de asemenea şi rezultatul unei eventuale operații asupra mușchilor extrinseci ai globului ocular.

Spasmul de convergență **Spasmul de convergență** este asociat de cele mai multe ori cu spasmul acomodativ.

Bibliografie

1. *Friedmann Kaiser T: Review of Ophthalmology, Ed.Elsevier, Saunders, Oxford, 2005, 1-15.*
2. *Gimbel H.V, Anderson E.P: Lasik complications, prevention and management, Ed. Slack, Thorophare, New Jersey, 1999, 3-21.*
3. *Kanski J: Clinical Ophthalmology, Ed.Livingstone, London, 1992, 122-123, 125-126.*
4. *Ladage P.M, Jester J.V, et al, Vertical movement of epithelial basal cells toward the corneal surface during use of extended-wear contact lenses, Invest Ophthalmol, Vis Sci, 2003, 44, 1056-1063.*
5. *Morgan P., Brennan N., Scãderea importanței indicatorului transmisibilitate DK/t pentru lentilele de contact silicon hidrogel, Rev.Optician, 2004, 227, 5937-5940.*
6. *American academy of Ophthalmology, Basic and clinical science course. Update on General Medicine. San Francisco LEO 2003*
7. *Buratto, L.,Brint, S. LASIK Surgical techniqus and complications Slack Inc.2000*
8. *Cernea, P., Tratat de oftalmologie clinică, Editura Medicală, Bucureşti, 2002*
9. *Dumitrache Marieta, Tratat de oftalmologie, vol I, II , Ed Universitară Carol Davila, 2005, Bucureşti*
10. *Duane's Ophthalmology 2000 CD-ROM Lippincott Williams & Wilkins Publishers, Inc*
11. *Gray, H., Anatomy descriptive and surgical; Henry Gray, London; Promotional Reprint Company Limited, 1991*
12. *Gray's Anatomy edited by Roger Warwick and Goger Williams, Ed. Longman, 1991*
13. *Rhee, D., Pyfer, M.,The Wills Manual. Office and emergency room.Diagnosis and treatment of eye disease Third Edition, Lippincott Williams & Wilkins Publishers 1999*
14. *Wills Eye Hospital Atlas of Clinical Ophthalmology, Review of ophthalmology on CD-ROM*
15. *Yanoff, M., Duker, S. Jay, Ophthalmology, Mosby*

CORECȚIA OPTICĂ A VICIILOR DE REFRACȚIE

Cristina Nicula

CORECȚIA OPTICĂ CU LENTILE AERIENE

Tipuri de lentile aeriene

Monofocale Există lentile aeriene sferice, cilindrice şi prismatice.

- *Lentilele aeriene sferice* refractă lumina în mod egal pe fiecare ax.
  - Pot fi convergente (convexe) cu proprietatea de a strange un fascicul de raze luminoase care vin de la infinit într-un focar situat dincolo de lentilă şi divergente (concave) cu proprietatea de a devia razele luminoase astfel încât fasciculul luminos venit de la infinit va forma un fascicul de raze divergente.
  - Se utilizează în corecția ametropiilor statice, sferice şi stigmice.
- *Lentilele aeriene cilindrice (torice)* refractă lumina pe un meridian. Cele două tipuri de lentile pot fi combinate sub formă de lentile sferocilindrice. Se utilizează în corecția ametropiilor statice, asferice şi astigmice.
- *Lentilele aeriene prismatice* au proprietatea de a devia razele luminoase spre baza prismei.
  - Se utilizează în corecția strabismelor divergente intermitente, insuficiența de convergență, strabismele concomitente acomodative sau strabismele paralitice în scop antidiplopic.
  - Puterea optică a lentilei se exprimă în dioptrii prismatice şi se pot asocia cu lentile sferice şi torice.

Multifocale

- Aceste tipuri de lentile reprezintă combinația a uneia sau mai multor lentile într-una singură in care diferite arii ale lentilei au diverse puteri refractive..
- *Lentilele aeriene bifocale* – au o porțiune superioară şi medie pentru corecția la distanță iar porțiunea inferioară este pentru corecția la aproape.
- *Lentilele aeriene trifocale* – includ şi o putere refractivă pentru o vedere intermediară.
- *Lentilele aeriene progressive (multifocale)* – au fost imaginate pentru a diminua modificările mari ce apar la schimbarea privirii în diferite zone de corecție, în timp ce se menține focusarea la fiecare distanță

Convergența lentilelor

- Convergența unei lentile este inversul distanței focale: $C = 1/f$; unde f = distanța focală.

Puterea dioptrică

- Puterea dioptrică a lentilei poate fi măsurată prin metoda neutralizării şi la frontofocometru.

Aberațiile lentilelor aeriene Cele mai importante aberații ale lentilelor sunt:

- aberația de sfericitate – se caracterizează prin faptul că razele marginale ale unui fascicul incident suferă o refracție mai importantă decât razele centrale;
- aberația cromatică – într-o lentilă convergentă lumina albastră este focusată mai aproape de lentilă decât cea roșie
- astigmatismul de incidență – determinat de fasciculele luminoase incidente căzute oblic la periferia lentilei. Astfel, se formează ca imagine un cerc de confuzie creând o imagine neclară prin ochelari
- coma – consecința diferenței de putere de refracție a sistemului optic pentru diferite zone și unghiuri de incidență.

Corecția cu lentile aeriene a ametropiilor

- **Corecția cu lentile aeriene în hipermetropie se face cu lentile sferice convergente.**
  - Se recomandă lentila cu valoarea dioptrică cea mai mare cu care acuitatea vizuală a pacientului este maxima.
  - Dacă este present și astigmatismul, obligator este corectat.
  - In cazul asocierii strabismului acomodativ sau nonacomodativ, corecția optică se va face obligator după cicloplegie și se prescrie 2/3 din valoarea hipermetropiei.
  - Dacă este prezent strabismul divergent intermittent, se corectează la minim hipermetropia și se adaugă lentile prismatice
- **Corecția cu lentile aeriene în miopie se face cu lentile sferice divergente**.
  - Se va prescrie lentila aeriană cu cea mai mică putere dioptrică cu care acuitatea vizuală este maxima și se recomandă purtarea permanentă o ochelarului.
  - In cazul miopiei forte, corecția vizuală optima este subtotală, cea totală fiind sub minimum vizibile
- **Corecția cu lentile aeriene în astigmatism, depinde de tipul astigmatismului:**
  - **în astigmatismul simplu** se folosesc lentile cilindrice, orientate cu axul lor inactive perpendicular pe direcția meridianului ametrop;
  - **în astigmatismul compus**, corecția se face prin tehnica cilindrilor încrucișați (se emetropizează fiecare meridian) sau cu lentile sfero-cilindrice;
  - **în astigmatismul mixt,** corecția se face cu cilindrii încrucișați, corecție sferocilindrică cu lentile cilindrice negative și sferice pozitive sau corecție sferocilindrică cu lentile cilindrice pozitive și sferice negative.

- Testarea subiectului pentru corecția aeriană

- In timp ce pacientul priveşte la optotip, examinatorul plasează în faţa ochiului pacientului lentila de diferite valori dioptrice, în concordanţă cu rezultatele date de dioptron.
- Pacientul trebuie să stabilească cu care lentilă vede o imagine mai clară. Astfel, se obţine corecţia optima pornind de la refracţia obiectivă.
- După testarea monoculară se trece în binocularitate, încercând să se stabilească o balanţă între cei doi ochi.
- Punctul final al examinării este determinarea corecţiei la aproape, in cazul pacienţilor prezbiţi. Se adaugă la corecţia la distanţă, adiţia conform vârstei.
- Se prescrie apoi reţeta de ochelari pentru distanţă şi aproape cu precizarea inclusiv a distanţei interpupilare necesare pentru o centrare corectă a lentilelor.

CORECŢIA OPTICĂ CU LENTILE DE CONTACT A VICIILOR DE REFRACŢIE

Avantajele corecţiei cu lentile de contact comparativ cu lentilele aeriene

- calitatea imaginii văzute prin lentila de contact este superioară, celei date prin lentila aeriană datoritã localizării ei pe cornee;
- câmpul visual este în limite normale;
- corecţie constantă în toate direcţiile privirii;
- nu determină tulburări de localizare în spaţiu;
- oferă o anizeikonie de 8-10%;
- elimină aberaţiile optice ale corecţiei aeriene;
- dă posibilitatea unei vederi binoculare chiar şi în caz de anizometropie;
- conferă un aspect estetic şi confort

Dezavantajele corcţiei cu lentile de contact

- influenţa mecanică asupra corneei cu modificarea tranzitorie a refracţiei oculare
- influenţa metabolică asupra corneei;
- costul crescut de întreţinere;
- igienă riguroasă.

Indicaţiile prescrierii lentilelor de contact

- în scop optic
  - pentru pacienţii care cu lentile aeriene nu obţin o acuitate vizuală satisfăcătoare (miopia forte, hipermetropia de orice grad, astigmatisme regulate, astigmatisme neregulate însoţite de keratoconus, nistagmus asociat cu viciul de refracţie)
  - presbiopie;
  - afakie unilateralã
  - anizometropie peste 2 D

- corecție postkeratoplastie

- în scop terapeutic
  - în neregularitãțile corneene
  - eroziuni corneene recidivante
  - keratoplastie buloasã
  - keratita filamentoasã
  - plãgi corneene mici
  - ptozã palpebralã fãrã fenomen Bell
  - tratament pleoptic
  - protejarea epiteliului corneean în ochii cu trichiazis
  - prevenirea simblefaronului
  - după chirurgia refractivă corneeană cu laserul Excimer (fotokeratectomia refractivă, Lasik, Lasek)
- indicații estetice, cosmetice
  - pentru schimbarea culorii irisului
  - eliminarea ochelarilor
  - la cei care au suferit un traumatism ocular şi prezintã un glob inestetic
  - aniridie
  - policorie
  - colobom irian;
- indicații profesionale – la cei cu meserii în care acuitatea vizualã trebuie sã fie foarte bunã.

Contraindicațiile portului lentilelor de contact

- lipsa motivației;
- activitate cotidianã intr-o atmosferã poluatã;
- teren nevrotic;
- probleme de manualitate (boalã Parkinson, sechele accident vascular cerebral);
- imposibilitatea asigurării unei igiene riguroase sau întrețineri corecte;
- inflamații acute sau cronice ale anexelor (conjunctiva, pleoape, aparat lacrimal) sau ale corneei;
- alergie față de unii agenți

Caracteristicile materialelor din care sunt confecționate lentilele de contact

Se definesc urmãtoarele caracteristici ale materialelor din care se fabricã lentilele de contact:

- coeficientul de difuziune al oxigenului printr-un material (D);
- coeficientul de solubilitate al oxigenului în material (K)
- coeficientul de permeabilitate al materialului (P) $P = D \times K$
  - Acest coeficient variazã invers proporțional cu grosimea lentilei (cu cât lentila este mai subțire, permeabilitatea ei este mai bunã)

- Purtãtorii de lentile de contact au nevoie de cel mai ridicat DK posibil, deoarece corneea este conceputã pentru normoxie în timpul zilei şi niveluri mai scãzute de oxigen asigurat prin pleoape în timpul nopţii.
- DK permite prescriptorului sã ia în calcul şi sã estimeze aportul de oxigen pentru lentile de grosimi, dioptrii, şi forme diferite

• coeficientul de transmisibilitate al oxigenului (DK/t) reprezintã o mãsurã a potenţialului maxim al lentilei, de a transmite oxigen ochiului, pe o suprafaţã data, când faţa frontalã a lentilei este in contact cu aerul şi faţa posterioarã este anoxicã. Este un parametru mult mai important pentru clinician. Comparând transmisibilitatea lentilei la minus 3 D, cele cu conţinut mediu de apã oferã cea mai bunã transmisibilitatea la oxigen, datoritã grosimii reduse. Existã unii factori ce pot afecta transmisibilitate la oxigen:
  - factori ce influenţeazã permeabilitatea lentilei prin modificarea conţinutului în apã al lentilei (temperaturã, ph, deshidratare);
  - factori ce influenţeazã grosimea lentilei depind de puterea dioptricã; la valori negative mici cea mai bunã transmisibilitate o oferã lentila cu conţinut mediu de apã, în timp ce la valori negative mari cel mai bine se comportã lentila cu conţinut de apã ridicat.
• Toate tipurile de lentile de contact şi modalitãţile de purtare influenţeazã întreţinerea şi transformarea epiteliului corneean într-o oarecare mãsurã, iar impactul portului lentilelor de contact asupra acestor procese este mediat în parte de hipoxia indusã de lentile.
• Lentilele de contact silicon hidrogel au un DK mare şi ca atare vor induce o hipoxie mai mica decât celelalte tipuri de lentilã.
• fluxul de oxigen ce traverseazã lentila de contact este dependent de diferenţa de presiune a oxigenului pe cele douã feţe ale lentilei de contact: atmosfericã şi corneeanã: Δp = p.atm. – p.cornee.
• Fluxul de oxigen = DK/t +Δp; unde DK/t = transmisibilitatea la oxigen, conform legii lui Fick

Aberaţiile lentilelor de contact

• aberaţia de sfericitate - puterea refractivã a lentilei de contact variazã în funcţie de locul unde raza luminoasã atinge lentila de contact;
• aberaţia cromaticã – puterea refractivã a lentilei variazã cu lungimea de undã;
• astigmatismul oblic – este un fenomen nedorit când se priveşte printr-o lentilã dintr-un unghi oblic
• curbura câmpului – magnificaţia imaginii se schimbã dupã cum ne apropiem de periferie. Rezultatul este o imagine dreaptã cu periferie curbã

Tipuri de lentile de contact

Existã douã tipuri de lentile de contact.

Rigide

- Au o formã stabilă şi nemodificabilã.
- Scopul este de a obține filtarea optimă dintre suprafața posterioară a lentilei şi suprafatã anterioarã a corneei. Astfel, se permite lentilei de contact să floteze în filmul lacrimal precorneean. Odată cu clipitul, lentila de contact este deplasatã superior şi apoi se întoarce la poziția centralã, permițând circulația filmului lacrimal
- Sunt indicate în corecția astigmatismelor regulate peste 2,5 D, neregulate şi în afakie
- Materialele din care pot fi fabricate sunt:
  - polimetacrilat de metil (PMMA), practic impermeabile la oxigen; se folosesc lentile de contact cu diametre mici şi raze de curburã strânse, permițând o circulație bunã a filmului lacrimal precorneean. Nu mai sunt azi utilizate.
  - lentile de contact rigide permeabile la gaze (RGP), cu permeabilitate bunã la oxigen, permițând un aport de oxigen satisfăcător pentru cornee; ele sunt fabricate din copolimeri de PMMA şi silicon, PMMA, silicon şi celuloacetobutirat, polivinil-pirolidon sau polimeri nonsiliconici

Suple

- Aceste lentile sunt deformabile, fragile, hidrofile (absorb apa), cresc permeabilitatea pentru oxigen şi influențează mai puțin metabolismul corneean
- Sunt indicate în corecția miopiei, hipermetropiei şi astigmatismelor regulate pânã în 2,5 D. Ele pot fi sferice sau torice.
- Materialele din care sunt fabricate pot fi:
  - -hidrogel – permeabilitatea la oxigen depinde de concentrația în apã, care variazã între 36-85%. Cu cât conținutul în apã este mai mare, cu atât permeabilitatea la oxigen este mai bunã. Sunt cu suport pe limb şi au un diametru între 12,4-16 mm. La clipit, lentila de contact se deplaseazã puțin, ceea ce reduce considerabil circulația fimului lacrimal precorneean. Pot fi purtate pânã la 12 ore pe zi, fiind necesarã scoaterea lor pe timpul nopții pentru a permite regenerarea corneei. Astãzi, se utilizeazã din ce în ce mai rar.
  - -silicon hidrogel – prin ataşarea benzilor de silicon creşte permeabilitatea la oxigen, eliminând hipoxia şi îmbunătățeşte transmisibilitatea la oxigen, comparativ cu lentilele de contact hidrogel convenționale. Prezintã o deshidratare mai scãzutã şi depozite proteice mai scãzute. Datoritã acestor avantaje pot fi purtate continuu chiar şi timp de 30 de zile. Sunt cele mai recomandate actualmente. Sunt fabricate din balafilcon A, lotrafilcon A sau B, galifilcon A. Inlocuirea frecventã a lor la 30 de zile diminuã numărul complicațiilor.

Prescrierea lentilei de contact

- Prescrierea unei lentile de contact necesitã parcurgerea a o serie de etape necesare în vederea obţinerii unei adaptabilitãţi şi toleranţe cât mai bune.
- Anamneza va preciza: motivaţia prescrierii lentilei de contact, prezenţa sau nu a afecţiunilor oculare sau generale, administrarea de medicamente pe cale sistemicã (amiodarona, antidepresivele) ce pot influenţa portul lentilelor de contact sau topic (uzul cronic al corticosteroizilor contra indicã portul lentilelor de contact).
- Examenul oftalmologic constã în:
  - autokeratorefractometria obiectivã care va preciza tipul viciului de refracţie şi razele de curburã corneene;
  - determinarea acuitãţii vizuale fãrã corecţie şi cu corecţie optima, monocular şi binocular, conform refracţiei obiective;
  - mãsurarea diametrului orizontal corneean;
  - biomicrosopia polului anterior (pentru a evidenţia orice porces inflamator al anexelor sau corneei);
  - timpul de ruptură al filmului lacrimal (BUT);
  - testul Schiermer – în special în suspiciunile de sindrom Sicca;
  - selecţia lentilei de contact de probã în funcţie de raza de curburã, diametru şi echivalentul sferic (suma algebricã a dioptriilor sferice cu jumãtate din dioptria cilindricã);
  - punerea lentilei de contact de probã pe ochi, urmãrind centrarea şi mobilitatea (se acceptã o mobilitate de 0,5 – 1 mm); în cazul lentilelor de contact suple torice se urmãreşte poziţia acesteia. Dacã lentila de contact s-a rotit în sens orar cu 15˚, aceastã valoare se adaugã la valoarea axului lentilei. Dacã lentila s-a rotit în sens antiorar cu 15˚, aceastã valoare se scade din valoarea axului lentilei (regula LARS).
  - testul push-up: în cazul unei centrãri corecte, existã o mişcare linã de revenire a lentilei.
  - prescrierea lentilei de contact definitive:
    - raza de curburã – se acceptã mobilitatea de 0,5 – 1 mm;
    - diametrul corneean – lentila trebuie sã acopere limbul;
    - puterea dioptricã – pânã la ±4 D, puterea dioptricã a lentilei de contact este aceeaşi cu a corecţiei optice aeriene; peste ±4 D se face conversia conform tabelului de conversie. Pe reţetã trebuie sã aparã puterea dioptricã a lentilei de contact, raza de curburã, diametrul şi axul în cazul lentilelor torice;
  - controlul pacientului se va efectua la o sãptãmânã, o lunã şi trei luni de la prescriere;
  - se va explica pacientului modul de punere şi scoatere a lentilei de contact, precum şi regulile de întreţinere şi igienã.

Complicațiile lentilelor de contact

Conjunctivale

- Conjunctivita banală de etiologie bacteriană sau virală, are o evoluție favorabilă sub tratament local cu antibiotice;
- Conjunctivita gigantopapilară – reacție alergică a conjunctivei palpebrale superioare la depozitele de pe lentila de contact sau la material. Examenul biomicroscopil relevă papile cu diametru mare pe conjunctiva palpebrală superioară şi eflorescențe perilimbice. Se recomandă discontinuitatea portului lentilei de contact, schimbarea acesteia şi instilații locale cu corticosteroizi

Corneene

- Eroziune corneeană – consecința unei injurii mecanice (corp străin între lentila de contact şi cornee) sau prin deteriorarea lentilei de contact. Este mai frecventă la lentilele de contact dure sau suple cu port continuu. Clinic, se caracterizează prin durere, lăcrimare, fotofobie, blefarospasm, iar examenul biomicroscopic şi testul la fluoresceină evidențiază eroziunea. Tratamentul local constă în antibiotice şi epitelizante, recomandându-se discontinuitatea portului lentilei de contact.
- Keratita infiltrativă asimptomatică – apare la lentilele de contact din hidrogel purtate şi în timpul nopții. Clinic, evoluează asimtomatic, iar obiectiv este prezentă congestia conjunctivală şi un infiltrat corneean moderat, fin şi subepitelial. Se recomandă discontinuitatea portului lentilei de contact şi tratament local cu antibiotice
- Keratita microbiană – este determinată de hipoxia corneeană asociată cu un traumatism local ce determină discontinuitatea epiteliului corneean. Frecvența este crescută la lentilele de contact hidrogel cu port extins.
  - Agenții patogeni incriminați sunt: bacterii gramnegative (pseudomonas aeruginosa, serrratia, proteus, E.coli, enterobacter), bacterii grampozitive (stafilococ aureus, epidermitis, streptococ, propionil bacterium, acanthamoeba) şi fungi (candida, aspergillus).
  - Clinic, evoluează cu durere moderată spre severă, scăderea acuității vizuale, fotofobie şi lăcrimare. Obiectiv, este present edemul palpebral, congestia şi chemozisul conjuctival, corneea prezintă un infiltrat central, larg, neregulat cu infiltrare difuză în jurul defectului epitelial total, edem endotelial, cute Descemetiene, Tyndall++, miozã.
  - Tratamentul constă în stoparea lentilei de contact, instilații cu ofloxacină 4-5x/zi, cicloplegice. Lentilele de contact silicon hidrogel, prin eliminarea hipoxiei scad frecvența acestei complicații
- Contact lens induced eye (CLARE) – apare la portul extins al lentilei de contact (inclusiv noaptea), fiind legat de colonizarea cu bacterii a lentilei de contact pe timpul nopții.

- Clinic, se caracterizează prin senzația de corp strain, fotofobie, lăcrimare, congestie conjunctivală, infiltrat corneean periferic difuz şi epiteliu intact.
- Se recomandă stoparea portului lentilei de contact şi instilații locale cu antibiotice şi antiinflamatorii nesteroidiene

- Contact lens peripheral ulcer (CLPU) – apare atât la portul extins, cât şi la portul zilnic de lentile de contact hidrogel.
  - Clinic, evoluează cu senzația de corp strain, lăcrimare, fotofobie iar obiectiv se remarcă congestie conjunctivală, edem şi infiltrat corneean periferic subepitelial, mic, circular şi gălbui, înconjurat de o zonă infiltrativă.
  - Se recomandă discontinuitatea portului lentilei de contact şi instilații cu antibiotice.
- Edemul corneean difuz – determinat de purtarea unei lentile de contact "prea strânse".
  - Clinic, se manifestă prin dureri oculare şi perioculare, epiforă, senzație de curcubeu în jurul surselor de lumină şi scăderea acuității vizuale.
  - Obiectiv, este prezent chemozis, congestie conjunctivală, lentila de contact imobilă, edem generalizat al corneei, cute Descemetiene şi creşerea grosimii corneei.
  - Tratamentul constă în scoaterea lentilei de contact şi refitarea corespunzătoare a unei alte lentile
- Neovascularizația corneeană – este prezentă în special la limbul superior, consecința hipoxiei cronice. Tratamentul constă în schimbarea lentilei de contact cu una cu DK/t mai crescut.
- Sindromul de ochi uscat – apare mai ales la lentilele de contact suple.
  - Clinic, se caracterizează prin senzația de ochi uscat la sfârşitul zilei de port a lentilei de contact.
  - Biomicroscopic, se evidențiază uscarea conunctivei la nivelul deschiderii fantei palpebrale, iar filmul lacrimal este în cantitate scăzută

CORECȚIA CHIRURGICALĂ A VICIILOR DE REFRACȚIE

- Rațiunile care justifică hotărârea pacientului de a se opera sunt:
  - cosmetice – crează independența față de ochelar sau lentile de contact
  - intoleranța la lentile de contact – apare în timp sindromul de ochi uscat sau alte complicații induse de lentila de contact care contraindică portul acestora;
  - sportive – asigură posibilitatea efecturării oricărui sport fără restricție;

- profesionale – există meserii ce necesită o acuitate vizuală perfectă atât la distanță cât și la aproape
- după operații pe glob – prin care pot apare erori refractive (keratotomia refractivă, keratoplastia perforantă, chirurgia cataractei);

Examinarea pacientului candidat pentru chirurgia refractivă

- anamneza – cât mai completă, evidențiind motivațiile dar și așteptările pacientului. Cei care poartă lentile de contact li se va stopa portul cu două săptămâni înainte de operație pentru cele suple și cu o lună înainte la cele dure
- antecedentele personale patologice – vor arăta existența unor boli de colagen, stări hormonale (sarcină, lăuzie), diabet zaharat, tratament general cu corticosteroizi ce pot cauza o instabilitate refractivă
- examenul ocular va cuprinde:
  - determinarea acuității vizuale fără corecție și cu corecție optimă;
  - examenul refracției oculare (cu și fără cicloplegie) va stabili viciul de refracție și axul astigmatismului;
  - keratometria manuală și automată;
  - pahimetria – măsoară grosimea corneeană, parametru necesar în evaluarea pacientului;
  - biomicroscopia polului anterior – oferă informații asupra anexelor și polului anterior care pot reprezenta contraindicații pentru chirurgia refractivă (tulburările de statică palpebrală, inflamații, distrofii corneene);
  - examenul fundului de ochi;
  - măsurarea diametrului pupilar;
  - măsurarea presiunii intraoculare;
  - topografia corneeană – care evidențiază K-urile și poate preciza prezența unei ectazii corneene care să contraindice operația cu laser Excimer

Procedee chirurgicale ale viciilor de refracție

<u>Tehnici de chirurgie refractivă corneeană</u>

Incizii de relaxare

- Principiu:
  - slăbirea corneei periferice are ca efect reducerea curburii centrale, respectiv a refracției (miopii)
  - incizia meridianului mai refringent are ca efect reducerea curburii lui (astigm. miopic)
- Procedeele sunt reprezentate de:
  - keratotomia radiară (în miopia -1 - 4D)
  - microkeratotomia radiară Lindström
  - keratotomia hexagonală periferică (în hipermetropia + 2 - +3D)

- keratotomia antiastigmatică
  - ➢ incizii tangențiale Ruitz (în astigmatism 1 - 3D)
  - ➢ incizii arcuate (în astigmatism 1 - 4,5D)
  - ➢ incizii arcuate limbice de relaxare (LRI – 1- 4D)

- Indicațiile sunt reprezentate de:
  - miopie (mică, medie)
  - astigmatism miopic
  - astigmatism mixt
- Contraindicațiile constau în existența de:
  - afecțiuni corneene
  - diabet
  - colagenoze
- Materialele necesare sunt:
  - trusă de keratotomie radiară, LRI (marcatoare, bisturiu micrometric de diamant)
  - pahimetru
  - topograf cornean
  - autokeratorefractometru.
- Tehnica chirurgicală constă în:
  - marcarea centrului corneei
  - marcarea inciziilor radiare, tangențiale sau arcuate
  - marcarea axului astigmat
  - etalonarea bisturiului (90% pahimetria centrală)
  - trasarea şi spălarea inciziilor
  - dezinfecție.
- Avantajele procedurilor incizionale:
  - sunt ieftine
  - relativ predictibile în viciile de refracție mici
- Dezavantaje:
  - sunt invazive
  - sunt ireversibile.

Implante intracorneene

- Principiu constă în:
  - aplatizarea corneei centrale şi a meridianului mai astigmat (miopie şi astigmatism miopic)
  - suplimentarea refracției corneene printr-o lentilă intracorneană în ochiul dominat (presbiopie).
- Procedeele chirurgicale constau în:
  - Intracorneal ring (ICR)
  - Inele Ferarra, Kera (miopie 2-6D, astigmatism miopic 2-8D, keratocon)
  - Inele Intacts în miopie 2-4D, keratocon
  - Intracorneal lens (ICL – INVUE) keratofakie pentru presbiopie

- Indicațiile procedurii sunt în:
  - miopie (mică, medie)
  - astigmatism miopic
  - astigmatism mixt
  - presbiopie, keratocon.
- Contraindicațiile sunt identice ca la prima categorie.
- Materialele necesare sunt::
  - trusă de inele, ICL (marcatoare, bisturiu micrometric de diamant)
  - microkeratom pentru inele
  - pahimetru
  - topograf cornean
  - autokeratorefractometru.
- Tehnica chirurgicalã constã în:
  - marcarea centrului corneei
  - marcarea şanțurilor pentru inele
  - marcarea axului astigmat
  - etalonarea bisturiului (90% pahimetria centrală)
  - incizie şi tunelizare
  - implantarea inelelor
  - trasarea şi spălarea inciziilor
  - dezinfecție.
- Avantajele metodei sunt:
  - relativ ieftină
  - reversibilă
  - relativ predictibilă în viciile de refracție mici.
- Dezavantajele constau în:
  - este invazivă
  - repetabilă în ICL (schimbarea lentilei)

Chirurgia refractivã corneeanã cu laserul Excimer

- Excimer este o moleculă excitată cu două componente identice. Gazele rare (Xenon, Argon) pot reacționa cu halogenii formând compuşi instabili – excimeri – ce se disociază rapid cu emisie de fotoni în ultraviolet. Cel mai utilizat laser excimer este cel cu Argon – Fluorid, ce emite în ultraviolet, la $\lambda = 193$ nm;
- La nivelul corneei, fasciculul laser produce fotoablație prin ruptura legăturilor intra şi intermoleculare, cu fotofragmentarea şi vaporizarea zonei țintă. Lungimea de undã de 193 nm evită efectele termice şi coagulante ale laserului, conservând fotoablația.
- Principiu Dioptrul ocular este format din cornee şi cristalin, având o putere refractive de 60 D, din care corneea dã 40 D iar cristalinul 20 D. Ca atare, micşorarea grosimii corneei (central sau periferic) modifică şi capacitatea refractivă a ochiului.

- Indicațiile chirurgiei refractive cu laserul Excimer :
  - miopie până la 10 – 12 D
  - hipermetropie până la 5 D
  - astigmatism până la 3 D
  - anizometropii
- Contraindicațiile chirurgiei refractive cu laserul Excimer :
  - anomalii refractive
    - miopie progresivă;
    - topografie anormală;
  - boli oculare:
    - corneene (cornee subțire, keratocon, distrofie pelucida, herpes simplex, keratita sicca avansată, vascularizație difuză, astigmatism neregulat)
    - uveită
    - cataractă
    - retinopatii
    - lagoftalmie
  - boli sistemice: - boli de colagen, sarcina, diabetul zaharat.
- Tehnicile operatorii cu laserul Excimer sunt reprezentate de:
  - Fotokeratectomia refractivă (PRK)
  - Keratomileuzis "in situ" (LASIK)
  - Keratomileuzis epitelial (chimic - LASEK)
  - Keratomileuzis epitelial (mecanic, automat - EPILASIK).

Fotokeratectomia refractivă (PRK)

- Fotokeratectomia refractivã constã în fotokeratoablația cu laserul excimer după îndepărtarea epiteliului
- Indicațiile sunt reprezentate de
  - miopia până la 6 – 7 D
  - hipermetropia până la 4 D
  - ochi operați de glaucom, dezlipire de retină, cu distrofii corneene, unde sucțiunea nu poate fi obținutã.
- Timpii operatori constau în:
  - decubit dorsal
  - betadinizarea
  - blefarostat
  - anestezic local: Novesine, Alcaina
  - marcarea corneei
  - dezepitelizarea corneană – epiteliorexis
  - inel de poziționare – eye tracker
  - ablația cu laserul
  - instilare de antibiotic cu antiinflamator nesteroidic
  - lentilã de contact terapeuticã
  - pansament

- Postoperator: - controlul se va efectua după 24 de ore. Se recomandã pacientului tratament local cu antibiotice şi steroizi şi lacrimi artificiale fãrã prezervativ. Pânã la epitelizare se va folosi o lentilã de contact terapeuticã şi cu rol antialgic.

Keratomileuzis "in situ" (LASIK)

- Procedeul constă în crearea unui volet cornean regulat, suspendat în "balama" şi ablația în patul stromal cu laserul Excimer.
- Indicațiile sunt reprezentate de:
  - miopia până la 10 – 12 D
  - hipermetropia până la 5 D
  - astigmatisme până la 3 D
- Limitele constau în:
  - miopia peste 12 D
  - hipermetropia peste 5 D
- Timpii operatori sunt reprezentați de :
  - decubit dorsal
  - betadinizarea
  - blefarostat
  - anestezic local: Novesine, Alcaina
  - marcarea corneei
  - inel de sucțiune la limb şi creşterea PIO pâna la 60 mm Hg
  - aşezarea microkeratomului şi realizarea flapului (volet)
  - după revenirea microkeratomului se reduce sucțiunea
  - ridicarea flapului şi reflectarea lui pe balama
  - ablația stromală
  - spălarea interfeței
  - repoziționarea flapului şi verificarea poziției, alinierii şi simetriei.
- Postoperator: Pacientul va fi controlat dupã 24 de ore. Timp de o lunã va urma tratament local cu antibiotice, steroizi şi lacrimi artificiale evitând ştergerea ochilor, machiajul şi înnotul timp de o sãptãmânã.

Keratomileuzis epitelial (chimic - LASEK)

- Procedeul constã în detaşarea epiteliului după folosirea unei soiuții de alcool,Alcaina, Novesine care îl înmoaie şi care permite "rularea" lui înapoi pe cornee după efectuarea ablației cu laserul excimer.
- Indicațiile se referã la:
  - miopia până la 10 – 12 D
  - hipermetropia până la 5 D
  - astigmatisme până la 3 D
- Timpii operatori constau în:
  - decubit dorsal
  - betadinizarea
  - blefarostat

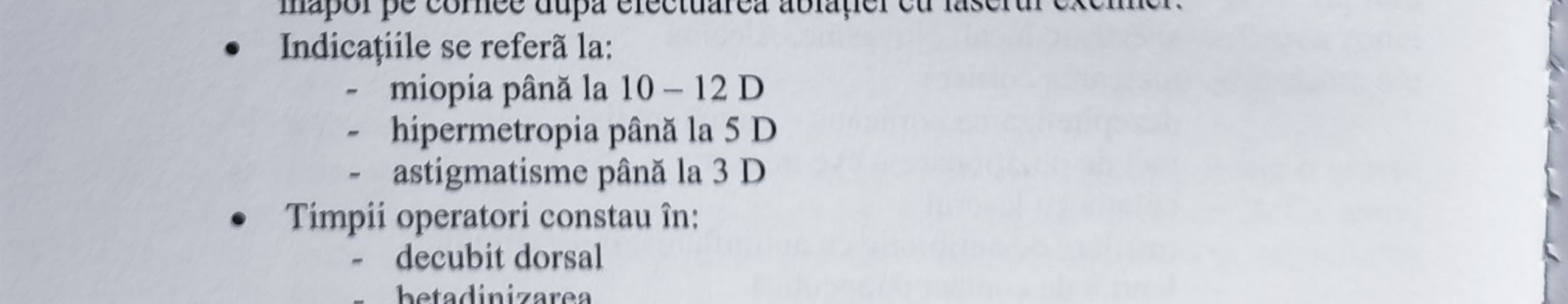

- anestezic local: Alcaina, Novesine
- marcarea corneei periferice
- preincizia epiteliului cu un trepan de 8 – 9 mm şi rotat de 2 – 3 ori
- soluţie de alcool 10 – 20 % sau anestezic topic pe o zonă optică de 9 mm urmată după 25 – 30 s de uscarea zonei
- completarea inciziei şi ridicarea marginii ei
- detaşarea flapului epitelial
- ablaţia cu laserul
- irigarea stromei corneene
- repoziţionarea flapului
- punerea unei lentile de contact terapeutice.

- Postoperator: Pacientul va fi controlat după 24 de ore. Timp de o lună va urma tratament local cu antibiotice, steroizi şi lacrimi artificiale evitând ştergerea ochilor, machiajul şi înnotul timp de o săptămână.

Keratomileuzis epitelial (mecanic automat - EPILASIK)

- Procedeul constă în detaşarea epiteliului cu ajutorul unui microkeratom după fixarea globului prin sucţiune (vid).
- Indicaţiile se referă la:
  - miopia până la 10 – 12 D
  - hipermetropia până la 5 D
  - astigmatisme până la 3 D
- Timpi operatori constau în:
  - decubit dorsal
  - betadinizarea
  - blefarostat
  - anestezic local: Novesine
  - marcarea corneei periferice
- Avantajele:
  - este simplă
  - nu necesită manualitate specială
  - predictibilitate bună
  - corectabilă, funcţie de grosimea C şi Km
- Dezavantaje:
  - scumpă (aparatură sofisticată, service, consumabile – lasik)
  - invazivă şi ireversibilă

Implante fakice

- Reprezintă un procedeu de chirurgie refractivă adresat unor situaţii în care procedeele de chirurgie refractive cu laserul Excimer sunt contraindicate.
- Indicaţiile sunt reprezentate de miopia forte peste -10 D, hipermetropiile peste +5 D, însoţite sau nu de astigmatisme mari

- Tipurile de implante fakice folosite la ora actualã sunt cele de tip Artizan fabricate în Olanda şi cele de camera posterioarã foldabile (lentilã de contact foldabilã)
- Calcularea puterii dioptrice a cristalinului fakic ţine cont de acuitatea vizualã fãrã şi cu corecţie optima, refracţia, adâncimea camerei anterioare, keratometria, topografia corneeanã şi numãrarea de celule endoteliale.
- Timpii operatori în cazul implantului de tip Artizan constau în:
  - decubit dorsal
  - blefarostat
  - 2 incizii corneene laterale pentru instrumente
  - incizie limbicã de 5-6 mm
  - substanţã vâscoelasticã în camera anterioarã
  - introducerea şi poziţionarea implantului Artizan
  - iridectomia perifericã superioarã
  - sutura plãgii dupã îndepãrtarea vâscoelasticului
  - instilare de antibiotic şi corticosteroid.
- Timpii operatori în cazul implantului fakic de camera posterioarã constau în:
  - decubit dorsal
  - blefarostat
  - incizie corneeanã de 3 mm la ora 12,00
  - 2 side-porturi laterale pentru instrumente
  - substanţã vâscoelasticã în camera anterioarã
  - introducerea implantului cu ajutorul injectorului cu cartridge
  - plasarea hapticelor înapoia irisului
  - constricţia pupilei cu miocol urmatã de spãlarea vâscoelasticului
  - sigilarea plãgilor.
- Postoperator, pacientul va urma tratament local cu corticosteroizi fiind vãzut la control la 24, 48 ore şi o lunã postoperator.

Chirurgia refractivã a cristalinului

- Acest tip de metodã s-a practicat ani de zile ca o extracţie intracapsularã a cristalinului cunoscutã sub numele de operaţia Fukala. Actualmente, aceastã chirurgie refractivã a cristalinului se practicã ca o fakoemulsificare cu implantare de cristalin foldabil.
- Indicaţiile metodei se referã la miopiile forte uni sau bilaterale unde tehnica Lasick sau alte procedee de chirurgie refractivã nu dau rezultatele scontate. Trebuie pus totdeauna în balanţã riscul şi beneficiul metodei având în vedere riscul mare al dezlipirii de retina la cei cu miopie forte
- Tehnica operatorie este identicã ca în operaţia de cataractã.

Bibliografie

1. *Boyd B: Lasik and beyond Lasik, Wave front analysis and customized ablation, Ed. Highlits of Ophthalmology, Eldorado, Panama, 2001, 119-150.*
2. *Brien H.B, Stretton S, et al, Viitorul lentilelor de contact: DK conteazã,*
3. *Buratto L, Brint S, Ferrari M: Complications in Lasik. Principles and techniques, Ed.Slack Thorofare, New Jersey, 1998, 113-132.*
4. *Camelin M, Laser epithelial keratomileusis, Refractive Eye News, 2000, 1, 14-16.*
5. *Chiseliță D: Chirurgia corneei, Ed.Cermi, Iaşi, 1999, 233-286.*
6. *Friedmann Kaiser T: Review of Ophthalmology, Ed.Elsevier, Saunders, Oxford, 2005, 1-15.*
7. *Gimbel H.V, Anderson E.P: Lasik complications, prevention and management, Ed. Slack, Thorophare, New Jersey, 1999, 3-21.*
8. *Kanski J: Clinical Ophthalmology, Ed.Livingstone, London, 1992, 122-123, 125-126.*
9. *Kraff C.R, McLeod S: Laser refractive surgery in Krupin T, Kolker A; Complications in Ophthalmic Surgery 2nd edition, Ed.Mosby, St.Louis, 1999, 119-131.*
10. *Ladage P.M, Jester J.V, et al, Effects of eyelid closure and disposable and silicone hydrogel extended contact lens wear on rabbit corneal epithelial proliferation, Invest Ophthalmol, Vis Sci, 2001, 42, 2804-2812.*
11. *Ladage P.M, Jester J.V, et al, Vertical movement of epithelial basal cells toward the corneal surface during use of extended-wear contact lenses, Invest Ophthalmol, Vis Sci, 2003, 44, 1056-1063.*
12. *Ladage P.M, Yamamoto K, Ren D.H., et al, Effects of rigid and soft contact lens daily wear corneal epithelium, tear lactate dehidrogenase, and bacterial binding to exfoliated epithelial cells, Ophthalmol, 2001, 108, 1279-1288.*
13. *Millis E – Medical Contact Lens Practice, Ed.Elsevier, Oxford, 2005, 2-4.*
14. *Morgan P., Brennan N., Scãderea importanței indicatorului transmisibilitate DK/t pentru lentilele de contact silicon hidrogel, Rev.Optician, 2004, 227, 5937-5940.*
15. *Nicula C: Corecția viciilor de refracție, Ed.Media Mira, 2002, 1-10, 46-55, 61-70, 83-119, 135-139.*
16. *Zaldivar R, Davidorf M, Sjultz M.C: Laser in situ keratomileusis for low myopia and astigmatism with a scanning spot Excimer laser, J.Refract Surg, 1997, 13, 614-619.*

Capitolul 3

SCĂDEREA ACUITĂȚII VIZUALE

Marieta Dumitrache

1. Scăderea de vedere este frecvent întâlnită în patologia oftalmică şi este unul din principalele simptome pentru care pacientul se adresează serviciului de oftalmologie.
2. Scăderea vederii poate fi:
   - tranzitorie cu revenire la normal
   - bruscă (subită) – secunde uneori
   - rapidă
   - neremarcată de pacient
   - uni sau bilaterală
   - staționară sau progresivă
3. Scăderea vederii poate fi:
   - neînsoțită de alte simptome
   - precedată sau însoțită de alte simptome
     - licăriri, scântei luminoase
     - puncte negre
     - halouri luminoase în jurul surselor de lumină
     - diplopie
     - dificultate de focalizare
     - umbră în câmpul vizual
     - distorsionări ale imaginilor
4. Mulți pacienți descriu reducerea severă a vederii drept pierdere totală a AV.
   Scăderea acută a vederii la un ochi survine pe o perioadă ce poate varia de la câteva secunde la zile.
   Pacientul trebuie evaluat rapid pentru a determina dacă există leziuni tratabile.

Simptome asociate cu scăderea vederii

SIMPTOME	INTERRELAȚIE CLINICĂ
Fotofobie, glob dureros	Uveită
Halouri colorate în jurul surselor de lumină	Difracția luminii la nivelul edemului cornean prin eroziune corneeană, corp străin corneean, glaucom cu unghi închis
Puncte luminoase, flashuri	DPV sau predispoție DPV, dezvoltarea unei DR
Puncte negre Voal care progresează	HV, precede DR DR
Cefalee, mialgii, claudicație la masticație	Arterită cu celule gigante
Distorsiunea liniilor drepte	Disfuncția maculei
pată în centrul CV	disfuncție maculară, neuropatie optică
Scădere bruscă, dramatică AV	OACR, obstrucție vasculară a nervului optic
Scădere AV, CV periferic	DR, afecțiuni chiasmatice, glaucom avansat, infarct occipital
Tulburare tranzitorie AV bilateral	Hipertensiune intracraniană
Tulburare tranzitorie AV binocular (minute)	Atac ischemic tranzitor
Tulburare tranzitorie monocular (minute)	Amauroză fugace secundară emboliei vasculare sau arterită cu celule gigante
Dureri la mișcările globului ocular	Nevrită optică

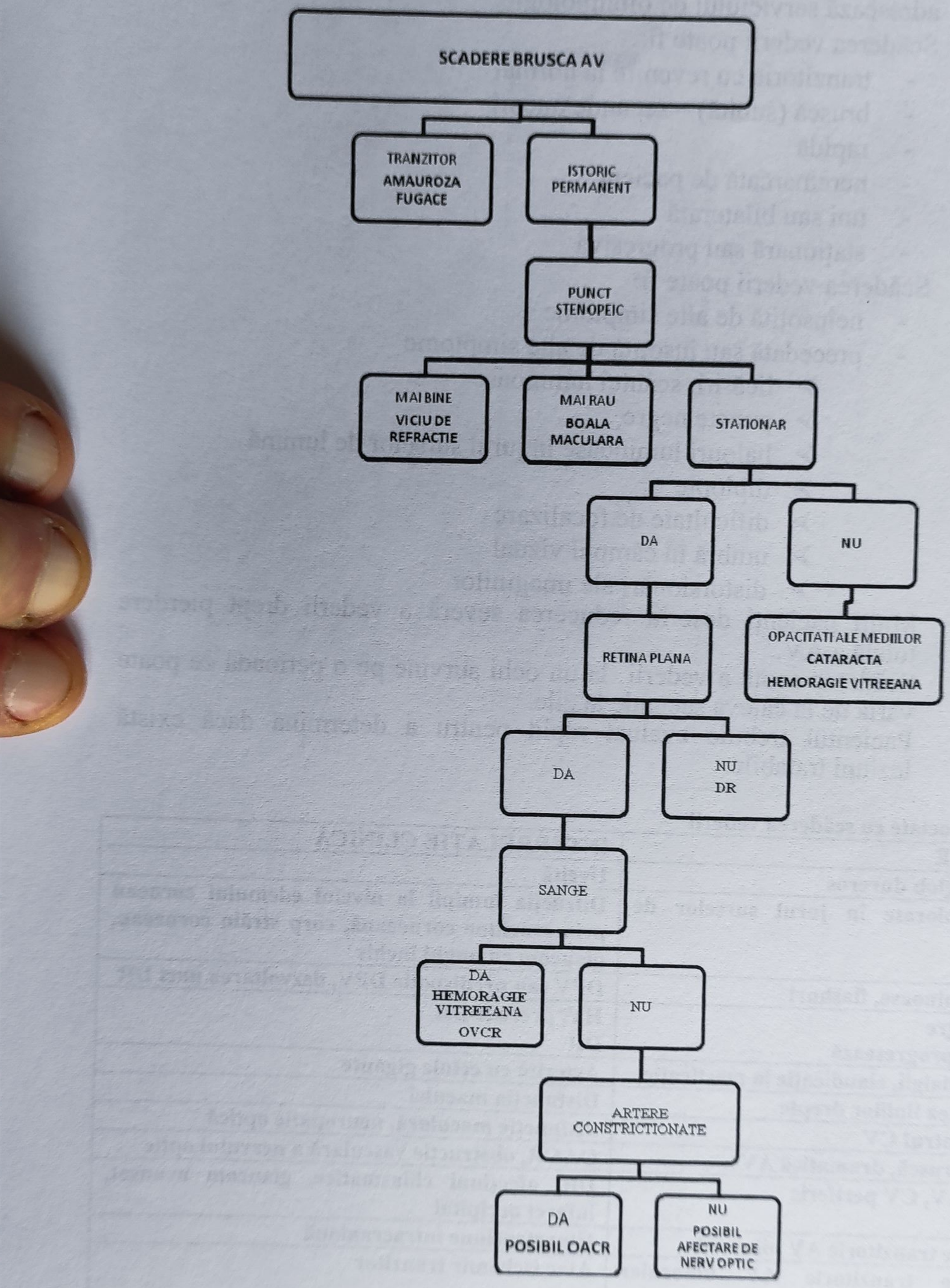
SCADERE BRUSCA AV
TRANZITOR
AMAUROZA FUGACE
ISTORIC PERMANENT
PUNCT STENOPEIC
MAI BINE
VICIU DE REFRACTIE
MAI RAU
BOALA MACULARA
STATIONAR
DA
NU
RETINA PLANA
OPACITATI ALE MEDIILOR
CATARACTA
HEMORAGIE VITREEANA
DA
NU
DR
SANGE
DA
HEMORAGIE VITREEANA
OVCR
NU
ARTERE CONSTRICTIONATE
DA
POSIBIL OACR
NU
POSIBIL AFECTARE DE NERV OPTIC

Evaluarea scăderii AV

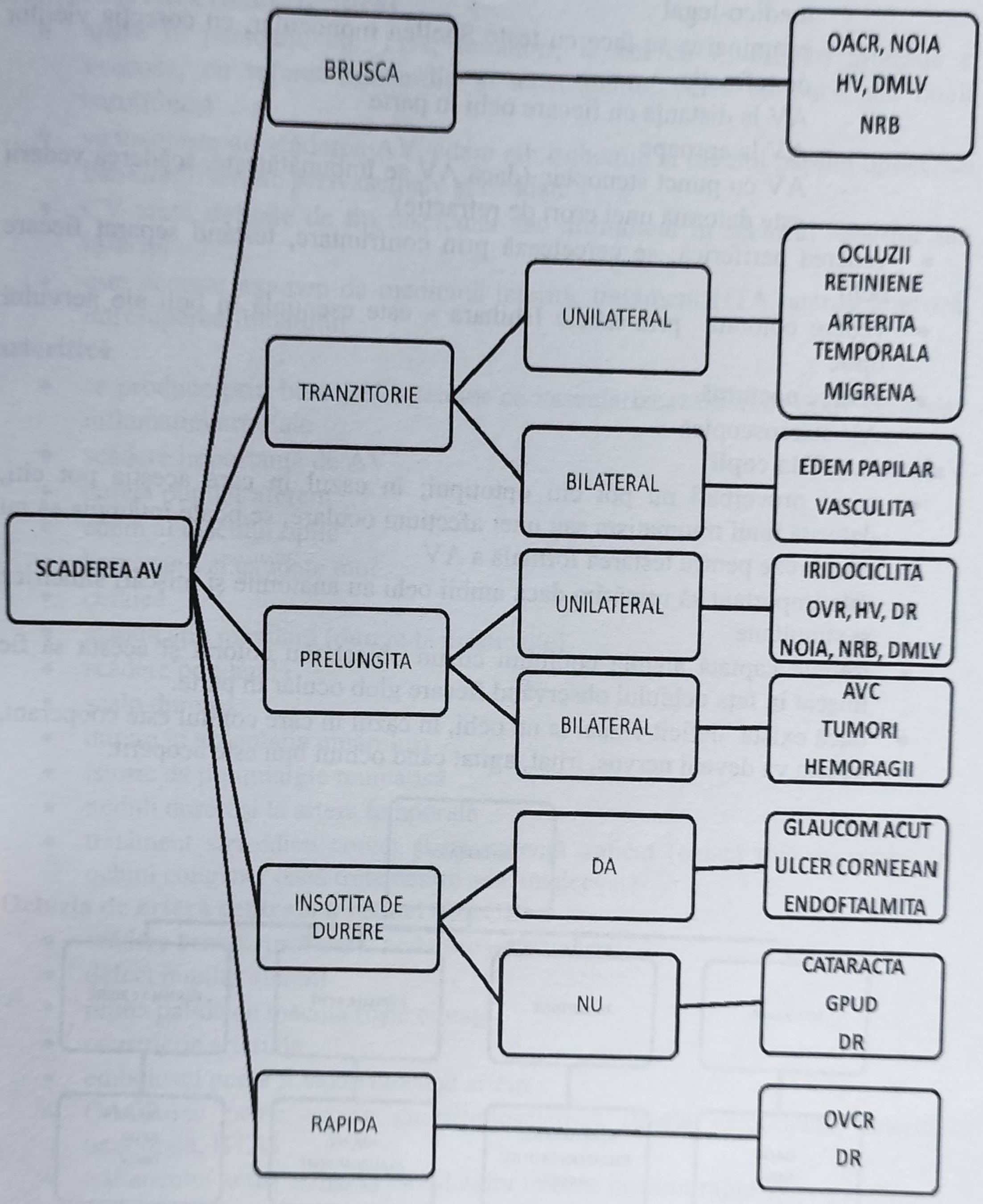

Testarea AV necesită explorarea a cinci elemente bazale ale vederii examinându-se:

- vederea centrală
  - este important pentru diagnostic, pentru aprecierea evoluției bolii şi medico-legal
  - examinarea se face cu teste Snellen monocular, cu corecția viciilor de refracție
  - AV la distanță cu fiecare ochi în parte
  - AV la aproape
  - AV cu punct stenopeic (dacă AV se îmbunătățeşte, scăderea vederii este datorată unei erori de refracție)
- vederea periferică; se cercetează prin confruntare, testând separat fiecare ochi
- vedere colorată prin tabele Ishihara – este esențială în boli ale nervului optic
- vedere nocturnă
- AV stereoscopică

Valoarea AV la copii

- copii preverbali nu pot citi optotipul; în cazul în care aceştia pot citi, datorită unui traumatism sau unei afecțiuni oculare, se poate întâmpla să nu coopereze pentru testarea formală a AV
- este important să urmărim dacă ambii ochi au anatomie şi mişcări simetrice şi simultane
- trebuie captată atenția copilului cu un obiect viu colorat şi acesta să fie mişcat în fața ochiului observând fiecare glob ocular în parte.
- dacă există deficit vizual la un ochi, în cazul în care copilul este cooperant, acesta va deveni nervos, iritat, agitat când ochiul bun este acoperit.

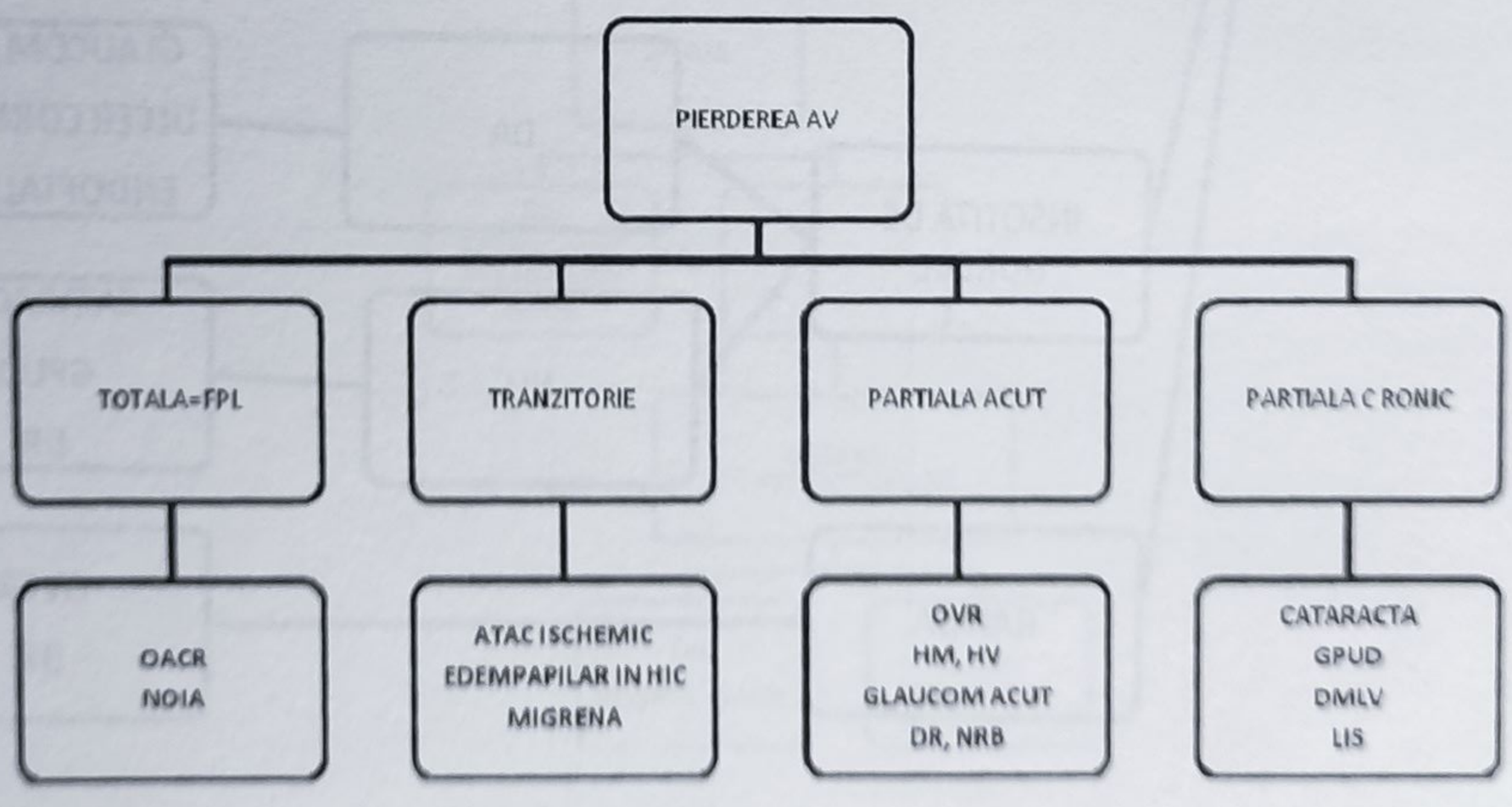

Este esențial un istoric amănunțit al modului cum un pacient a descoperit pierderea de vedere, durata acesteia, semne asociate

PIERDEREA TOTALĂ ACUTĂ A VEDERII FĂRĂ PERCEPȚIE LUMINOASĂ – FPL

Neuropatia optică ischemică anterioară (NOIA) arteriosclerotică (nonarteritică)

- apare la persoane cu HTA, fumători, la cei cu modificări arteriale şi venoase, cu infarct miocardic în antecedente, valvă cardiacă sau boală carotidiană
- se însoțește de scăderea AV, edem alb ischemic la nivelul papilei optice, cu hemoragii striate perivasculare şi exudate
- CV arată deficite de tip fascicular sau altitudinal în sectorul superior sau inferior
- este necesar examen de medicină internă, tratament HTA, aterosclereroză, întreruperea fumatului

arteritică

- se produce prin blocaj al arterelor ce vascularizează nervul optic secundar inflamației arteriale
- scădere importantă de AV
- defect pupilar aferent
- edem al discului optic
- hemoragii şi exudate moi
- cefalee
- claudicație maxilară (durere la masticație)
- scădere ponderală
- scalp dureros
- durere în articulația umărului
- istoric de polimialgie reumatică
- noduli dureroşi la artera temporală
- tratament steroidian corect şi de urgență aplicat (există risc de orbire la ochiul congener dacă tratamentul este inadecvat)

Ocluzia de arteră centrală a retinei (OACR)

- scădere bruscă, profundă, nedureroasă a vederii
- defect pupilar aferent
- retina palidă cu macula roşie cireaşă
- constricție arterială
- embolusul poate fi văzut blocând artera
- OACR se poate asocia cu arterioscleroză (boală carotidiană, arterită temporală, HTA)
- tratamentul antispastic şi vasodilatator trebuie instituit rapid.
- prognosticul este nefavorabil şi mulți pacienți vor avea acuitate vizuală foarte scăzută.

Infarctul occipital

- se produce în HTA, traumatism, hemoragii şi se însoţeşte de:
  - scăderea bruscă a vederii bilateral, parţial sau total
  - pupila şi FO sunt normale
  - pierdere totală de CV sau congruenţă similară cu AV
- este necesar controlul TA, CT, RMN
- reprezintă o urgență neurochirurgicală dacă este o hemoragie subdurală care necesită drenaj

Orbire funcțională a vederii

- Pacienții se percep ca orbi
- pacienții acuză scăderea AV, fără a exista o cauză detectabilă.
- pierderea funcțională a vederii este un diagnostic de excludere şi necesită teste detaliate de confirmare.

PIERDEREA PARȚIALĂ ACUTĂ A VEDERII

OVCR (sau de ram)

- scăderea moderată a acuității vizuale
- examenul FO arată hemoragii "în flacără", venodilatații şi ocazional edem papilar
- unii pacienți pot prezenta semne de boală sistemică de tipul HTA, diabet zaharat sau policitemia vera
- prognosticul vizual este nefavorabil, deşi unii pacienți pot avea acuitatea vizuală rezonabilă. Aproximativ 30% vor dezvolta glaucom secundar neovascular şi DR tracțională
- obstrucția venoasă pe un ram produce un tablou similar dar mai redus.

Hemoragia maculară

- poate fi prezentă la tineri legat de traumatisme sau după 65 de ani, spontan în asociere cu DMLV
- scăderea AV centrale, acută sau pseudoacută, nedureroasă
- vedere periferică normală
- frecvent precedată de vedere centrală distorsionată (tipic) – liniile drepte apar ondulate sau întrerupte în DMLV

Hemoragia vitreană

- gradul de scădere a acuității vizuale este dependent de cantitatea şi poziționarea sângelui în cavitatea vitreană.
- la pacienți diabetici cu accidente vasculare retiniene, DR sau rupturi retiniene.
- la examenul obiectiv se constată: reacție pupilară normală, dar examenul fundului de ochi este imposibil de efectuat datorită hemoragiei.
- prognosticul depinde de boala de fond, iar hemoragia vitreană se poate rezolva spontan dacă examenul ecografic nu arată o patologie retiniană care poate necesita vitrectomie imediată.

Dezlipirea de retină

- se însoțește de:
  - scăderea AV nedureroasă parțial sau total (gradul de scădere de vedere este legat de implicarea zonei maculare)
  - amputare parțială de CV în sectorul încrucișat retinei dezlipite sau absența CV
  - deteriorarea AV, CV progresează în câteva zile
  - scăderea vederii este precedată de "fulgere", "rețele de păianjen", "voal de muște volante", „perdea care coboară peste ochi"
  - posibil deformarea vederii mai mult decât pierderea ei
- DR se asociază cu:
  - miopie
  - decolare posterioară de vitros
  - contuzie oculară
  - chirurgie oculară în antecedente (cataractă, DR)
- pacienții cu DR necesită tratament chirurgical urgent și corect efectuat pentru conservarea vederii centrale
- este necesar controlul atent al ochiului congener
- prognosticul de boală este dependent de:
  - cauza DR
  - extensia DR
  - vechimea DR
  - reatașarea anatomică pe cale chirurgicală

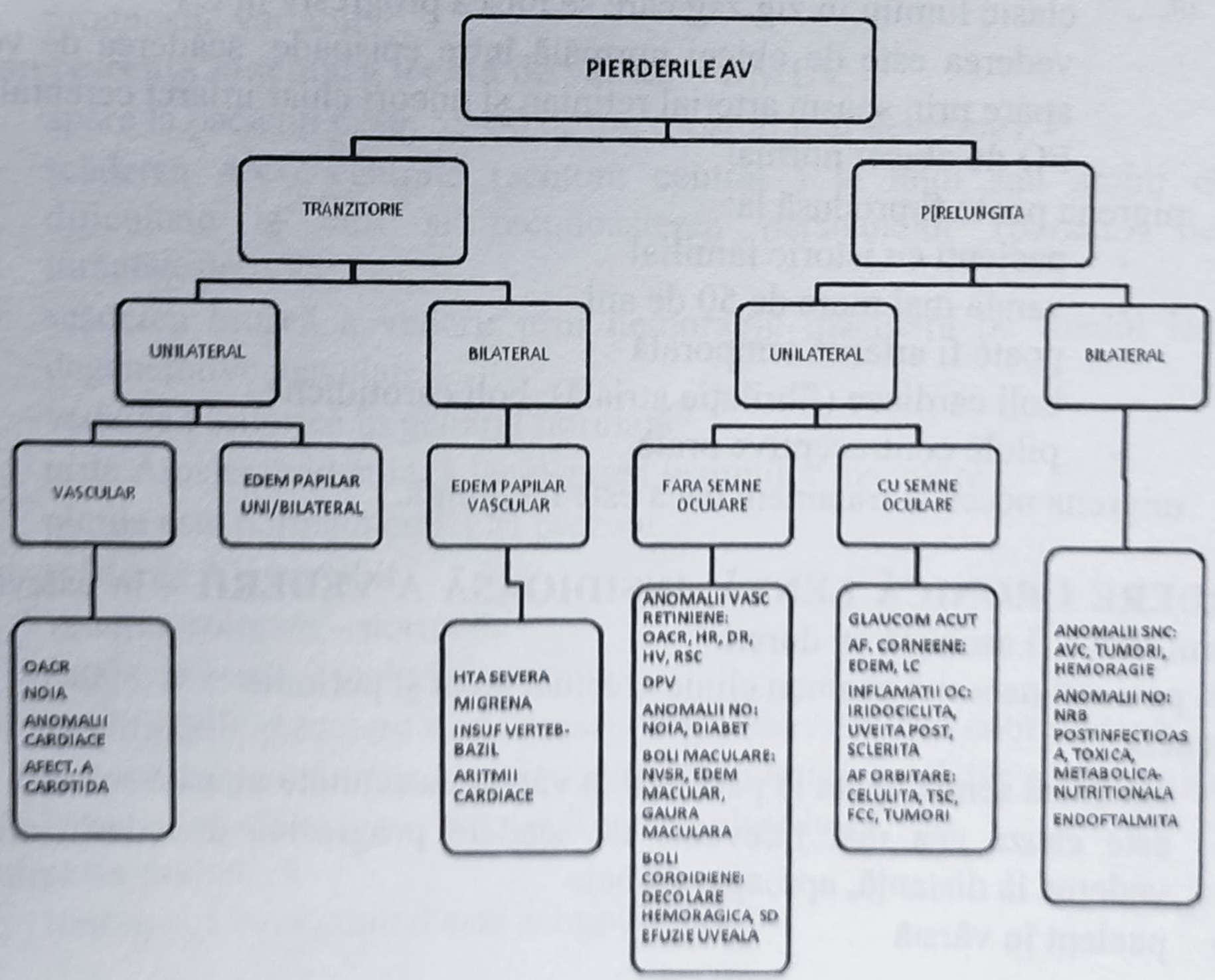

Nevrită optică retrobulbară

- vârsta 20-40 de ani
- vederea este redusă variabil (de la moderat la foarte mult)
- reducerea simțului cromatic (în particular roşu)
- scotom central la lumina albă şi colorată
- discomfort la mişcarea ochilor
- reducerea intensității luminoase (lumina este mai puternică în ochiul normal)
- este prezentă în scleroză multiplă (sunt semne neurologice, parestezii, slăbiciune în membre), dar şi postviral la copii
- tratamentul corticoterapic trebuie condus cu competență pentru că administrarea inițială numai a steroizilor oral poate afecta prognosticul vizual pe termen lung.

Migrenă

- în crizele migrenoase clasice există obstrucție minoră a vederii centrale prin scotom central, fotopsii.
- în migrena bazilară, poate exista orbire totală în zona temporală care durează câteva minute
- diagnosticul este susținut de apariția cefaleei şi a altor semne de migrenă la pacienții cu istoric migrenos
- vederea este recuperată complet, deşi rar unii pacienți pot rămâne cu defecte de câmp vizual.
- aura vizuală
  - clasic lumini în zig zag care se mişcă progresiv în CV
  - vederea este de obicei normală între episoade; scăderea de vedere apare prin spasm arterial retinian şi uneori chiar infarct cerebral
  - FO de obicei normal
- migrena poate fi produsă la:
  - pacienți cu istoric familial
  - vârsta mai mare de 50 de ani
  - poate fi arterită temporală
  - boli cardiace (fibrilație atrială), boli carotidiene
  - pilule contraceptive orale
- migrena necesită tratament dacă este recurentă.

PIERDERE CRONICĂ LENTĂ, INSIDIOASĂ A VEDERII – în câteva zile, luni, ani fără a fi asociată cu dureri.

Acești pacienți necesită examen clinic efectuat atent şi periodic

Cataracta

- cataracta senilă apare la pacienții în vârstă cu acuitate vizuală scăzută.
- este cauza cea mai frecventă de scădere progresivă a vederii, afectând vederea la distanță, aproape, ambele
- pacient în vârstă

- AV scade progresiv, variabil
- reflexul roşu pupilar absent poate fi un indiciu al diagnosticului de cataractă
- bolnavii pot prezenta înaintea instalării acuităţii vizuale scăzute o perioadă de îmbunătăţire a vederii de aproape
- examenul obiectiv prezintă: funcţie vizuală variabilă, care ocazional se poate îmbunătăţi cu corecţie miopică, neexistând modificări ale reflexului pupilar sau defecte ale simţului cromatic
- examenul biomicroscopic descoperă opacităţi cristaliniene
- FO este dificil de examinat datorită opacităţilor cristaliniene
- tratamentul este chirurgical, prognosticul este favorabil depinzând de funcţia nervului optic şi a retinei.

Glaucomul primar cu unghi deschis

- nedureros
- frecvent depistat la un control de rutină, istoric familial
- pierderea de CV este observată când este afectată vederea centrală
- AV scade în stadiile avansate
- scăderea AV nu este un simptom în primele faze, ea scade după distrucția semnificativă a nervului optic
- alterări progresive ale CV
- creşteri constante PIO
- discul optic poate fi palid cu excavație lărgită profund
- tratamentul local cu medicamente diferite în funcție de gradul de compensare al glaucomului, la nevoie tratament chirurgical, laser
- prognostic variabil

Degenerescența maculară legată de vârstă – DMLV

- apare la pacienți peste 55-60 de ani (posibil mai devreme)
- scăderea AVC centrale (scotom central) la unul sau ambii ochi cu dificultate la citit şi recunoaşterea persoanelor (punctul stenopeic înrăutăţeşte AV)
- scăderea bruscă a vederii prin hemoragie maculară pe fondul leziunilor degenerative maculare
- vederea periferică în general normală
- grila Amsler evidențiază localizarea leziunilor maculare
- pupila este normală cu RFM prezent
- scăderea AV variabil
- vederea colorată – normală
- cataracta este o asociere frecventă
- modificările maculare sunt: drusen, rețea neovasculară subretiniană
- tratamentul are drept scop prevenirea dezvoltării rețelelor neovasculare prin injecție intravitreană la nevoie fotocoagulare laser

Retinopatia diabetică

- retinopatia background este asimptomatică

- dacă există maculopatie vederea centrală este scăzută
- hemoragia vitreană este asociată cu retinopatie proliferativă

Postchirurgie de cataractă

- reducere graduală a AV, sau efect net de cortină prin îngroşarea capsulei posterioare – care necesită capsulotomie laser Yag
- scăderea vederii centrale prin edem macular

Ochelari vechi

- reducerea lentă a AV, frecvent la vârstă mijlocie când ochelarii de citit trebuie măriți
- la adult se va face o nouă prescriere de ochelari, la copil trebuie controlată şi rama

Retinita pigmentară

- scăderea AV periferic, cu menținerea mult timp a unei insule centrale
- scăderea AV noaptea
- defecte CV cu reducerea concentrică din periferie a CV

Leziuni înlocuitoare de spațiu (LIS) sau accident vascular cerebral (AVC) în care:

- defectul de CV depinde de sediul leziunii
- deficitul vizual
  - brusc în AVC
  - progresiv în LIS
- examen neurologic complet stabileşte diagnosticul clinic
- în LIS edem al discului optic
- nervul optic poate fi palid
- pierderea bitemporală de CV sugerează o tumoră de chiasmă optică mai ales dacă este paloare discală (pacientul se loveşte de obiecte lateral)

Keratoconus

- în care un tânăr astigmat miop prezintă o curbură corneeană conică cu evoluție către un astigmatism neregulat şi dezordini anatomice şi optice ale structurii corneene

Ambliopie toxică, nutrițională

- reducerea progresivă a vederii centrale şi a simțului cromatic
- consum crescut alcool, fumat, dietă săracă
- este necesar examen
  - AV
  - CV
  - FO – disc optic uşor palid
  - Nivel B12, acid folic în sânge

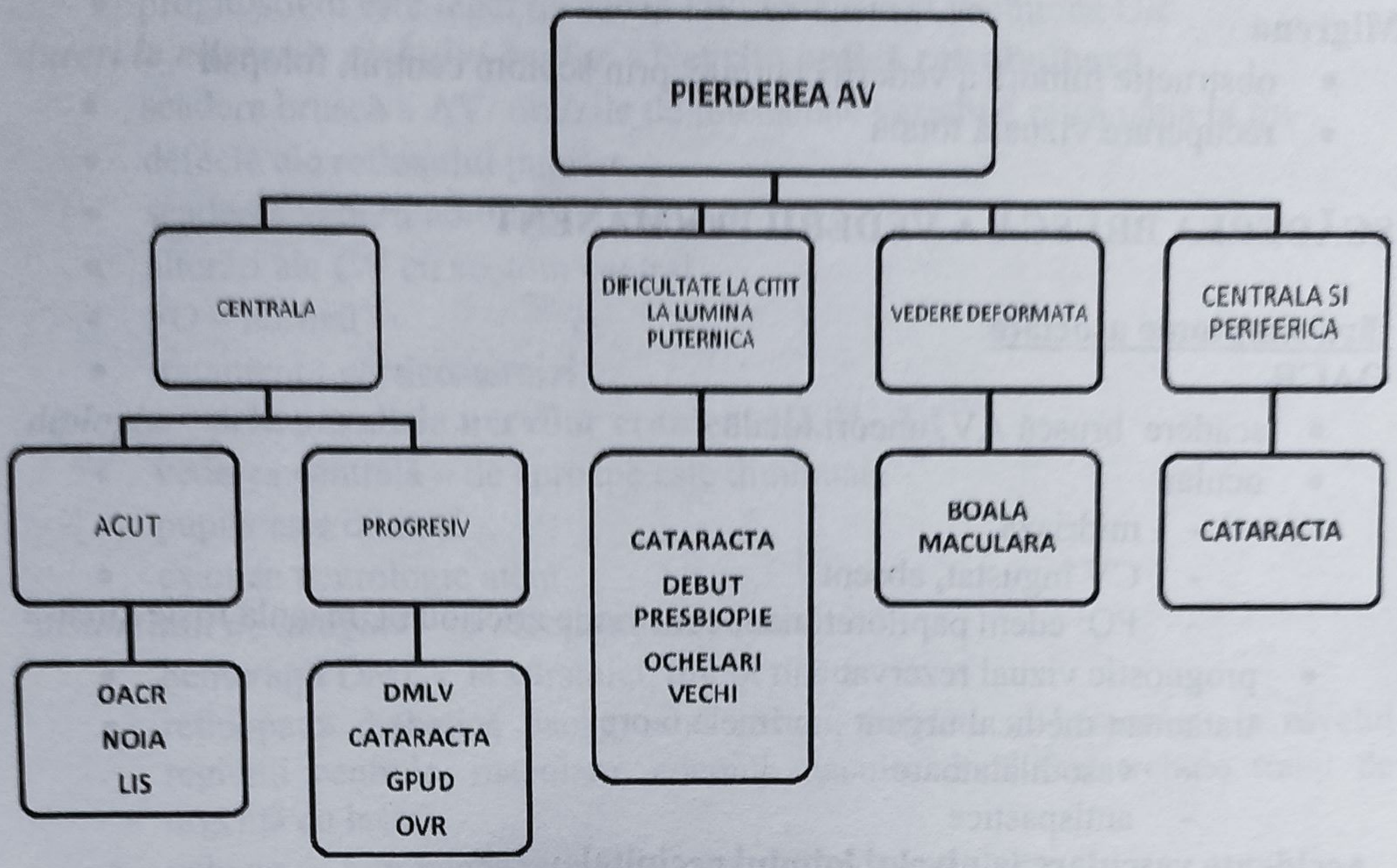

PIERDEREA TRANZITORIE A VEDERII CU REVENIRE LA NORMAL

Amauroza fugace

- secunde, minute, este legată de ischemia retiniană şi este frecventă la persoane în vârstă
- pierderea de vedere poate fi totală sau parțială înainte de recuperare şi poate progresa ca o „cortină care coboară”
- pierderea bilaterală a vederii este legată de scăderea fluxului sanguin cerebral
- pupila – normală
- durerea nu este obişnuită, dar poate apare în insuficiența carotidiană, migrenă, arterită temporală
- pierderea tranzitorie a vederii poate fi produsă prin:
  - emboli plachetari sau de colesterol „aruncați” în circulația retiniană de arterele carotide ateroscleroticе
  - fibrilație atrială
  - insuficiență de trunchi vertebrobazilar sau carotidiană severă generează scăderea bilaterală, tranzitorie simultană
  - arterita temporală
  - migrene
  - glaucom acut
  - edem papilar
  - HIC benignă – femei tinere, obeze

Migrena

- obstrucție minoră a vederii centrale, prin scotom central, fotopsii
- recuperare vizuală totală

SCĂDEREA BRUSCĂ A VEDERII PERMANENT

<u>fără simptome asociate</u>

OACR

- scădere bruscă AV, uneori totală
- ocular
  - midriază
  - CV îngustat, absent
  - FO: edem papiloretinian, constricție arteriolară, macula roşie cireaşă
- prognostic vizual rezervat
- tratament medical urgent – primele 6 ore
  - vasodilatatoare
  - antispastice

Accidente vasculare la nivelul lobului occipital

- hemianopsie homonimă uni/bilaterală
- vedere centrală bună
- semne neurologice

OVR

- scăderea moderată AV
- FO: hemoragii în flacără, venodilatație
- Pacienți cu HTA, diabet, policitemie
- Prognostic nefavorabil
- 30% fac glaucom secundar neovascular şi DR tracțională

<u>cu simptome asociate</u>

„muşte zburătoare" **- hemoragia vitreană**

- apariția bruscă a unor „muşte zburătoare" la persoane în vârstă sau care fac hemoragii vitreene
- scăderea AV legată de cantitatea şi poziționarea sângelui în vitros
- diabetici, DR cu ruptură retiniană
- reacție pupilară normală, dar FO nu poate fi efectuat
- prognostic legat de boala de fond
- AV se poate rezolva spontan, dacă nu există o patologie retiniană care necesită vitrectomie

DR

- în care gradul de scădere al AV este legat de interesarea maculară
- ex FO arată decolare retiniană localizată sau generalizată însoțită de ruptură retiniană
- necesită operație de urgență

- prognosticul este legat de cauza DR, extensia şi vechimea DR

dureri la mişcarea globului ocular **– Nevrită optică retrobulbară**

- scădere bruscă a AV/ ore/zile de intensitate variabilă mică până la fpl
- defecte ale reflexului pupilar
- scăderea vederii colorate
- alterări ale CV cu scotom central
- FO – normal
- tratament - corticosteroizi

diplopia **– prin paralizia nervilor cranieni III, IV, VI**

- vederea centrală – de aproape este diminuată
- pupila este dilatată
- examen neurologic atent

distorsiuni de imagini **– în afecțiuni maculare**

- hemoragii DMLV la vârstnici, miopi tineri
- retinopatia diabetică background (edem, exudate şi hemoragii la nivelul regiunii centrale, maculare; edemul macular de diabet trebuie tratat de urgență cu laser)
- ocluzia de ram venos retinian – necesită tratament laser
- retinopatia seroasă centrală – prezentă la bărbați tineri; necesită (sau nu) fotocoagulare
- decolarea de retină cu ruptură periferică

umbră centrală **- în boli maculare, afectarea nervului optic**

scotoame scânteietoare **– ca răspuns la tracțiunea mecanică a retinei în DPV,** când vitrosul se desface de pe suprafața retinei

fulgere luminoase **în:**

- **DPV**
- **DR poate urma unei DPV ca rezultat al unei găuri create în retina tracționată**
  - tracțiunile vitreene determină la nivelul adeziunilor vitreoretiniene tensionarea retinei producând senzația de fulgere luminoase.
  - pe măsură ce retina se rupe tracțiunea vitreană se relaxează şi senzația de fulgere dispare Flashurile apar în timpul formării rupturii retiniene şi odată ce aceasta este constituită simptomele dispar.
- **Migrenă cu aură vizuală** sub formă de zig-zag cu licăriri care se mişcă în câmpul vizual mai mult ca fulgerele izolate

miodezopsii – oscilații în vitros care se mişcă în câmpul vizual al pacientului odată cu mişcarea ochiului, apar după :

- DPV
- hemoragie vitreană în diabet, DPV, traumatism
- la miopi

„pânză de paianjen" în hemoragia vitreeană

SCĂDEREA VEDERII NESESIZATĂ DE PACIENT (SAU SESIZATĂ MAI TÂRZIU) – scăderea progresivă, nedureroasă a AV

<u>fără simptome asociate în:</u>

Cataractă – cea mai obişnuită cauză de pierdere de vedere la vârstnici; pierderea de vedere în cataractă nu constituie o urgență, intervenția chirurgicală efectuîndu-se când AV scade sub limita de tolerabilitate a pacientului

Keratocon – corneea îşi pierde curbura regulată şi ia aspectul de con care duce la astigmatism neregulat şi distruge corneea ca sistem optic

Glaucomul primar cu unghi deschis – este mult timp asimptomatic, tardiv apare scăderea de vedere

DR uneori scăderea de vedere poate fi insidioasă; **dacă macula este alipită, DR este o urgență; dacă macula este decolată afecțiunea nu mai este urgență**

Adenomul hipofizar poate produce o amputare (scădere) globală a vederii în legătură directă cu compresiunea la nivelul chiasmei

- CV arată hemianopsie heteronimă bitemporală
- FO – prezintă paloarea papilei optice
- Rxgrafie şea turcească, CT scan arată mărirea fosei pituitare

OVCR în care:

- Vederea centrală este net scăzută, dar nu întotdeauna
- CV poate fi normal
- PIO poate fi crescută, dacă OVCR este secundară unui glaucom
- FO explozie de hemoragii „în flacără"

<u>cu simptome asociate:</u>

scotom scânteietor, fulgere luminoase, muşte zburătoare în:

- DR – fulgerele luminoase sunt expresia tracțiunilor vitreoretiniene, acestea încetând atunci când s-a produs gaura retiniană.
- Hemoragie vitreană, HV+DR - Hemoragia vitreană +sau- DR poate apărea şi în DZ, HTA, discrazii sanguine, la persoane în tratament cu anticoagulante
- Examenul ecografic dă informații utile despre DR
  - în HV dacă retina este alipită şi nu există nici o cauză aparentă care să determine sângerarea trebuie aşteptat clarificarea sângerării
  - dacă vitrosul nu se clarifică, se recurge la vitrectomie

umbră în periferia CV

- DR
- Adenom hipofizar

umbră centrală

- DMLV

halouri şi diplopie monoculară

- cataractă
- opacități corneene

în care vederea centrală poate fi serios afectată, iar opacitățile cristaliniene, mai rar cele corneene pot fi văzute pe fondul reflexului roşu.

SCĂDEREA AV VARIABIL ÎN FUNCȚIE DE GRAVITATEA AFECȚIUNII CAUZALE (+,- alte asocieri)

Corpi străini corneeni

- senzație bruscă de corp străin
- durere
- fotofobie
- AV poate fi afectată variabil
- Tratament: eversia pleoapei şi îndepărtarea corpului străin urmată de aplicații topice de antibiotice; dacă rămâne un defect epitelial corneean se aplică pansament ocular

Conjunctivita – produce „ochiul roşu", dar NU afectează vederea decât în complicații

Ulcerul corneean – este un infiltrat corneean stromal asociat cu defect epitelial supraiacent

- este frecvent infecțios
- poate fi bacterian – rotund cu margini infiltrate sau viral cu aspect dendritic arborescent
- poate afecta AV în funcție de gravitatea ulcerului şi localizare
- tratamentul local cu antiseptice, antibiotice, cicloplegice, la nevoie şi general antiinflamator, antibiotic şi pansament ocular

Endoftalmita – este o infecție intraoculară severă care poate apărea spontan, dar şi după chirurgie intraoculară – cataractă, glaucom şi după traumatisme oculare

- simptome
  - durere intensă cu edem palpebral şi chemozis conjunctival
  - frecvent hipopion
  - reflexul roşu pupilar absent
  - scădere importantă a AV
- tratament:
  - antibiotic local şi general (imediat se fac culturi)
  - la nevoie vitrectomie
- pierderea de vedere poate fi gravă pentru pacient, dar şi pentru medic.

SCĂDEREA PRELUNGITĂ A AV UNILATERAL

<u>fără semne oculare externe</u>

- după traumatism cranian
  - NOIP
  - sindrom Purtscher
  - embolie grăsoasă traumatică

- după SIDA
  - retinopatie
  - neuropatie
- anomalii vasculare retiniene
  - OACR
  - TVCR
  - hemoragii retiniene
  - DR cu ruptură retiniană
  - HV
- DPV
- anomalii ale nervului optic
  - nevrita optică
  - NOIA
  - edem papilar acut la diabetici
  - neuropatie optică migrenoasă
  - neuropatie optică compresivă
- anomalii maculare
  - neovascularizație subretininană
  - edem macular
  - gaură macular
- anomalii coroidiene
  - decolare hemoragică a coroidei
  - sindrom de efuzie coroidiană
- cecitate funcțională

<u>cu semne oculare externe</u>

- glaucom prin închiderea unghiului
- afecțiuni corneene
  - edem corneean
  - port prelungit LC
- inflamații oculare
  - iridociclita acută
  - uveita
  - sclerita
- afecțiuni orbitare
  - pseudotumori
  - celulita orbitară
  - tromboză de sinus cavernos
  - fistula carotido-cavernoasă
  - tumori orbitare

SCĂDEREA AV TRANZITORIE UNILATERALĂ

- vasculară

  - afecţiuni ale arterei carotide (embolie, ischemie)
  - anomalii coroidiene
  - arterita temporală
  - ocluzii vasculare retiniene
  - migrena oftalmică unilaterală
- edem papilar

SCĂDEREA AV TRANZITORIE BILATERALĂ

- edem papilar vascular
  - insuficienţa vertebrobazilară
  - aritmie cardiacă
  - HTA severă
  - migrenă
- epilepsie

SCĂDEREA PRELUNGITĂ BILATERALĂ A AV

- anomalii SNC
  - AVC
  - tumori pituitare
  - tulburări vizuale corticale date de ischemie, anoxie, hematom
- anomalie nerv optic
  - nevrită optică postinfecţioasă, toxică, metabolică, nutriţională
- endoftalmită endogenă
- cecitate funcţională

SCĂDEREA AV ÎNSOŢITĂ DE DURERE

- glaucom acut
- ulcer corneean
- endoftalmită
- arterita temporală (durere scalp)
- edem papilar cu HIC – cefalee
- migrenă – cefalee

ORBIREA CORTICALĂ

- produsă cel mai frecvent prin infarct occipital bilateral poate fi confundată cu orbirea funcţională pentru că pacienţii au FO normal, reflexe pupilar normale, şi deosebit este faptul că pacientul neagă orbirea prin percepţie incorectă.
- diagnosticul se confirmă neuroimagistic (CT, RMN)

PIERDEREA FUNCȚIONALĂ A VEDERII este prezentă atunci când

- nu se depistează o cauză de pierdere a AV
- semnele şi simptomele nu se potrivesc
- pacientul este nepăsător
- pacientul „orb" se poate deplasa în camera de examinare cu mici dificultăți
- în isterie pacientul crede în realitate pierderea sau scăderea vederii (deşi nu s-a putut demonstra)
- pacientul se poate „preface" – în afecțiuni psihice
- se constată la examinarea atentă:
  - AV (la nevoie ochelari, punct stenopeic)
  - reacții pupilare normale
  - CV nespecific şi nereproductibil
  - direcționarea unei lumini puternice în fiecare ochi fără a avertiza pacientul, constată că pacientul clipeşte cu ochiul „orb"
  - FO normal
  - pierderea funcțională necaracteristică la vârstnici unde este posibil un infarct occipital în HTA
  - dacă pacientul este rugat să se iscălească declară că este incapabil să o facă, în timp ce adevărații orbi execută această rugăminte
- pacienții cu pierdere funcțională a vederii sunt:
  - cei cu reacție de conversie isterică
    - au pierderea vederii imaginar, nedeliberat
    - pacientul poate apare neafectat emoțional de pierderea acută a vederii
    - *pierderea funcțională de vedere este indicată de Testul cu oglinda – Se plasează o oglindă mare în fața pacientului şi pacientul priveşte în față. Oglinda este întoarsă încet, înapoi şi înafară. Pacientul urmăreşte reflexia ochilor în oglindă. Dacă se schimbă poziția este dovedită pierderea imaginară a vederii.*
  - cei care se prefac a fi bolnavi
    - pacient perfect conştient că pierderea vederii nu există, deşi deliberat sugerează pierderea vederii
    - este afectat emoțional cu privire la pierderea vederii
    - pacient ezitant, îşi scrie numele cu greutate
- patologia funcțională este un diagnostic de excludere şi necesită teste corecte de confirmare, iar uneori patologia reală poate apare ca funcțională în boală macular la copil, infarct occipital, neuropatie optică bilaterală.

Bibliografie

1. *Amick A, Caplan LR. Transient monocular visual loss. Compr Ophthalmol Update. Mar-Apr 2007;8(2):91-8; discussion 99-100. [Medline].*
2. *Bruno A, Corbett JJ, Biller J, Adams HP Jr, Qualls C. Transient monocular visual loss patterns and associated vascular abnormalities.* Stroke. *Jan 1990;21(1):34-9. [Medline].*
3. *Dumitrache Marieta, Magdalena Anitescu, Alina Mihaela Ciocalteu – Urgente oculare netraumatice, Ed. Universitara Carol Davila, Bucuretsi, 2009*
4. *Hedges TR. The terminology of transient visual loss due to vascular insufficiency.* Stroke. *Sep-Oct 1984;15(5):907-8. [Medline].*
5. *Kanski JJ. Clinical Ophthalmology: A Systematic Approach. 5th ed. 2003.*
6. *Keith A.J., Becker JA, Patten J . Neurological differential diagnosis, Springer, 1996*
7. *Kunimoto DY, Kanitkar KD, Makar M. The Wills Eye Manual: Office and Emergency Room Diagnosis and Treatment of Eye Disease. 2008.*
8. *Lepore FE. Visual obscurations: evanescent and elementary. Semin Neurol. Jun 1986;6(2):167-75. [Medline].*
9. *Lipton RB, Bigal ME, Steiner TJ, et al. Classification of primary headaches. Neurology. Aug 10 2004;63(3):427-35. [Medline].*
10. *Lord RS. Transient monocular blindness. Aust N Z J Ophthalmol. Aug 1990;18(3):299-305. [Medline].*
11. *Miller RN, Newman JN, Biousse et all – Clinical neuro-ophthalmology, Lippincott WW, 2008*
12. *Morley MG, Heier JS. Venous obstructive diseases of the retina. In: Yanoff M, Duker Js.* Ophthalmology. *3rd. place unknown: Mosby; Dec 2008:10/6.17. [Full Text].*
13. *Pathai S, Mc Naught A – Loss of vision, Ophthalmology, 2006, 1;9*
14. *Pavan-Langston D. Manual of Ocular Diagnosis and Therapy.* 5th ed. *2007.*
15. *Saunders LH. Migraine. Clinical Neuro-Ophthalmology. In: Miller NR, Newman NJ. Walsh & Hoyt's.* 723. *Baltimore, Lippincott Williams & Wilkins; 1998:3657.*
16. *Vaughan D, Asbury T, Riordan-Eva P. General Ophthalmology. 16th ed. 2003.*
17. *Webb LA. Eye Emergencies: Diagnosis and Management. 2004.*
18. *Wray SH. Visual aspects of extracranial internal carotid artery disease. In: Bernstein EF, ed.* Amaurosis Fugax. *New York: Springer-Verlag; 1988:72-80.*

Capitolul 4

OCHIUL ROŞU

Marieta Dumitrache

- **Hiperemia conjunctivei – ochiul roşu – fără istoric de traumatism, este unul dintre motivele frecvente de prezentare a unui pacient în serviciile oftalmologice de urgenţă.**
- Roşeaţa oculară poate fi izolată sau asociată cu alte semne oculare şi este datorată unor boli oculare diferite: unele autolimitante (unele forme de conjunctivită), altele severe (irită, glaucom acut, tulburări corneene) însoţite de scăderea acuităţii vizuale irecuperabilă uneori dacă diagnosticul nu este precoce şi tratamentul nu este instituit corect.
- **Diagnosticul pozitiv al ochiului roşu necesită un examen atent al ochiului şi al anexelor oculare, efectuându-se totdeauna bilateral şi comparativ, constatându-se şi alte semne funcţionale: blefarospasm, durere, fotofobie.**

INTEROGATORIUL pacientului poate evidenţia:

- antecedente oculare şi generale – vechimea şi modul de evoluţie al roşeţii, circumstanţele de apariţie (traumatism, epidemie);
- existenţa semnelor funcţionale – lăcrimare reflexă sau cronică, hipersecreţie lacrimală de abundenţă variabilă, prurit ocular, senzaţie de arsură în ochi, fotofobie cu blefarospasm;
- semne de gravitate – dureri oculare cu iradiere în regiunea periorbitară.

EXAMENUL OCULAR

Semne funcţionale

- acuitatea vizuală poate fi respectată sau scăzută în mod variabil, element important în diagnostic şi prognostic;
- durerea oculară poate fi mai mult sau mai puţin importantă, însoţită de senzaţia de corp străin, fotofobie şi lăcrimare. Ea poate fi spontană sau indusă prin mişcările globului sau însoţită de simptome digestive (greaţă, vărsături).
- Inspecţia ochilor precizează uni sau bilateralitatea roşeţii, prezenţa secreţiilor, aspectul, abundenţa (de la mici secreţii la unghiul intern până la acumularea de secreţii abundente), existenţa unui edem palpebral sau conjunctival (chemozis).

Examenul biomicroscopic:

- *Conjunctiva.* Topografia roşeţii conjunctivale are o valoare orientativă pentru diagnostic astfel:
  - hiperemia conjunctivală difuză (roşu-deschis), omogenă a conjunctivei bulbare şi palpebrale evocă o conjunctivită;
  - vasodilataţia conjunctivei bulbare cu cerc perikeratic (roşu-violaceu) orientează spre o keratită, glaucom acut prin închiderea unghiului, iridociclită;

- roşeaţă conjunctivală uniformă, localizată în sectorul conjunctivei bulbare de la simple pete roşii la hematom subconjunctival difuz, evocă o hemoragie subconjunctivală;
- o zonă de vasodilataţie a vaselor episclerale, centrată pe un punct galben şi înconjurată printr-o roşeaţă a conjunctivei bulbare, evocă o episclerită.

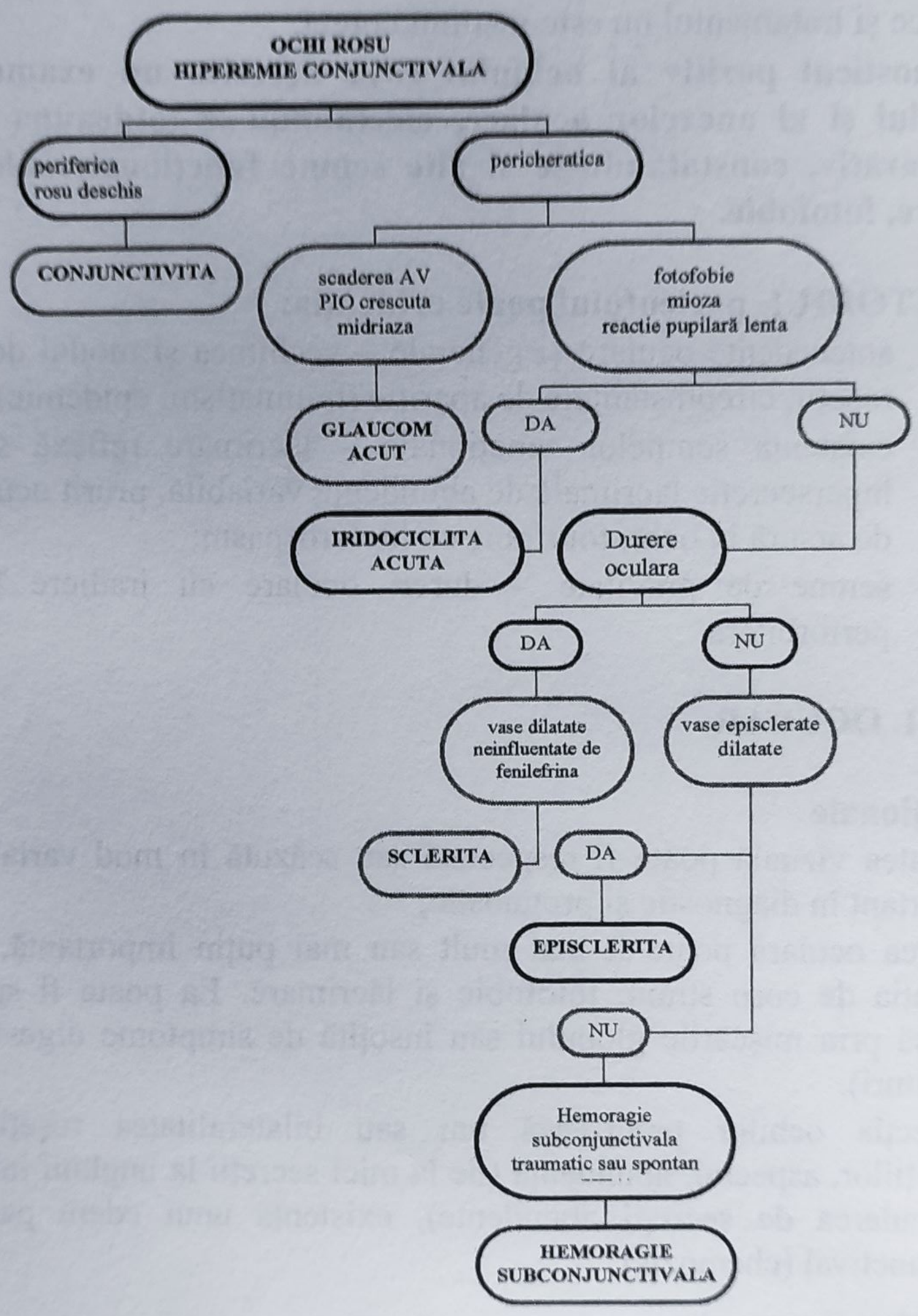

- *Corneea* poate prezenta :
  - corp străin sau plăgă;
  - pierderea de transparenţă localizată sau difuză;
  - ulceraţii corneene, keratită punctată superficială, ulceraţii dendridice herpetice.

- *Pupila* poate avea dimensiuni variabile: o pupilă în miază orientează spre o reacție inflamatorie, o pupilă în midriază areflexivă suspicionează un glaucom acut.
- *Tensiunea oculară* este foarte crescută în glaucomul acut.

Ochiul roşu poate fi:

- ochi roşu cu durere importantă şi scădere mare de acuitate vizuală – glaucom acut, keratite grave, iridociclite.
- ochi roşu, dureros, cu acuitate vizuală puțin diminuată – keratoconjunctivită;
- ochi roşu , nedureros, cu acuitate vizuală conservată – hemoragie subconjunctivală, conjunctivita

OCHIUL ROŞU poate fi:

- **ochi roşu cu debut acut dureros unilateral**
- **ochi roşu cu debut acut dureros bilateral**
- **ochi roşu cu debut acut nedureros unilateral**
- **ochi roşu cu debut acut nedureros bilateral**

OCHI ROŞU CU DEBUT ACUT DUREROS UNILATERAL

Cauze:

- ***eroziune corneeană, ulcerație corneeană***
- ***corp străin corneean, subtarsal***
- ***contuzie, leziune penetrantă***
- ***lentile de contact***
- ***trichiazis***
- ***glaucom acut***
- ***uveită***
- ***intervenție chirurgicală oculară în antecedente***
- ***sclerită, episclerită***
- ***oftalmopatie tiroidiană***
- ***celulită orbitară***

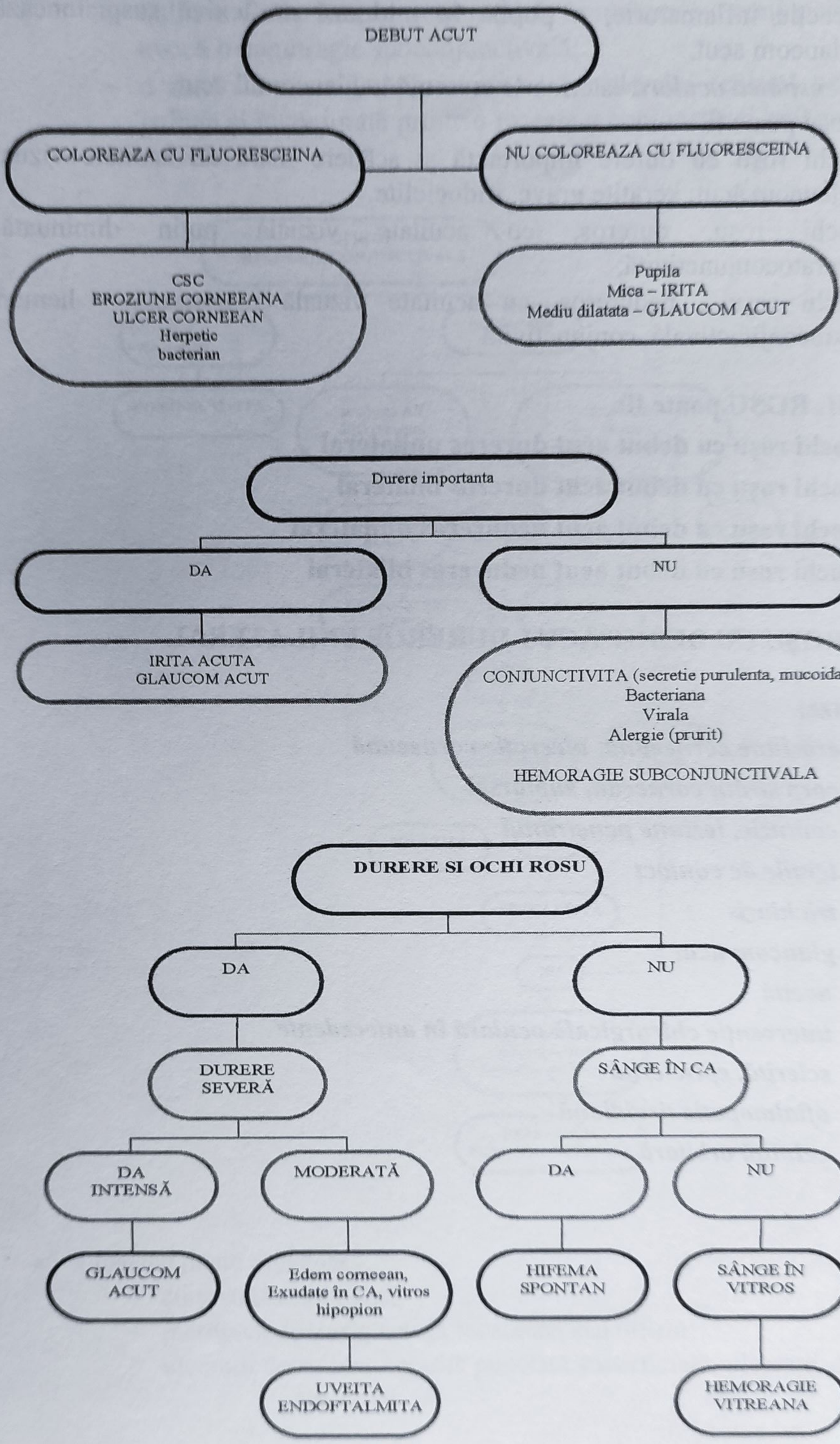
DEBUT ACUT
COLOREAZA CU FLUORESCEINA
NU COLOREAZA CU FLUORESCEINA
CSC
EROZIUNE CORNEEANA
ULCER CORNEEAN
Herpetic
bacterian
Pupila
Mica – IRITA
Mediu dilatata – GLAUCOM ACUT
Durere importanta
DA
NU
IRITA ACUTA
GLAUCOM ACUT
CONJUNCTIVITA (secretie purulenta, mucoida)
Bacteriana
Virala
Alergie (prurit)
HEMORAGIE SUBCONJUNCTIVALA
DURERE SI OCHI ROSU
DA
NU
DURERE SEVERĂ
SÂNGE ÎN CA
DA INTENSĂ
MODERATĂ
DA
NU
GLAUCOM ACUT
Edem comeean, Exudate în CA, vitros hipopion
HIFEMA SPONTAN
SÂNGE ÎN VITROS
UVEITA ENDOFTALMITA
HEMORAGIE VITREANA

Afecțiuni corneene

Eroziunea corneeană

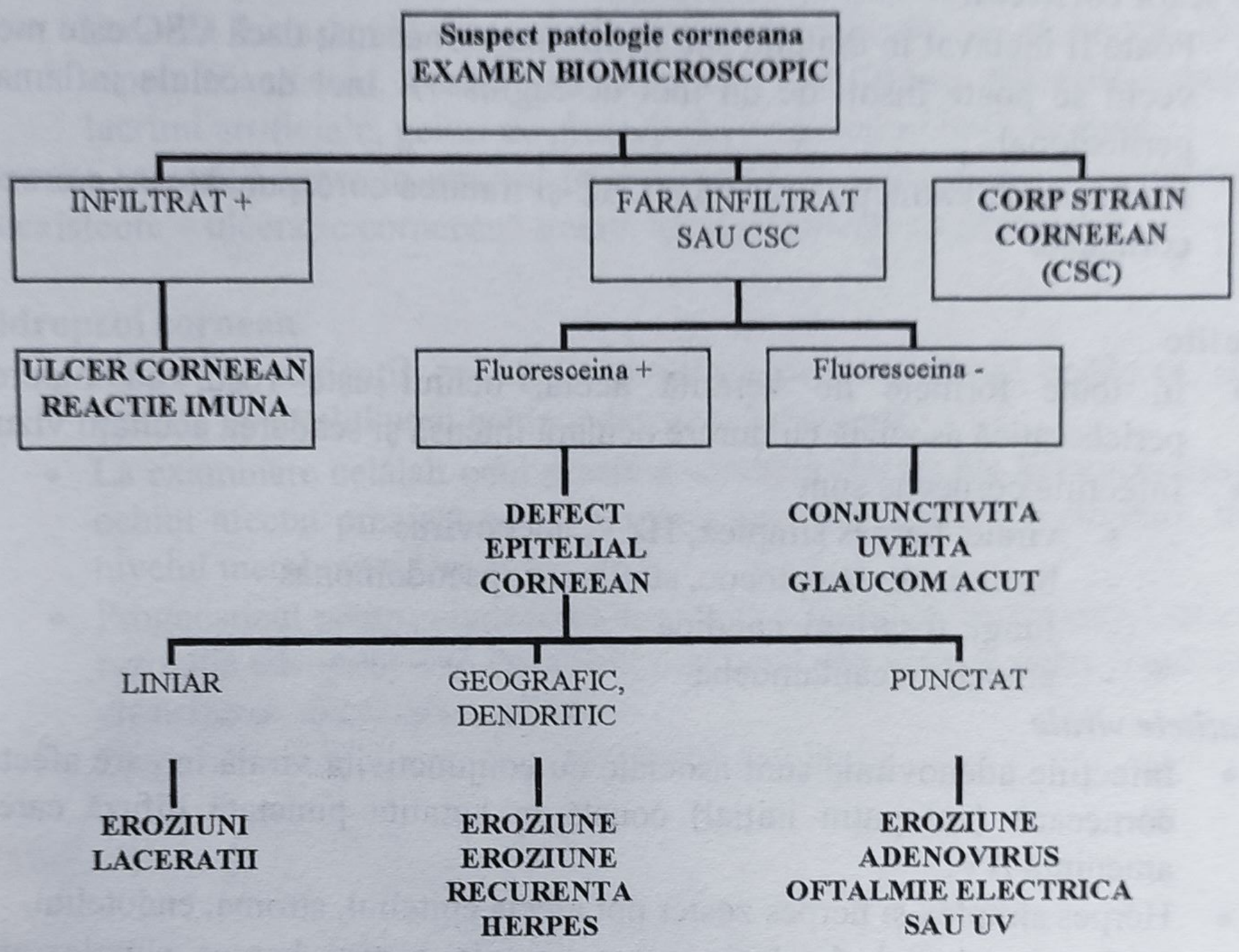

- După colorația cu fluoresceină se evidențiază defect epitelial liniar, geografic, dendritic.
- Poate fi generată de un traumatism, dar şi de CSC, uscăciune corneeană cronică, trichiazis, UV (solar, schi, sudură), medicație locală sau eroziuni recurente.
- În cazul unei eroziuni corneene necomplicate pansamentul ocular este necesar pentru facilitarea epitelizării şi minimalizarea traumatismului prin clipit.
- Dacă există suspiciune de eroziune infectată sau eroziune asociată cu lentile de contact se vor administra cicloplegice şi unguent antibiotic, urmat de pansament, reexaminare la 24 de ore periodic până la epitelizarea completă.
- Eroziunile secundare arsurilor chimice reprezintă urgențe majore şi necesită spălare abundentă cu soluție nontoxică (apă, BSS, ser), 1-2 litri de soluție la 20-30 minute după anestezie locală.
- Sindrom de eroziune recurentă – se însoțește de ruperea spontană a epiteliului corneean la trezire, după o eroziune corneeană anterioară în care

nu s-au format aderențe adecvate între epiteliul afectat şi membrana bazală sau dacă există o distrofie a membranei bazale; tratamentul este cel al eroziunii corneene la care se asociază agenţi lubrefianţi seara la culcare 6 săptămâni, uneori sunt necesare LC moi sau puncția stromală.

Corp străin corneean

- Poate fi inclavat în epiteliu sau în stroma corneeană; dacă CSC este metalic vechi se poate însoți de un inel de rugină +/- inel de celule inflamatorii perilezional.
- Este necesar extracția urgentă a CSC şi tratarea corespunzătoare a eroziunii corneene.

Keratite

- În toate formele de keratită acută, ochiul este roşu, cu hiperemie pericheratică asociată cu durere oculară intensă şi scăderea acuității vizuale
- Infecțiile corneene sunt
  - virale: herpes simplex, HZV, adenovirus
  - bacteriene: streptococ, stafilococ, pseudomonas
  - fungi: fusarium, candida
  - amoebe: acantamoeba

Keratitele virale

- Infecțiile adenovirale sunt asociate cu conjunctivită virală în care afectarea corneeană (cel puțin inițial) constă în keratita punctată difuză care nu amenință AV.
- Herpes simplex şi herpes zoster pot afecta epiteliul, stroma, endoteliul.
- Defectul epitelial dendritic patognomonic pentru herpes simplex poate apare şi posttraumatic şi în eroziuni corneene recurente.
- Tratamentul se face cu cicloplegice, antivirale şi pansament ocular până la reepitelizare

Ulcerele corneene

- Pacientul se prezintă cu roşeață oculară unilaterală cu scăderea acuității vizuale moderată sau severă (depinde de localizarea ulcerului).
- Pot exista traumatisme sau injurii în antecedente şi frecvent portul lentilelor de contact moi.
- Simptomatologia se poate dezvolta brusc sau insidios pe o perioadă de 1-2 săptămâni.
- Hiperemia conjunctivală este de natură ciliară şi trebuie diferențiată de injecția conjunctivală superficială ce apare în conjunctivite.
- Modificările corneene sunt evidente la coloraţia cu fluoresceină. La biomicroscop ulceraţia corneană se acompaniază de semne ale inflamației segmentului anterior (tulburare UA, hipopion şi precipitate keratice).
- În caz de ulcer corneean în urgență se recoltează material pentru probe biologice şi însămânțarea pe medii specifice cu coloraţie gram.

- Tratamentul constă în administrarea de antibiotice specifice topice, subconjunctivale sau chiar sistemic pentru ulcerele corneene de natură bacteriană şi agenţi antifungici pentru infecţiile micotice.

Keratita filamentoasă

- Se dezvoltă datorită **hiposecreţiei** lacrimale în contextul unei afecţiuni generale reumatismale (poliartrită reumatoidă, LES).
- Datorită hiposecreției lacrimale epiteliul corneean se exfoliază, luând un aspect filamentos. **Testul Schirmer este sub 10mm**. Necesită tratament cu lacrimi artificiale, geluri de protecţie şi tratamentul bolii de fond.

Keratita micotică apare în general prin suprainfecţia micotică a leziunii corneene preexistente – ulceraţie corneeană tratată local şi general cu antibiotice.

Hidropsul cornean

- Apare la pacienții cu keratoconus ce prezintă brusc scăderea acuității vizuale la nivelul unui ochi cu durere şi hiperemie.
- La examinare celălalt ochi prezintă semnele clasice ale keratoconusului, iar ochiul afectat prezintă edem cornean localizat central, cu rupturi, fisuri la nivelul membranei Descemet.
- Prognosticul pentru vindecarea spontană a fisurilor membranei Descemet şi rezoluția edemului este favorabil, deşi acuitatea vizuală poate fi scăzută prin cicatrizarea ulterioară a stromei.
- Faza de rezoluție poate dura săptămâni sau luni.

Patologia conjunctivei

Hemoragia subconjunctivală spontană

- nu există istoric de traumă
- pacient cu HTA, tuse acută, constipat sau cu diateze hemoragice
- obiectiv se constată o pată colorată în roşu intens cu margini nete pe albul sclerei
- nu necesită tratament
- dacă se asociază cu traumatisme oculare trebuie exclusă ruptura de glob

Infecţii conjunctivale

- Sunt cele mai frecvente infecţii oculare.
- În **conjunctivite** hiperemia conjunctivală periferică, superficială, roşu deschis se poate asocia cu:
  - secreţie conjunctivală mai severă dimineața la trezire
  - edem palpebral
  - senzaţie de corp străin
  - uneori fotofobie uşoară

Conjunctivita hiperacută cu Neisseria poate penetra epiteliul corneean intact şi produce ulceraţie şi perforaţie corneeană cu pierderea ochiului.

- Examenele bacteriologice sunt recomandate în conjunctivita hiperacută cu evoluţie severă (ore) şi conjunctivita cronică cu evoluţie peste 3 săptămâni

Neisseria

- ***gonoree la adult şi nou născut***
- ***menigitis la copii***

- Clinic se manifestă
  - debut exploziv (ore)
  - durere oculară
  - edem palpebral sever
  - chemozis conjunctival
  - secreţie mucopurulentă abundentă
  - cu sau fără ulceraţie corneeană
- Tratamentul
  - în ariile neendemice se face cu Penicilină G 10milioane pe zi x 5 zile, local bacitracină, tobramicină, penicilină la 2 ore
  - în ariile endemice – cefalosporine generaţia III 5 zile, aceeaşi medicaţie locală

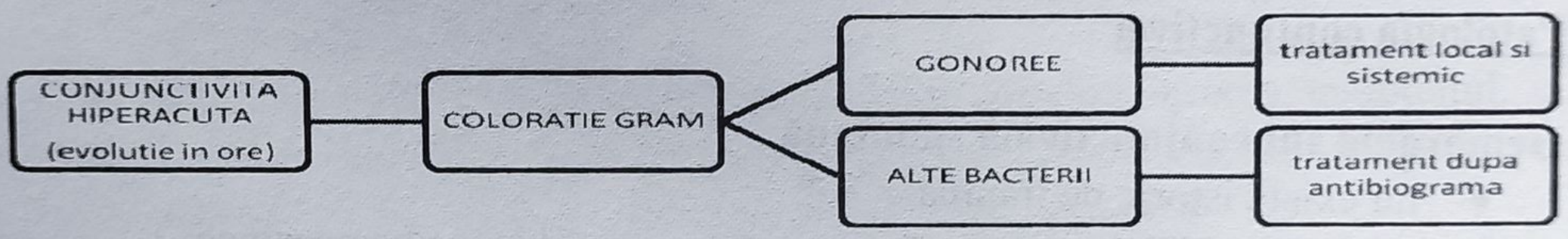

Conjunctivita acută (se dezvoltă în câteva zile)

- Poate fi autolimitantă şi se diagnostică prin semnele clinice.
- Pacienţii prezintă injecţie conjunctivală a unuia sau ambilor ochi cu debut relativ brusc. Frecvent se asociază secreţie mucoasă sau seromucoasă şi mărirea ganglionilor limfatici preauriculari.
- Se poate asocia: prurit, senzaţie de corp străin.
- ***Nu există scăderea acuităţii vizuale.***
- Din istoric rezultă că pacientul a avut contacte cu "ochi roşu" sau prezintă înroşirea sezonieră sau cronică a ochilor.
- Examinarea atentă la lumina zilei sau la biomicroscop arată: edem palpebral, prezenţa secreţiilor pe marginea pleoapelor şi în sacul conjuctival, hiperemie conjunctivală şi chemozis, modificări foliculare şi papilare ale regiunii tarsale superioare, inferioare sau a fornixului inferior.

Cornea este în general clară, deşi ocazional granulații punctate ale epiteliului cornean se pot observa în unele conjunctivite virale sau induse medicamentos.

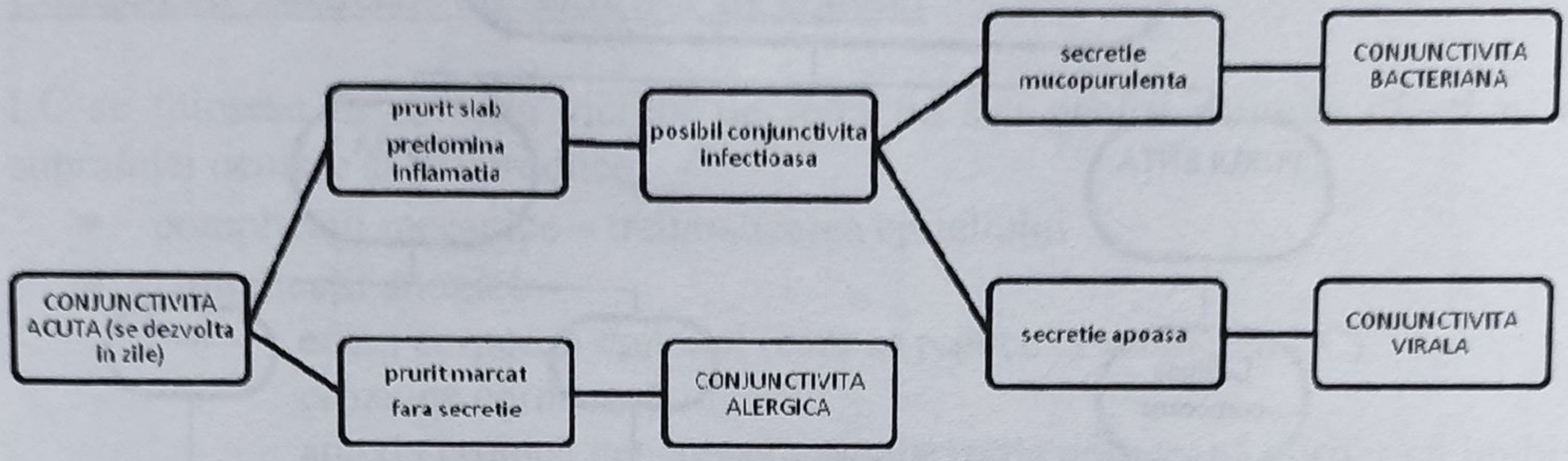

- **Toți pacienții suspectați de conjunctivită se tratează ca având mare potențial contagios, iar echipamentul folosit pentru examinarea lor trebuie curățat cu grijă. Majoritatea conjunctivitelor virale (frecvent foliculare) trebuie luate sub observație, conjunctivitele bacteriene necesită examen de laborator al secreției conjunctivale, cultură și antibioterapie locală adecvată. Prognosticul este favorabil în majoritatea cazurilor.**
- Conjunctivita acută poate fi
  - bacteriană – stafilococ aureus, streptococ pneumonie, hemofilus influenzae, sreptococ betahemolitic, moraxella
  - virală – adenovirus, herpes simplex
  - alergică
- **Conjunctivita acuta bacteriană**:
  - secreție purulentă cu aglutinarea cililor
  - necesită colorație gram şi cultură
  - evitarea răspândirii infecției
  - igienă personală riguroasă medic, pacient

Tratament:

- antibiotice topice de 4 x pe zi pentru infecții simple, mai des pentru infecții severe
- utilizarea nejustificată a antibioticelor poate da
  - toxicitate oculară
  - rezistență a microorganismelor
  - dezvoltarea fungilor.

picăturile ating repede concentrația necesară, unguentele trebuie folosite seara la culcare pentru că produc începerea vederii

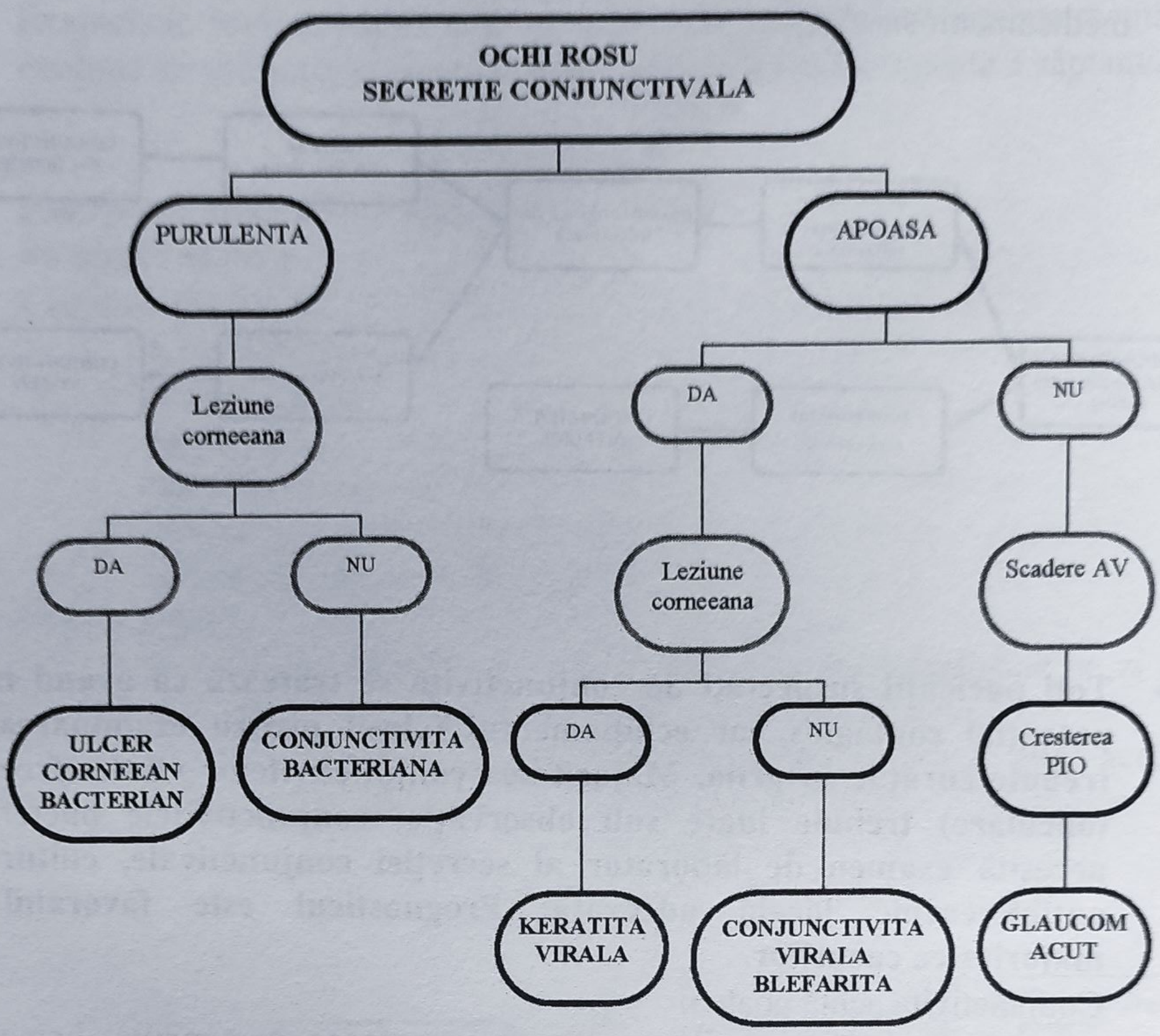

- **Conjunctivita acută virală**
  - arsuri oculare
  - lăcrimare
  - secreție apoasă, mucoasă
  - hiperemie conjunctivală
  - limfadenopatie regională
  - evoluție favorabilă fără complicații cu excepția keratoconjuncvtivitei epidemice cu adenovirus tip 8
  - sunt foarte contagioase

Tratament:

- respectarea regulilor de igienă pentru pacient şi familie
- antihistaminice, decongestive local

la nevoie unguent antibiotic pentru a combate suprainfecția

- **Conjunctivita alergică**
  - prurit marcat

- secreţie apoasă
- chemozis marcat uni, bilateral

Tratament – decongestive, antihistaminice, steroizi topici – benefic, dar discutabil

Complicaţii corneene ale lentilelor de contact

LC se folosesc în corecţia viciilor de refracţie sau pentru anumite afecţiuni ale suprafeţei oculare şi pot produce:

- complicaţii mecanice – traumatizarea epiteliului
- complicaţii anoxice
  - edem corneean epitelial (care se reduce la scoaterea LC)
  - eroziune corneeană
  - anoxia cronică generează vascularizaţie corneeană periferică limbică superior
  - progresia vaselor se poate opri prin abandonarea LC
- complicaţii toxice şi alergice manifestate prin
  - hiperemie conjunctivală
  - prurit
  - intoleranţă la LC
  - conjunctivită gigantopapilară
  - complicaţii inflamatorii
  - debut acut cu hiperemie, durere
  - uneori defect epitelial
  - hipopion
  - răspuns favorabil la abandonarea LC
- complicaţii infecţioase – rare (soluţiile pentru întreţinerea LC pot fi susceptibile pentru contaminarea bacteriană – pseudomonas)

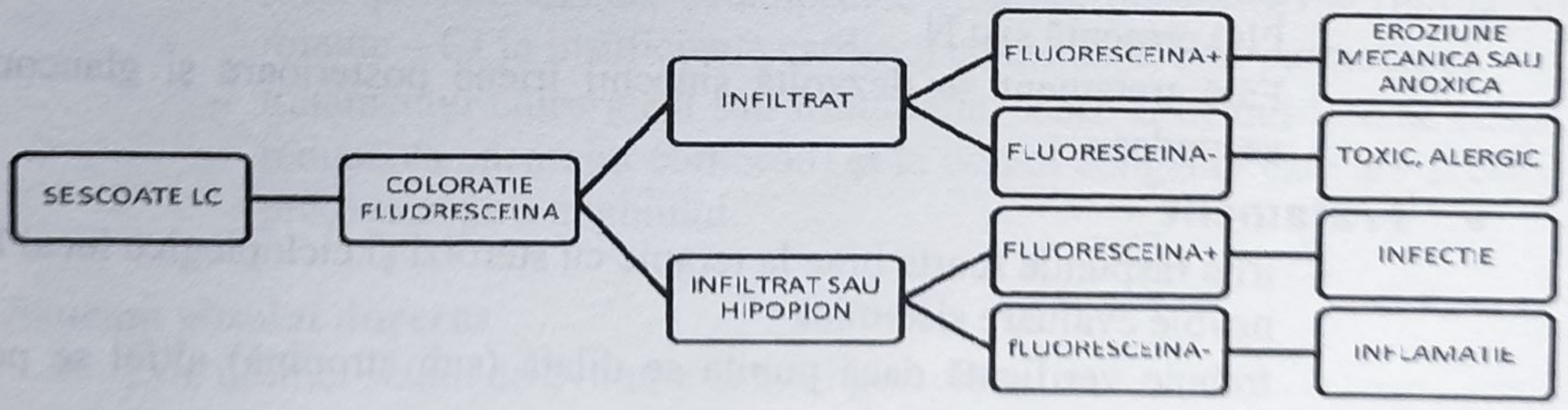

Tratamentul complicaţiilor:

- la un purtător de LC orice infiltrat corneean trebuie considerat potenţial infectat şi se vor face:
  - culturi

- tratamentul eroziunii corneene local cu antibiotic
- evitarea purtării LC până la vindecare
- lacrimi artificiale la nevoie

- îndepărtarea lentilelor de contact şi apoi modificarea timpului de purtare, găsirea lentilelor de contact potrivite ca măsură şi modificarea metodelor de sterilizare.

Boli ale uveei

Irita – Iridociclita

- Este tipul cel mai frecvent de uveită întâlnită în serviciile oftalmologice de urgenţă.
- Irita poate fi:
  - primară – cauze multiple infecţios inflamatorii locale, generale, exo, endogene; deseori cauza etiopatogenică nu se depistează, si atunci tratamentul efectuat va fi simptomatic cceea ce favorizeaza recidiva uveala
  - secundară – acompaniază leziunile corneene
- **Subiectiv:**
  - durere unilaterală
  - fotofobie
  - scăderea AV variabilă
- **Obiectiv:**
  - hiperemie conjunctivală perilimbică, pericheratică, roşie violacee, unilaterală, instalată relativ brusc
  - pupila miotică (prin spasm ciliar) reacţionează greu la lumină, deşi nu se detectează DPA
  - Tyndal +
  - precipitate keratice
  - sinechii iriene posterioare
  - PIO crescută sau N
  - Fără tratament se dezvoltă sinechii iriene posterioare şi glaucom secundar
- **Tratament**
  - irita răspunde foarte bine la terapie cu steroizi şi cicloplegice local la nevoie evaluare sistemică
  - trebuie verificată dacă pupila se dilată (sub atropină) altfel se pot forma sinechii posterioare
  - uveita recurentă şi nonresponsivă poate fi sceundară unei tumori intraoculare

Glaucom

Glaucom acut

- La pacienţii hipermetropi cu CA îngustată în anumite condiţii (ingestie mare de lichide, staţionare la întuneric, stări conflictuale) irisul se

„blochează" în poziția „mediu dilatat" şi UA nu se mai poate elimina între marginea pupilară a irisului şi pupilă producând „bloc pupilar".

- Presiunea în spatele irisului creşte, împinge irisul înainte cu închiderea secundară a unghiului camerei anterioare şi creşterea continuă a PIO prin obstrucția completă a eliminării UA
- Este mai frecvent la femei 40-45 de ani, hipermetroape.
- Atacul începe în cameră întunecată.
- **Subiectiv:**
  - durere oculară
  - cefalee
  - greață, vărsături
  - scăderea AV
  - halouri colorate în jurul surselor de lumină
- Pot exista în antecedente episoade similare de intensitate variabilă.
- **Obiectiv:**
  - hiperemie conjunctivală pericheratică, difuză
  - edem corneean
  - CA micşorată
  - pupila mediu dilatată, ovalară, areflexivă la lumină
  - PIO = 40-70mmHg
  - la palpare ochi „tare ca piatra"
  - gonioscopie – îngustarea, închiderea unghiului iridocorneean
  - FO, CV pot fi normale
- Glaucomul acut este o mare urgentă medicală datorită posibilității de pierdere a vederii prin atrofie optică fără excavație datorită PIO foarte mari.
- Tratament – de urgență
  - agenți hiperosmotici - manitol intravenos, glicerol oral
  - acetazolamidă oral 500mg sau iv 250mg,
  - local prostaglandine, betablocante (timolol maleat 0,5% 1pic la 30 minute – CI în insuficiența cardiacă congestivă, boli pulmonare)
  - tratamentul chirurgical sau iridotomie laser la ochiul în atac (după reducerea edemului corneean) şi la ochiul congener care are aceeaşi predispoziție a unghiului.

Glaucom absolut dureros

- Este ultimul stadiu de evoluție al unui glaucom.
- Vederea este pierdută de un timp variabil, cu pierderea percepției luminoase şi cu durere oculară foarte intensă.
- Obiectiv se constată congestia oculară intensă cu aspect de „cap de meduză", edem corneean total, bulos, pupila areflexivă. Cristalinul are reflex brun-verzui datorită cataractei asociate. Dacă FO se poate examina, papila are excavație totală cu atrofie optică.

Forme de glaucom apărute în evoluţia cataractei

Glaucom facolitic

- este produs de o cataractă în stadiul de hipermaturitate când capsula cristalinului se fisurează şi permite trecerea proteinelor cristaliniene în umorul apos, determinând o reacţie inflamatorie cu congestie oculară şi creşterea tensiunii intraoculare
- subiectiv durerea oculară este foarte intensă asociată cu AV redusă cu scăderea progresivă a vederii.
- obiectiv este congestie perikeratică cu edem epitelial şi precipitate corneene, camera anterioară normală, opacităţi cristaliniene totale cu aspect brun.
- este necesară extragerea chirurgicală a cristalinului după hipotonizare oculară.

Glaucom prin cristalin intumescent

- are o simptomatologie asemănătoare glaucomului cu unghi închis, dar scăderea vederii nu este brutală, ci veche şi instalată progresiv paralel cu evoluţia cataractei. Închiderea unghiului camerular se produce prin cristalinul intumescent, care împinge anterior irisul.
- globul ocular este hiperton, camera anterioară mică, pupila în midriază areflexivă, cristalinul cataractat alb sidefiu.
- tratamentul urgent este de extracţie a cristalinului după hipotonizare oculară.

<u>Afectiuni ale sclerei</u>

Sclerita

- Pacienţii prezintă arii localizate sau generalizate de roşeaţă oculară însoţite de durere oculară accentuată la atingerea globului.
- Pot avea boli sistemice semnificative: artrită reumatoidă.
- Vederea este afectată dacă coexistă modificări corneene sau ale segmentului anterior.

Prognosticul rămâne incert şi este dependent de controlul bolii sistemice şi de răspunsul la corticosteroizi local şi sistemic sau la alţi agenţi imunosupresori.

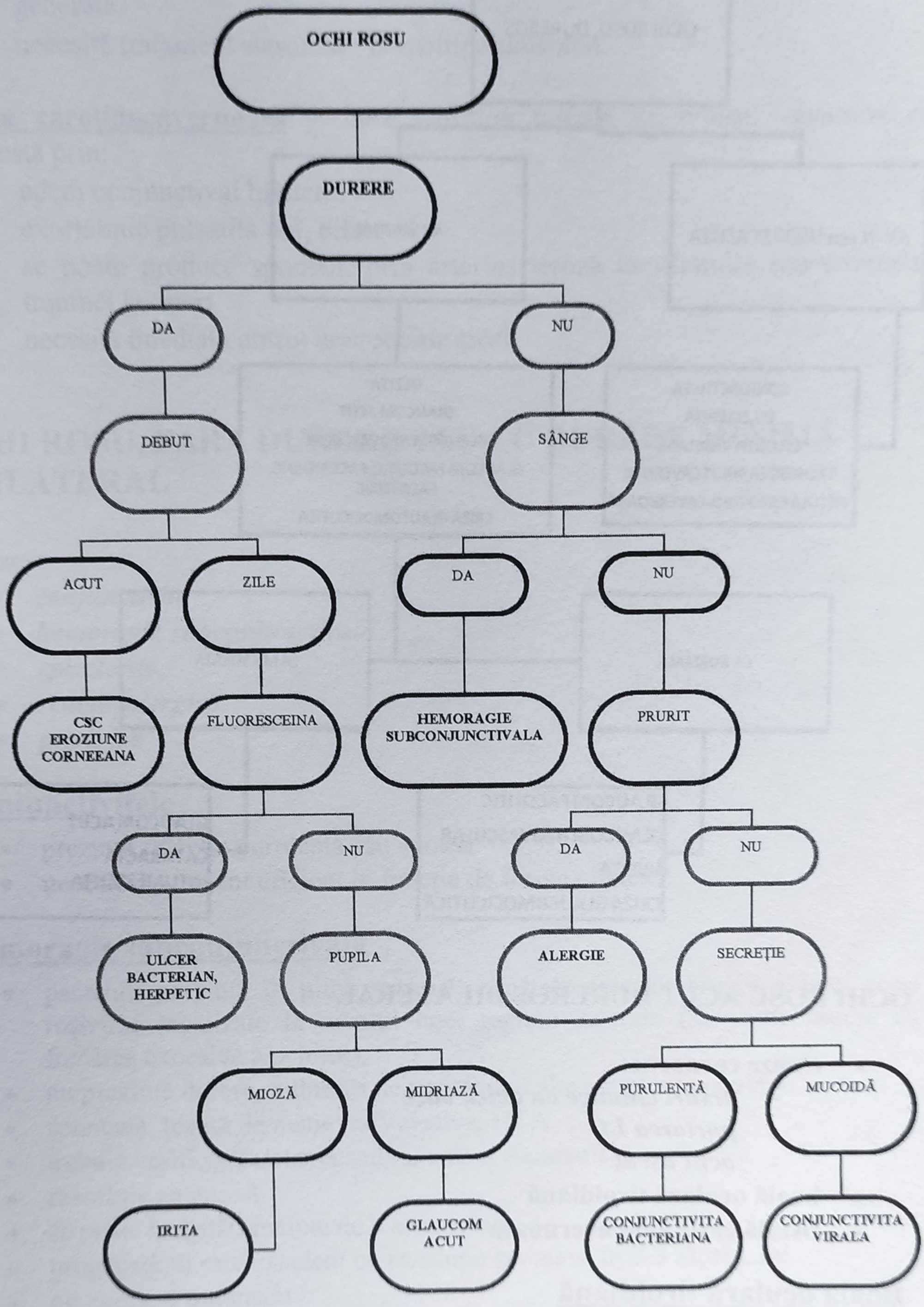
OCHI ROSU
DURERE
DA
NU
DEBUT
SÂNGE
ACUT
ZILE
DA
NU
CSC
EROZIUNE
CORNEEANA
FLUORESCEINA
HEMORAGIE
SUBCONJUNCTIVALA
PRURIT
DA
NU
DA
NU
ULCER
BACTERIAN,
HERPETIC
PUPILA
ALERGIE
SECREȚIE
MIOZĂ
MIDRIAZĂ
PURULENTĂ
MUCOIDĂ
IRITA
GLAUCOM
ACUT
CONJUNCTIVITA
BACTERIANA
CONJUNCTIVITA
VIRALA

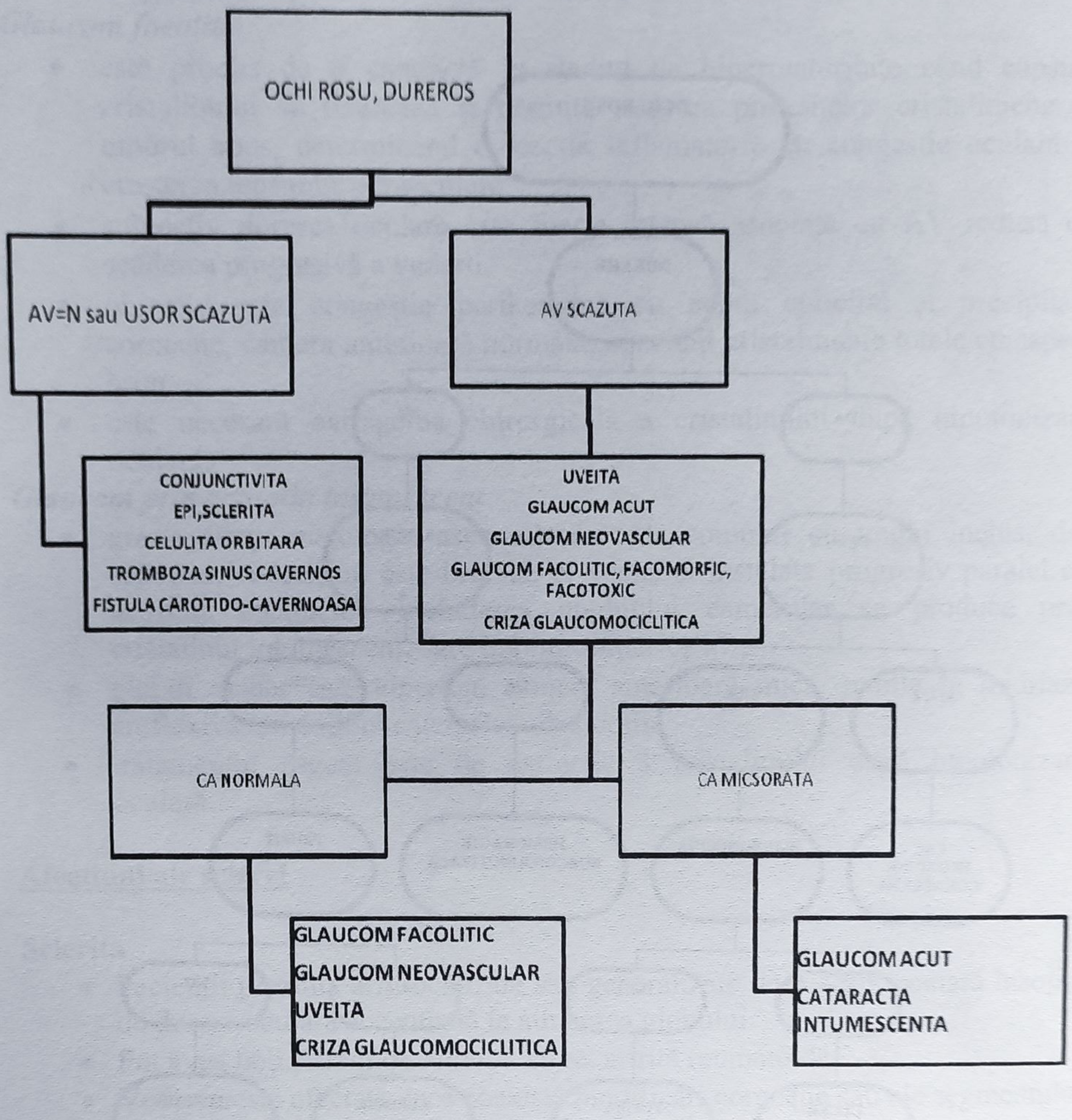

OCHI ROŞU ACUT DURE ROS BILATERAL

- **Cauze corneene:**
  - ***arsuri chimice cu acizi, baze***
  - ***purtarea LC***
  - ***ochi uscat***
- **boală oculară tiroidiană**
- **fistulă carotido-cavernoasă**

Boala oculară tiroidiană

- produce exoftalmie cu expunere corneeană şi scăderea secundară a AV.

- ocular chemozis sever şi diplopie, retracţie palpebrală, scăderea AV şi ochi roşu dureros bilateral, proeminenţa vaselor episclerale şi simptome generale.
- necesită tratament steroidian iv metilprednisolon.

Fistula carotidocavernoasă – între carotida internă şi sinusul cavernos se manifestă prin:

- edem conjunctival bilateral
- exoftalmie pulsatilă uni, bilateral
- se poate produce spontan, prin arterioscleroză la vârstnici sau secundar traumei la tineri
- necesită imediat control neurochirurgical

OCHI ROŞU, FARA DURERE SAU CU DURERE MINIMĂ UNILATERAL

Cauze:

- ***conjunctivite***
- ***hemoragie subconjunctivală***
- ***episclerite***
- ***reacţie alergică***
- ***pterigion***

Conjunctivitele

- prezintă secreţie purulentă sau apoasă
- necesită tratament eficient în funcţie de forma clinică

Hemoragie subconjunctivală

- pacienţii prezintă în plină stare de sănătate apariţia bruscă a unei zone roşietice localizate la nivelul unei regiuni sclerale (se poate asocia cu frecarea excesivă a ochilor).
- nu prezintă durere, tulburări de vedere sau alte simptome oculare.
- spontană, legată de manevra Valsalva, HTA
- trebuie verificat existenţa sau nu a unui traumatism ocular
- rezorbţie spontană
- se poate înrăutăţi înainte de a se ameliora
- prognosticul este excelent cu rezoluţie spontană în 2-3 săptămâni.
- nu necesită tratament

Episclerita

- hiperemia conjunctivală este localizată, rar difuză

- hiperemia localizată la nivelul țesutului episcleral şi conjunctival supraiacent, asociată cu durere, poate apare brusc sau poate fi recurentă.
- examenul la biomicroscop observă o arie localizată de hiperemie conjunctivală şi a sclerei subiacente, fără sensibilitate marcantă la atingere, fără alte manifestări oculare.
- tratament antiinflamator nesteroidian, steroidian

Pterigion

- odată cu dezvoltarea pterigionului se poate asocia injecția conjunctivală localizată la nivelul vaselor din regiunea nazală, la unul sau la ambii ochi.
- pterigioanele gigante se asociază cu modificări ale funcției vizuale date de astigmatismul pe care îl induc sau datorită invaziei axului vizual.
- examenul obiectiv relevă prezența unui țesut cuneiform, fibrovascular, de obicei nazal, care infiltrează corneea dinspre limb.
- multe dintre pterigioane sunt temporizate dar cele care cresc activ sau prezintă iritație constantă necesită excizie şi alte tratamente de tipul beta iradierii pentru prevenirea recurențelor.

OCHI ROŞU, ACUT, NEDUREROS, BILATERAL

Cauze:

- ***conjunctivita***
- ***blefarita***
- ***reacție alergică***
- ***boală oculară tiroidiană***

Conjunctivita – secreție bilaterală

Blefarita

- afecțiune oculară frecventă care poate conduce la iritație oculară bilaterală
- margini palpebrale îngroşate, eritematoase cu scuame, cruste

necesită igiena pleoapelor, antiinflamatorii

Boala	Conjunctiva	Cornee	CA	pupila	AV	durere	fotofobie	secreție	prurit
conjunctivita	Hiperemie periferică roşu deschis	N/keratită punctată superficială	N	N	N	0 - +	0	+++	+
Keratită	Hiperemie variabilă	Color cu fluoresceină Posibil infiltrate corneene	N Posibil hipopion	Mioză uşoară	N -+++	+++	+++	0 - +++	0
Eroziuni cornee	Hiperemie variabilă	Color fluoresceină	N+/- Tyndal+	Mioză uşoară	N - +++	++++	+++	0	0
Irită	Hiperemie pericheratică roşie violacee	Edem Precipitate	N+/- *Tyndal*+	Mioză	N - +++	++	+++	0	0
Glaucom acut	Hiperemie difuză	Edem	mică	Mediu dilatată areactivă	+++	+++	++	0	0
Hemoragie conjunctivală	Hemoragie subconjunctivală	N	N	N	N	0	0	0	0
Corpi străini corneeni	Hiperemie variabilă	CSC +/- infiltrate	N+/- *Tyndal*+	N sau uşor mioză	N - +	++	++	0	0
Alergie conjunctivală	Edem difuz	N	N	N	N	0	0	0	++ - +++
Plagă corneeană	Hiperemie variabilă +/- hemoragie subconjunctivală	Color fluoresceină (liniar)	N, micşorată, +/- hifemă	distorsionată	N - ++++	++	++	0	0

	keratita/conj infecţioasă	irită	glaucom acut	alergii	traumatisme
Hiperemie	difuză, epibulbară şi tarsală	difuză, flush ciliar	difuză	difuză epibulbară şi tarsală	difuză (hemoragie)
Prurit	minim	-	-	moderat - sever	-
Secreţie	virală: apoasă,ocazional pseudomembrane (monocite) bacteriană:purulentă, ocazional pseudomembrane (PMN, incluzii) fungică: mucopurulentă	apoasă (lăcrimare)	lăcrimare	mucoasă, apoasă (eozinofile)	apoasă, lăcrimare
Durere	discomfort, durere în conj cu adenovirus, iritaţie	fotofobie	durere mare	mai frecv iritaţie	durere severă
AV	N/ scăzută în keratoconj	scăzută	scăzută (edem cornean)	N dacă nu există afect corneeană	scăzută (datorită afect retiniene, corneene)
Cornee	clară – dacă nu este afectat epiteliul infiltrate albicioase	edem, precipitate	edem	clară	începeţoşată dacă e injurie corneeană
PIO	N/ crescută în uveita, zoster	N/ crescută	crescută	N	N, crescută, scăzută
Pupila	N	mioză	semimidriază	N	neregulată, mioză, midriază, N
Ggl preauriculari	virală: prezent bacterian: ocazional fungic: ocazional	-	-	-	-

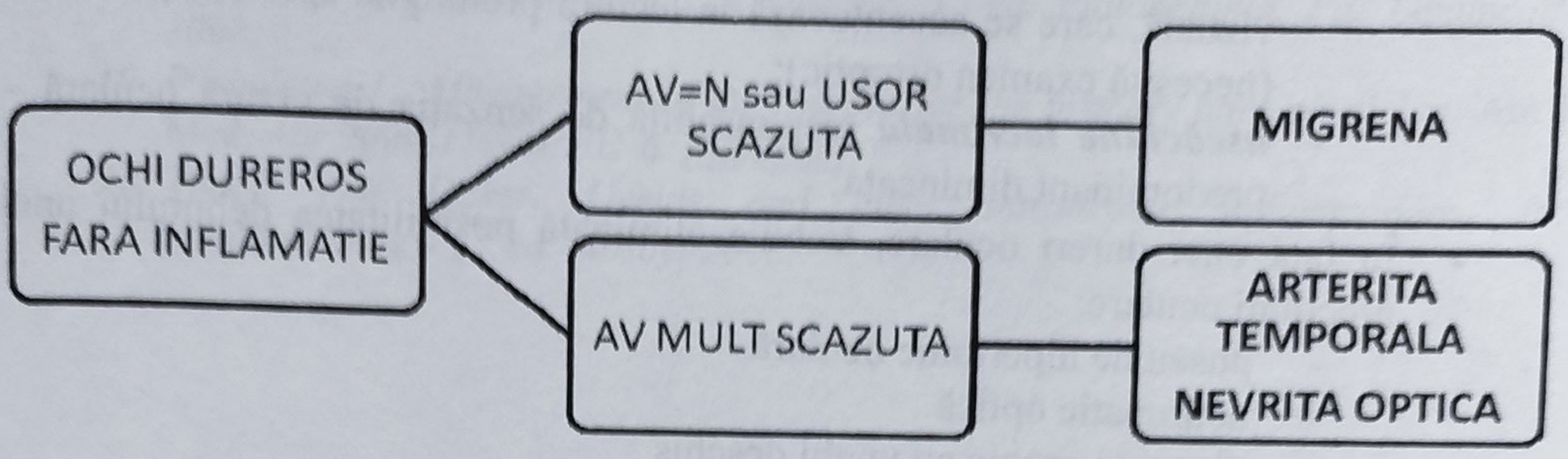

OCHIUL ALB ŞI DUREROS

- Apariția unei dureri oculare este un simptom frecvent, care recunoaşte mai multe cauze de gravitate deosebită.
- Interogatoriul va preciza: antecedente oculare, circumstanțele de apariție a durerii (traumatism, tratamente), existența altor semne funcționale asociate (greață, vărsături). Trebuie evidențiată o durere oculară reală de o durere secundară.
- Examenul ocular necesită studiul refracției, al acuității vizuale, al tonusului ocular, examenul biomicroscopic, examenul fundului de ochi.
- Ochiul alb şi dureros necesită un diagnostic diferențial între:
  - ***durerea perioculară de origine dentară, sinusală*** (sinuzită frontală);
  - ***arterita temporală Horton*** care se traduce prin cefalee temporală cu recrudescență nocturnă – la un subiect cu stare generală alterată. Indurația inflamatorie a arterei temporale superficiale, viteza de sedimentare crescută şi biopsia de arteră temporală sunt principalele argumente pentru diagnosticul acestei boli;
  - ***nevralgiile faciale*** sau ***dureri paroxistice de tip secuse electrice cu sediul în teritoriul trigemenului***
    - nevralgia de ganglion sfeno-palatin cu dureri la rădăcina nasului şi orbitei iradiind în dinți, rinoree seroasă, lăcrimare homolaterală, hiperemie a conjunctivei şi a mucoasei nazale
    - nevralgia de nerv nasociliar cu dureri periorbitare, rinoree seroasă, lăcrimare homolaterală şi edem de pleoapă
  - ***migrena oftalmică***, care în forma sa tipică survine la femei tinere cu antecedente migrenoase, derulându-se în două faze: o faza prodromică, cu scotom scânteietor, fosfene şi deficit vizual hemianoptic, şi o alta cefalagică, cu hemicranie pulsatilă asociată cu senzație de rău, greață, vărsături. Criza regresează fără sechele;
  - ***anomaliile de refracție*** care pot fi responsabile de jenă oculară, cefalee majoră la efortul de citit prelungit, simptome care se ameliorează după corecție optică;

- ***tulburările de acomodaţie şi convergenţă***, manifestate prin jenă vizuală, care se accentuează la lectură prelungită spre sfârşitul zilei (necesită examen ortoptic);
- ***uscăciune lacrimală*** responsabilă de senzaţia de arsură oculară – predominant dimineaţa;

- În faţa unei dureri oculare, trebuie eliminată posibilitatea debutului unei afecţiuni oculare:
  - puseu de hipertonie oculară
  - neuropatie optică
  - glaucom cronic cu unghi deschis
  - tumoră oculară
  - corioretinită posterioară.

Bibliografie

1. *Catalano Robert A. – Les urgences ophtalmologiques, 1995*
2. *Dumitrache Marieta, Anițescu Magdalena, Ciocâlteu Alina – Urgențe oculare netraumatice, Ed Univ Carol Davila, 2009*
3. *Dumitrache Marieta – Explorari functionale in oftalmologie, Ed Univ Carol Davila, 2011*
4. *Friedman – Kaiser – Trattler – Review of Ophthalmology, Elsevier Saunders, 2005*
5. *Fujishima H, Fukagawa K, Takano Y, Tanaka M, Okamoto S, Miyazaki D, et al. Comparison of Efficacy of Bromfenac Sodium 0.1% Ophthalmic Solution and Fluorometholone 0.02% Ophthalmic Suspension for the Treatment of Allergic Conjunctivitis.* J Ocul Pharmacol Ther. *Apr 6 2009;[Medline].*
6. *Hedges TR. The terminology of transient visual loss due to vascular insufficiency.*
7. *Jacobiec, F.A., Albert, D.M. – Principles and Practice of Ophthalmology, Philadelphia, 1994*
8. *Kanski JJ.* Clinical Ophthalmology: A Systematic Approach. *5th ed. 2003.*
9. *Kunimoto DY, Kanitkar KD, Makar M.* The Wills Eye Manual: Office and Emergency Room Diagnosis and Treatment of Eye Disease. *2008.*
10. *Lang G – Ophthalmology a pocket text book atlas,G Thieme, 2007*
11. *Moore JE, Graham JE, Goodall EA, Dartt DA, Leccisotti A, McGilligan VE, et al. Concordance between common dry eye diagnostic tests.* Br J Ophthalmol. *Jan 2009;93(1):66-72. [Medline].*
12. *Pavan-Langston D.* Manual of Ocular Diagnosis and Therapy. *5th ed. 2007.*
13. *Roy HF – Ocular Differential Diagnosis, Williams and Wilkins, sixth edition, 1997*
14. *Stone Keith C, Humphries RL – Emergency Medicine, sixth ed, Mc Graw Hill, ch 29, pg 487 2008*
15. *Vaughan D, Asbury T, Riordan-Eva P.* General Ophthalmology. *16th ed. 2003.*
16. *Wagener HD, Kenyon KR – Principles and practice of Ophthalmology, WB Saunders, 1994*
17. *Webb LA.* Eye Emergencies: Diagnosis and Management. *2004.*

18. *Wills Eye Hospital.* The Wills Eye Manual: Office and Emergency Room Diagnosis and Treatment of Eye Disease. *5th ed. Philadelphia, Pa: Lippincott; 2008.*
19. *Wirbelauer C. Management of the red eye for the primary care physician.* Am J Med. *Apr 2006;119(4):302-6. [Medline].*
20. *Yanoff and Duker. Uveitis and other intraocular inflammations. In:* Ophthalmology. *3rd ed. Mosby; 2008.*

DUREREA OCULARĂ
Magdalena Antoniu

Capitolul 5

DUREREA OCULARĂ

Magdalena Anițescu

- Durerea (International Association For The Study of Pain) este legată de experienţe senzoriale şi emoţionale neplăcute în relaţie cu afectarea inflamatorie, infecţioasă, tracţiune, compresiune a unui ţesut specific.
- Durerea oculară sau perioculară, simptom care însoţeşte o multitudine de afecţiuni ale ochiului, este de multe ori percepută ca o senzaţie de arsură, pulsaţie uneori concomitent cu senzaţie de corp străin.
- Intensitatea durerii oculare poate fi slabă, percepută mai mult ca o jenă oculară, sau foarte severă însoţită de senzaţie de anxietate.
- Senzaţia de durere oculară iniţiată în terminaţiile nervoase ale ochiului şi orbitei merge pe traiectul aferent al ramurei oftalmice a nervului trigemen pentru a face sinapsă în ganglionul gasser.
- Filetele nervoase ale traseului durerii pot fi mielinizate sau nu în relaţie cu tecile de mielină care le conferă viteza de conducere a semnalului nervos.

NERVUL CRANIAN V trigemen, este un nerv mixt prin care se transmite senzaţia de durere, temperatură ca şi activitatea motorie la faţă, ochi şi orbită. Ramurile senzoriale ale trigemenului se împart în

- oftalmică (V1)
- maxilară (V2)
- mandibulară (V3).

- **Ramura oftalmică V1**
  - pur senzorială
  - inervează ochiul, orbita şi nasul.
  - părăseşte orbita prin fisura orbitală superioară şi se întâlneşte cu celelalte ramuri în ganglionul gasserian.
  - este formată din ramurile
    - lacrimală - pentru orbită şi ochi
    - frontală - pleoapa superioară şi frunte
    - nasociliară - cavitatea nazală şi sinusurile nazale
    - ramuri mai mici inervează tentorium cerebri şi dura mater a fosei craniene anterioare.
    - fibre vasomotorii ale sistemului trigeminal (inervaţie trigeminovasculară) asigură aferenţe autonome către vasele de sânge intracraniene contribuind astfel la reglarea fluxului vascular cerebral.
  - **Ca ramură pur senzorială, ramura oftalmică transmite informaţia de durere, temperatură şi tactilă spre cortex.**
  - Aparatul de transmitere a acestei informaţii este format din receptori, neuroni senzoriali de ordinul 1, 2 si 3 şi în final modulare descendentă corticală sau subcorticală.
    - Receptorii cutanaţi asociaţi cu nervul trigemen sunt
      - mecanoreceptori (pentru informaţia tactilă)
      - termoreceptori (pentru informaţia de temperatură)

- nociceptori (pentru informaţia de durere) reprezentaţi de corpusculi Pacini, terminaţii Rufini, discuri Meckel sau terminaţii nervoase libere.

➢ Aferenţele senzoriale nociceptive care primesc informaţie de la densa aglomerare de terminaţii nervoase libere din cornee sunt preponderant nemielinizate.

➢ Neuronul de ordinul 1, parte a ganglionului Gasser (trigeminal), este situat în fosa Meckel - o cavitate în vârful osului petros, lateral de artera carotidă internă şi sinusul cavernos. Ganglionul trigeminal conţine celule neuronale ganglionare unipolare ale căror ramuri interne intră în treimea mijlocie a punţii. Aceste ramuri formează rădăcina senzorială a trigemenului, se divid în braţe ascendente sau descendente sau merg nedivizate pe traiect ascendent sau descendent. Ele se proiectează în 3 nuclei senzoriali: nucleul tractului spinal, nucleul senzorial principal şi nucleul mezencefalic. Informaţia nociceptivă pentru durere este transmisă preponderent prin nucleul tractului spinal.

➢ În nucleii senzoriali din mezencefal se află neuronul senzorial de ordinul 2 ale cărui proiecţii ascendente ajung pe calea tracturilor trigemino-talamic şi lemniscul trigeminal în porţiunea ventro-postero-medială a nucleilor talamici. Această cale de acces formează calea discriminativă prin care informaţia nociceptivă este transmisă paralel cu informaţia senzorială. Paralel cu acest mod de transmitere, neuronii din nucleii senzoriali transmit informaţia prin sinapse multiple pe calea sistemului reticular.

➢ Proiecţia corticală a acestor fibre este deseori asociată cu implicarea diverselor tulburări comportamentale (deprimat, anxios, din cauza durerii) prin asocieri multiple dintre cortexul somatosenzitiv si sistemul limbic. Aceste corelaţii stau la baza modificărilor psihiatrice care pot surveni în durerea oculară cronică.

➢ Neuronul de ordinul 3 aflat în nucleii talamici se proiectează în ariile corticale.

DURERE OCULARĂ ŞI PERIOCULARĂ

Simptomatologia durerii oculare şi perioculare

- Durerea oculară şi perioculară poate fi împărţită în 3 categorii:
  - durere oculară propriu-zisă
  - durere orbitală
  - durere funcţională.

- Descrierea durerii oculare şi perioculare de către pacient este deseori completă şi foarte precisă.
- Localizarea durerii de către pacienţi poate fi de multe ori eronată mai ales din cauza dimensiunii foarte mici a regiunii oculare şi a prezenţei foarte frecvente a durerii referite din alte localizări.

Durerea oculară

- **Senzaţia de corp străin**
  - este rezultatul întreruperii epiteliului cornean superficial concomitent cu stimularea mecanică a plexurilor nervoase subepiteliale.
  - de cele mai multe ori cauza este dezepitelizarea corneană prin traumatisme de contact care expun terminaţiile nociceptive
  - datorită fenomenului Bell (care descrie mişcarea globului ocular spre polul superior al ochiului în timpul închiderii ochiului), aproape invariabil pacienţii descriu senzaţia de corp străin localizată sub pleoapa superioară.
  - acest simptom al durerii oculare, este foarte necomfortabil pentru pacient
- **Durerea de presiune oculară**
  - este generată de tractul uveal (iris) prin process inflamator, creşterea bruscă de presiune intraoculară, spasmul iritativ al muşchilor intraoculari.
  - durerea în aceste cazuri poate fi extinsă ipsilateral la faţă şi poate fi însoţită de manifestări sistemice:
    - greaţă
    - vărsături
    - prostraţie
    - uneori manifestările sistemice, produse în parte de stimularea reflexă a nervului vag (X), pot fi suficient de evidente ca să ascundă durerea oculară.
  - această formă de durere oculară uneori tolerată bine de pacienţi necesită adresabilitate imediată la serviciul oftalmologic pentru identificarea rapidă a cauzei şi prevenirea pierderii de vedere.

- **Durerea care apare cu mişcările ochiului**
  - durerile oculare sau orbitale de intensitate variată care apar după folosirea îndelungată a ochilor se datorează probabil poziţiei vicioase a capului şi coloanei vertebrale cu contracţia muşchilor frontali (încruntare).
  - simptomele nu dispar după corecţia viciului de refracţie deseori implicat drept cauză a discomfortului pentru că durerile oculare au alte cauze.

Semne şi simptome ce însoțesc durerea oculară

- Fotofobia
  - accentueaza durerea oculară prin defect epitelial cornean sau de un proces inflamator intraocular.
  - pacienţii preferă să acopere ochiul bolnav sau să folosească ochelari de soare pentru reducerea fotofobiei.
  - paralizarea muşchiului ciliar cu o soluţie cicloplegică (atropină) reduce fotofobia asociată cu inflamaţia intraoculară.
- Edemul şi eritemul conjunctival şi/sau cornean.
  - hiperemia conjunctivală periferică în conjunctivită şi chemozisul conjunctival (edem al conjunctivei) sunt prezente în durerea oculară de cauză inflamatorie
  - corneea în inflamaţia de la nivelul polului anterior al globului este edematoasă şi pacientul percepe halouri luminoase în jurul surselor de lumină

Boli oculare însoțite de durere oculară

Uveita.

- Procesele inflamatorii ale irisului (irita) şi ale corpului ciliar (ciclita) sunt uveite anterioare şi se însoțesc de durere oculară excesivă.
- Reducând inflamaţia uveală, se reduce durerea oculară cu tratament cu corticoizi local topic sau injecţii perioculare şi la nevoie oral
  - corticoizii oral trebuie folosiți pe perioade scurte pentru a limita efectele adverse secundare
  - preparatele cortizonice (injectabile, sistemice) pot precipita un atac de glaucom la pacienții susceptibili şi de aceea se recomandă verificarea PIO prin tonometrie periodică
- Când durerea oculară în uveită este de intensitate mare, pe lângă tratamentul antiinflamator steroidian sau nesteroidian, administrarea concomitentă a unui cicloplegic de tipul atropinei contribuie substanțial la reducerea scorului de durere prin relaxarea spasmului muscular de la nivelul irisului si a corpului ciliar.
- Herpesul zoster al ramurei oftalmice a trigemenului este însoțit de durere oculară care poate precede apariția semnelor clinice oculare
- Durerea oculară cronică în HVZ poate apare în contextul sindromului de nevralgie postherpetică şi nu ca urmare a uveitei.

Afecțiunile corneii

Întreruperea epiteliului cornean se însoțește de durere oculară, fotofobie şi lăcrimare în:

- traumatisme - corp străin cornean
- dezepitelizare corneeană după lentilele de contact
- afecțiuni corneene însoțite de durere oculară de intensitate variabilă

- Dezepitelizarea corneeană se poate produce prin folosirea îndelungată a anestezicelor topice; se crează în aceste situatii un cerc vicios întrucât pacienţii folosesc anestezicele locale pentru suprimarea senzaţiei de durere. Prin utilizarea excesivă a acestor picături anestezice, boala continuă a fi însoţită de durere oculară cronică.
- Ca alternativă pentru anestezicele locale, medicamentele topice oculare antiinflamatorii pot ajuta durerea şi nu au acelaşi efect cornean toxic.

Keratita de ultraviolete (Photophtalmia).

- Lungimile de undă între 314 şi 250 nanometri (spectru ultraviolet) pot fi absorbite de proteinele epiteliului cornean şi pot duce la moarte celulară.
- Sursele cele mai comune de ultraviolete sunt lumina de la sudură, lămpile solare şi reflexia din zăpadă sau nisip.
- 6-8 ore după expunerea excesivă la radiaţii ultraviolete, pacienţii se plâng de durere oculară care progresează rapid de la senzaţie de corp străin la durere severă cu fotofobie şi blefarospasm.
- Examinarea după aplicarea de anestezic local la biomiscroscop evidenţiază edemul difuz al epiteliului cornean.
- Tratamentul constă în
  - cicloplegie şi acoperirea ochiului bolnav.
  - antiinflamatorii
  - în cazurile în care durerea oculară este excesivă se recomandă folosirea pentru scurtă durată a opioidelor.

Eroziunea corneană recurentă.

- episoadele de durere oculară, fotofobie, lacrimare şi senzaţie de corp străin apar repetat dimineaţa la sculare
- examinarea cu biomicroscopul arată un defect epitelial cornean uneori minuscul cu aceeaşi localizare la fiecare episod de multe ori precedat la distanţă de săptămâni sau luni de o abraziune corneană traumatică.
- cauza acestui sindrom este probabil defectul între epiteliul cornean regenerat şi membrana bazală a corneii.
- în cele mai multe cazuri, acoperirea ochiului şi tratamentul cicloplegic este suficient pentru ca recurenţele să dispară.
- în cazuri mai severe se pot folosi picături deshidratante cu clorură de sodiu sau keratectomia fototerapeutică prin aplicarea locala a laserului cu excimeri.

Keratopatia buloasă

- Depinzând de severitate şi/sau cronicizare, edemul cornean poate duce la multiple acumulări de lichid care definesc keratopatia buloasă. Aceste bule se pot rupe şi efectul este o durere oculară intensă însoţită de lăcrimare profuză.
- Tratament
  - cicloplegice
  - lubrefiante oculare

- acoperirea ochiului.
- reducerea TIO
- transplant de cornee
- când tratamentul chirurgical este contraindicat, reducerea durerii se realizează prin soluții deshidratante de clorură de sodiu sau unguente oftalmice, lentile de contact moi.

- Vindecarea este însa foarte înceată

Glaucomul.

Glaucomul cu unghi închis.

- apare la persoanele de vârstă mijlocie predispuse de variante anatomice ale unghiului.
- debutul este brusc acompaniat de greață, vărsături, dureri oculare violente
- ochiul este injectat iar cornea este edematoasă
- pupila este în poziție fixă, mediu dilatată.
- durerea oculară din glaucomul cu unghi închis este inițial controlată medicamentos prin scăderea tensiunii intraoculare.
- dacă durerea persistă este necesară iridotomie chirurgicală sau cu laser YAG (Ytriu-Alluminium-Garnet).

Glaucomul neovascular.

- aceasta formă a glaucomului este dificil de controlat
- apare preponderent la pacientii cu diabet şi se însoţeşte de proliferare cu retinopatie proliferativă.
- poate apare şi în ocluzia venei centrale a retinei, vasculită retiniană, după traumatism sau infecție oculară.
- cauza apariției este o membrană fibrovasculară localizată în unghiul camerei anterioare şi pe suprafața irisului astfel încât umoarea apoasă nu poate drena eficient.
- durerea este de regulă foarte severă însoțită de greață şi vărsături.
- se pot folosi tehnici de reducere a producției de umoare apoasă sau distrugere parțială de corp ciliar (cyclodiatermie, cyclocryoterapie) cu rezultate variabile.
- tratamentul medicamentos al glaucomului neovascular se rezumă la descreşterea tensiunii intraoculare şi controlul durerii
  - acetazolamida şi agenții osmotici produc tulburări metabolice rău tolerate de pacienții diabetici.
  - mioticele topic produc durere excesivă în glaucomul neovascular fără efect asupra presiunii intraoculare.
- deşi tratamentul definitiv este enucleația, se pot încerca, drept măsuri paleative o combinație între cicloplegice topice, corticosteroizi, cu sau fără acetazolamidă 250mg de 4 ori pe zi, epinefrină soluție locală 1% sau beta blocant topic

- injectii retrobulbare cu alcool 70-100% şi termocoagularea ganglionului trigeminal pot fi folositoare mai ales când pacientul nu are pierdere totală de vedere

Hifema.

- reprezintă hemoragie în camera anterioară si poate apare în urma traumatismelor oculare.
- cele mai multe hifeme se rezorb spontan.
- în cazuri rare, hemoragia poate continua timp îndelungat cu acumulări excesive de sânge în camera anterioară care poate mima simptome similare cu glaucomul cu unghi închis.
- acidul aminocaproic poate fi folosit pentru reducerea incidenței hemoragiei secundare.
- în cazurile refractare la tratamentul clasic de reducere a presiunii intraoculare, excizia chirurgicală a hifemei poate oferi amelioararea durerii.

Chirurgia refractivă

- este folosită din ce în ce mai frecvent pentru corecția miopiei și astigmatismului.
- pacientii acuză durere moderată pentru câteva zile mai ales dupa keratotomia radiară, însoțită pentru câteva zile de fotofobie, halouri sau vedere în ceață
- se poate trata cu anestezice sau antiinflamatoare nonsteroidiene topic sau lentile de contact.

DUREREA ORBITALĂ ŞI PERIORBITALĂ.

- Este dată de
  - structurile orbitei cu receptori nervoşi, teaca nervului optic, teaca ochiului (capsula Tenon), structurile periorbitale, muşchii extraoculari, etc. Când devin inflamate pot produce durere severă localizată în orbită.
  - durerea referită este o componentă principală a durerii ne-oculare care se poate manifesta ocular sau orbital/periorbital datorită terminațiilor nervoase comune.

Durerea cauzată de afecțiuni orbitale	
Afecțiuni orbitale obișnuit dureroase	**Afecțiuni orbitale obișnuit nedureroase**
Inflamația orbitală idiopatică (pseudotomora)	Metastaze ale orbitei
Carcinom adenocistic al glandei lacrimale	Limfom

Hemoragia orbitală acută	Abcesul orbital
Celulita	Hemangiomul cavernos, boala tiroidiană oculară

Durerea orbitară datorită mişcărilor oculare

Nevrita optică

- 80-90% din pacienții cu nevrită optică se plâng de durere în orbită care se agravează cu mişcările ochiului.
- durerea durează aproximativ 1 săptămână şi se ameliorează odată cu ameliorarea vederii.
- durerea nu este extrem de severă şi se datorează întinderii tecilor inflamate ale nervului optic.

Sinuzita anterioară

- se poate prezenta cu durere orbitală la mişcările ochiului, datorită inflamației structurilor periorbitale ca şi a muşchilor extraoculari

Inflamatia idiopatică a orbitei

- se poate localiza la muşchii extraoculari (miozita).
- mişcarea ochiului datorată mişcărilor muşchilor extraoculari afectați de procesul inflamator poate cauza durere uneori deosebit de severă.

Durerea orbitală profundă

Durerea survenită ca urmare a unei afecțiuni orbitale este moderată spre severă, poate trezi pacientul din somn, este localizată exact înapoia ochiului şi este însoțită de multe ori de dezechilibru motor cum ar fi ptoză sau diplopie

Pseudotumora orbitală inflamatorie

- durerea este unul din simptomele comune ale acestui sindrom mai ales dacă apariția este bruscă. durerea se asociază cu
  - edem palpebral
  - proptoză
  - diplopia cu mimarea unui tablou clinic de tumoră intraorbitală.
- de cele mai multe ori, corticosteroizi sistemici sunt de ajuns pentru ameliorarea simptomelor.
- în cazuri refractare, radioterapia poate ajuta la reducerea pseudotumorei.

Tumorile orbitale.

- tumorile primare sau secundare NU sunt însoțite de durere. Excepție fac tumorile glandelor lacrimale, carcinomul cistic adenoid primar orbital şi carcinoamele de celule scuoamoase.
- durerea în aceste cazuri este însoțită frecvent de descreşterea sensibilității şi de invazia perineurală

Hemoragia orbitală acută

- cauza frecventă a hemoragiilor orbitale este traumatismul.

- hemoragia orbitală spontană poate apare la pacienți cu anomalii venoase pre-existente: ateroscleroză, hipertensiune vasculară, discrazii sanguine, anemii, paciente in travaliu
- durerea este acută, însoțită de proptoză, greață şi vărsături

Celulita orbitară

- semnele specifice sunt
  - proptoza
  - durere
  - chemozis
  - oftalmoplegie.
- administrarea de antibiotice sistemic cuplate cu drenajul sinusurilor duce la rezolvarea bolii.
- ocazional, formarea abcesului orbital necesită drenaj chirurgical.

Palparea dureroasă

- când structurile senzitive ale orbitei se inflamează şi sunt suficient de superficiale pentru a fi palpate (fasciile ce înconjoară globul ocular), ele sunt însoțite de durere la palpare.
- poate produce durere oculară la palpare
  - sclerita.
  - când canalul lacrimonazal este obstruat, abcesul secundar al sacului lacrimal poate duce la apariția durerii severe .

Durerea referită

- este cel mai frecvent diagnostic al durerii orbitale, durerea, de intensitate moderată apare în jurul orbitei

CEFALEEA sau durerea de cap este cel mai comun simptom în populația generală

- Pacienții cu cefalee se prezintă la oftalmolog pentru că pot avea dureri:
  - la nivelul sau în jurul globului ocular
  - dureri la orice nivel al capului însoțite de anumite simptome vizuale (fulgere luminoase)
  - oftalmologul poate fi o ultimă speranță în stabilirea unui diagnostic, alte explicații ale cefaleei neputând fi date de alți specialişti

Durerea la nivelul ochiului poate fi însoțită sau nu de:

- scăderea în grade diferite a vederii centrale sau periferice
- modificări ale CV
- ochi roşu
- tulburări necorectate ale refracției
- sindrom de ochi uscat

Cefaleea însoțită de simptome vizuale:

- poate fi prezentă în:
  - neuropatia optică cu celule gigante

  - edemul papilar cu creşterea presiunii intracraniene
  - herpes zoster cornean
  - migrenele cu aură oculară
- durerile de cap la pacienți fără manifestări oculare sau perioculare nu sunt cauzate aproape. niciodată de patologie oculară.

Cefaleea fără o cauză explicată

- multe cefalei au o cauză neidentificată, iar altele nu sunt produse de o boală certă, ci de cauze tranzitorii cum ar fi consumul exagerat de alcool, tutun care pot produce dureri de cap sporadice.
- cefaleea care „apare/dispare" şi durează timp mai îndelungat poate fi datorată stresului, anxietății, depresiei şi nu este asociată cu simptome generale sugestive pentru o afecțiune intracraniană.
- orice proces înlocuitor de spațiu în interiorul cutiei craniene (edem, sânge) (creierul este aşezat într-un spațiu limitat, într-o cavitate cu pereți rigizi) poate fi însoțit de cefalee persistentă asociată cu alte disfuncții cerebrale (cu sau fără alterarea conştienței) şi paralizii de nervi cranieni , uneori afectări senzitive şi sau motorii.
- cefaleea acută poate fi datorată unor cauze evidente infecțios inflamatorii la nivelul: meninge, sinusuri, dinți, ureche, arteră temporală. Acestea sunt relativ uşor de diagnosticat penru că se însoțesc de simptome asociate
- cefaleea subacută, prelungită, recidivantă, trebuie să suspecteze o tumoră, abces, hematom subdural, arterită temporală pseudotumoră orbitară
- asocierea cu semne neurologice, scăderea vederii, redoare de ceafă suspectează un proces cerebral
- Pentru a permite stabilirea cauzei care produce cefaleea trebuie întrebat pacientul care sunt caracterele durerii:
  - sediul
  - durata
  - frecvența
  - rapiditatea de apariție
  - simptomele care însoțesc sau preced durerea
  - vârsta
  - patologia asociată
  - antecedente
  - tratamentele urmate

Cefaleea vasculară

Migrenele

- urmează un curs familial şi sunt dureri de cap localizate la jumătate de craniu.
- sunt însoțite de greață şi vărsături şi sunt precedate de aură, scotoame sau halucinații de cele mai multe ori vizuale.

- aura vizuală poate fi severă cu manifestări de diplopie până la pierderea completă, dar temporară de vedere.
- de cele mai multe ori, aura se manifestă prin scotoame cu distribuție hemianopsică de durată aproximativ 20 minute.
- migrenele incomplete sunt deseori greu de diagnosticat alarmând doctorul şi pacientul.
- apariția scotomului este patognomonic şi diagnostic.
- Migrena reprezintă fenomene reacționale ale factorilor.
    - Endogeni
        - ➢ instabilitate neurovasculară
        - ➢ tulburări ale SN autonom
        - ➢ alterații plachetare
        - ➢ anomalii monoaminooxidază
    - Exogeni
        - ➢ factori care favorizează eliberarea de serotonină, stres (chiar după oprirea stresului)
        - ➢ depresie
        - ➢ modificări hormonale rapide
        - ➢ alimente care conțin tiramină (brânză, alcool)
        - ➢ feniletilamină (ciocolată)
        - ➢ vasodilatatoare
        - ➢ medicamente (estrogeni, rezerpină)
        - ➢ stimuli fizici (lumina intensă, somn prelungit)
- migrena apare după pubertate (20-25% din populație), mai frecvent la femei, cu istoric familial, însoțită de vărsături ciclice în copilărie 1-3 ori pe săptămână, 1-2 ori pe an
- durata ore-zile
- durere unilaterală frontală şi occipitală, limitate sau extinse la tot craniul
- în timpul fazei migrenoase
    - facies cu piele palidă
    - pacientul prezintă în 90%
        - ➢ greață şi fotofobie
        - ➢ tulburări vizuale
        - ➢ sensibilitate la nivelul craniului
        - ➢ jenă la lumină
        - ➢ vărsături
        - ➢ mai rar: diaree, vertij, tremurături, frison

Migrena idiopatică

- debutează în adolescență putând exista un istoric familial al afecțiunii.
- pacienții au anumite semne premonitorii: apatie şi intoleranță la stimuli vizuali, auditivi, olfactivi; în acest moment apar simptomele vizuale ale „aurei vizuale" care sunt:
    - posibilă scădere a AV

- fulgere luminoase în regiunea temporală

- simptomele sunt explicate prin vasoconstricția arterială cu ischemie secundară a retinei şi sau a creierului
- **când „aura" dispare** şi odată cu ea simptomele vizuale, **debutează cefaleea** de obicei unilaterală şi localizată în jurul sau în spatele ochiului
- există episoade dureroase migrenoase variabile care se succed de la o perioadă de câteva săptămâni unilateral, la vârstă medie, până în fiecare noapte împiedicând somnul şi putând fi însoțite de hiperestezie.

Migrenă retiniană

- vasospasm al ACR cu pierderea monoculară completă sau altitudinală a vederii precedată de scotom scânteietor
- survine fără dureri de cap
- rar poate antrena ocluzie de venă centrală a retinei
- mai frecvent la femei tinere cu migrenă clasică în antecedente, care folosesc contraceptive orale
- rar se poate complica cu papilită ischemică, hemoragii retiniene, vitreene, RSC

Migrenă oftalmoplegică

- dată de paralizie de nerv III, IV, VI
- tipic la copil < 10 ani
- este interesat mai frecvent nIII
- cefaleea regresează
- oftalmoplegia regresează în zile – săptămâni
- nu este istoric de migrenă
- poate fi suspectat un anevrism

Nevralgia migrenoasă (cluster headaches) şi nevralgia paratrigeminală Raeder.

- sunt afecțiuni care se manifestă cu simptome oculosimpatice (ptoză, mioză, anhidroză).
- sunt însoțite de lăcrimare şi uneori durere severă.

Disecția de carotidă.

- poate fi confundată uneori cu nevralgia migrenoasă.
- pacienții au ca simptom principal durere de cap şi ochi ipsilateral cu o traumă survenită câteva săptămâni mai devreme însoțite de mioză şi ptoză,.

Tratamentul crizei de migrenă acută:

- acetaminofen, aspirină când sunt eficace; migrena medie, severă nu răspunde la acest tratament
- tartrat de ergotamină = 2mg oral, sublingual la începutul crizei, 1mg după 30minute, dacă criza nu cedează
- dihidroergotamină 1mg im la debut, repetat la nevoie maxim 3mg/zi (ambele au multiple efecte secundare)
- steroizi – dexametazonă 16mg im în migrenă prelungită 2-7 zile

- metoclopramidă – 10mg iv urmat de dihidroergotamină
- procloperazin – 10mg iv

Tratamentul preventiv al migrenei

- propranolol – 20mg x 4 ori/zi timp de 2 săptămâni
- cyproheptadin – blocant de receptori histaminici şi serotononergici – 4-12 mg/zi (efect superior la copil)
- metisergid – blocant al vasodilaţiei
- amitriptilin – evită recaptarea de serotonină 25mg seara 1-2 săptămâni
- aspirină 1cp x 3/zi
- clonidin – simpaticolitic central – 0,1 mgx2x3/zi
- se evită alimentele care conţin tiramină
- se evită hipoglicemia
- repaus, durată de somn suficientă

Cefalee prin tensiune şi inflamaţie

Nevralgie V

- senzaţie electrică de durată scurtă la 1,2 ramuri ale V
- arsură ipsilaterală
- rinoree
- injecţie conjunctivală
- mai frecvent femei după 60 de ani
- RMN cerebral exclusiv

Nevralgia de trigemen, ramura oftalmică V1

- ramura oftalmică este afectată rareori în cadrul diverselor cause de nevralgie de trigemen.
- când durerea persistă şi se cronicizează se recomandă blocul ganglionului trigemen.
- administrarea de steroizi locali (triamcinolon 80mg) împreună cu anestezic local (bupivicaine 0.25%) într-o procedură cu ghidaj şi confirmare radiologică cu substanţă de contract poate fi terapeutică mai ales în nevralgia postherpetică cronică lancinantă.
- tratamentul cu fenol 6 % sau alcohol 95% poate fi încercat după blocul diagnostic în cazurile refractare.

Nevralgia supraorbitală, infraorbitală sau supratrochleară.

- durerea perioculară poate avea ca şi cauză iritarea temporală a ramurilor terminale ale nervului trigemen .
- admistrarea corticosteroizilor depozit injectabili împreună cu anestezic local la nivelul ramurilor supraorbitale, infraorbitale sau supratrochleare poate calma durerea pentru o perioadă îndelungată de timp (până la 6 luni).

B.C.U. „M. EMINESCU" IAŞI

- în cazurile refractare, administrarea substanţelor neurolitice de tipul fenol 6% sau alcool 95% în adaosuri repetate de 0.1cc maxim 0.5cc sunt indicate pentru distrugerea ramurilor menţionate.
- ca şi alternative stimulator nervos periferic cu implantarea generatorului de putere Medtronic la nivelul toracelui anterior subcutanat poate oferi tratament definitiv al durerii cronice.

Arterita temporală

- apariţia progresivă a unei dureri unilaterale acută, intensă, cu claudicaţie la masticaţie
- sensibilitate la nivelul craniului cu agravare nocturnă
- pierdere de greutate
- febră
- mialgii
- pierdere tranzitorie de vedere monoculară
- diplopie
- deficit de CV central, altitudinal
- VSH crescut
- biopsie arteră temporală

Sindromul de apex orbital.

- descrie inflamaţia la nivelul apexului orbitei cu inflamarea ramurei nazociliare şi frontale a trigemenului V1;
- durere şi oftalmoplegie este patognomonică pentru sindromul de apex orbital.

Pseudotumori orbitare

- durere intensă persistentă cu debut subacut, localizată în spatele ochiului
- diminuarea motilităţii oculare
- diplopie
- exoftalmie
- tulburări senzitive la frunte
- CT scan, RMN
- biopsie orbitară

Pseudotumori cerebrale

- cefalee cronică difuză
- tulburări de vedere
- femei tinere 10-30 ani, obeze cu neregularităţi ale ciclului, greaţă, vărsături, diplopie asociat cu utilizarea acidului nalidixic, corticoizi, vitamina A, tetraciclină, sarcină
- FO: edem papilar şi absenţa pulsaţiei venoase

Sindromul paraşelar.

- defineste leziunile sinusului cavernos, lateral de sella turcică acompaniate de durere, oftalmoplegie
- deficit senzorial al trigemenului.
- cauze frecvente ale durerii referite în sindromul paraşelar sunt:
  - adenoame pituitare cu expansiune laterală
  - anevrisme intracavernoase
  - carcinoame nasofaringiale
  - tromboza de sinus cavernos .

HTA malignă

- cefalee occipitală
- insuficienţă cardiacă, renală
- tulburări variabile de conştienţă
- vedere tulbure
- FO: edem papilar, exudate, hemoragii

Neuropatie diabetică

- durere retrobulbară intensă care precede deficitul oculomotor
- RD

Durere cu originea în spina cervicală.

- durerea inițiată în patologia coloanei vertebrale cervicale se manifestă prin durere occipitală.
- în cazuri severe, durerea referită orbitală poate fi simptomul inițial; această durere apare de obicei noaptea asociată cu amețeală, lăcrimare şi congestie nazală.
- injecție de corticosteroizi de depozit în spațiul epidural cervical pot ameliora durerea orbitală în aceste cazuri.

Tumori intracraniene

- deficit neurologic, lent progresiv
- letargie
- tulburări de comportament
- tulburări de memorie
- scăderea AV uni, bilateral progresiv
- cefalee difuză sau localizată agravată dimineața (nu este foarte severă), intermitentă cu durere minute, ore
- cefaleea poate fi însoțită de pieredere de conştienţă, cecitate tranzitorie, vărsături
- examenul oftalmoscopic poate evidenția edem papilar, alterări de CV
- CT scan şi RMN completează diagnosticul

Hematom subdural

- deficit neurologic lent progresiv agravat dimineața
- modificări de personalitate
- semne focale
- tulburări de memorie
- este necesar CT scan

Hemoragie subarahnoidiană

- evoluție rapidă cu durere difuză
- redoare de ceafă
- fotofobie
- confuzie, pierdere de conştiență scurtă la debut
- cefaleea se agravează la mişcările capului şi globului
- oftalmoscopic este necesar cercetarea hemoragiilor subhialoidiene
- CT scan şi puncție lombară

Hemoragie intraparenchimatoasă

- cefalee
- semne neurologice focale
- obnubilări sau coma
- cefalee, ataxie, vărsături – leziune cerebeloasă
- la HTA, bătrâni după creşterea brutală a TA
- CT scan, RMN

Maladii ischemice cerebro-vasculare

- durerea precede apariția accidentului ischemic şi poate fi ipsilaterală
- disecția arterei carotide se manifestă prin durere brutală, intensă, suflu, sindrom Horner, puncte vizuale luminoase
- oftalmoscopic poate fi cercetată o embolie retiniană
- CT scan

Meningită şi encefalită

- migrenă cu evoluție rapidă
- redoare de ceafă
- febră
- hiperleucocitoză
- confuzie, letargie
- dureri retroorbitare accentuate la mişcările oculare
- paralizie de nervi cranieni
- puncție lombară

Sindrom paratrigeminal – forma benignă

- debut brutal cu durere unilaterală profundă, iradiată la tâmplă, nas, gât, durata minute – ore
- lăcrimare ipsilaterală
- injecție conjunctivală
- congestie nazală
- rinoree
- sindrom Horner tranzitor
- mai frecvent la bărbat 20-50 ani
- Tratament:
  - aspirină, acetaminofen, ergotamină
  - inhalații cu oxigen 100% - 10 minute
  - lidocaină 4% pe mucoasa nazală
  - prednison
  - metisergid
  - verapamil
  - profilactic
    - carbonat de litiu 600-900mg/zi
    - ergotamină 1/2mg oral
    - nu va consuma alcool, tutun

Astenopie

- este o tulburare oculară printr-o eroare de corecție sau dezechilibru al refracției la cei 2 ochi; erorile refractive nu antrenează cefalee, problemele fiind date de acomodație
- cefaleea poate apare mai rar în insuficiența de convergență, sindrom Parinaud şi spasmul acomodativ

Cefalee toxică, după:

- alcool
- monoxid de carbon
- oprirea consumului de cafeină
- afecțiune sistemică în particular cu virus Influenzae

Cefalee metabolică, după: hipoxie, hipercapnie, hipoglicemie

Oftalmoplegie dureroasă

- se manifestă prin:
  - durere asociată cu paralizie de unul sau mai mulți nervi oculomotori şi este însoțită de DIPLOPIE
  - este precedată de durere în arterita temporală, herpes zoster, migrenă oftalmoplegică (mai frecvent la copii), diabet, meningită
  - oftalmopatia tiroidiană care poate prezenta, vagă senzație de corp străin

- cauze de oftalmoplegie dureroasă
  - afecțiuni orbitare
    - ➢ pseudotumoră şi sindrom Tolosa Hunt
    - ➢ fistulă carotidocavernoasă
    - ➢ tromboză de sinus cavernos
    - ➢ mucormicoza
    - ➢ mucocel sinus sfenoidal
    - ➢ limfom
    - ➢ tumori metastatice
    - ➢ carcinom nazofarigian
    - ➢ celulită orbitară, sinuzită
    - ➢ herpes zoster
  - sindrom cranian
    - ➢ infarct pituitar
    - ➢ meningiom, cordom
    - ➢ metastaze
    - ➢ anevrism
    - ➢ sindrom Gradenigo
  - altele
    - ➢ arterita temporală
    - ➢ oftalmoplegie diabetică

DUREREA DE ORIGINE PSIHOGENĂ

- Sindroamele dureroase nonorganice sunt diagnostic de excludere.
- Cauza pentru durerea oculară sau orbitală trebuie investigată în fiecare caz.
- Numai când nu se poate stabili nici o etiologie clară se pune diagnosticul de durere funcțională
- Fenomenele psihologice trebuie luate în considerare întrucât diversele tulburări de comportament sau de personalitate cum ar fi isteria (boala de somatizare) pot fi implicate în răspunsul pacientului la tratamentul prescris.
- În lipsa unui diagnostic structural pentru durerea oculară şi/sau orbitală consultația cu un psihiatru poate oferi informații prețioase.

MODALITĂȚI DE TRATAMENT ALE DURERII OCULARE/ORBITALE

Anestezicele si analgezicele topice.

- Anestezice: instilațiile cu 1-2 picături de anestezice topice (proparcaine 0.5%) produc o ameliorare bruscă a durerii pe o durată de 16 minute.
  - se aplică doar ca şi metodă de ajutor în stabilirea unui diagnostic pozitiv.
  - folosirea recurentă a anestezicelor topice poate duce la dezepitelizari corneene cu agravarea durerii in timp.
- Analgezicele nesteroide topice:

- preparatele oculare folosite curent sunt diclofenac 0.1%, flurbiprofen 0.03%, ketorolac 0.5% si suprofen 1%.
- diclofenacul şi ibuprofenul sunt folosite ca inhibitori de miază în cursul chirurgiei oculare.
- indicațiile pentru instilațiile antiinflamatorii sunt abraziuni corneene şi chirurgia refractivă pentru tratarea inflamatiilor postoperatorii.

Acoperirea ochiului (Ocluzarea/patching)

- defectele epiteliului cornean sunt reparate prin 2 mecanisme: alunecarea celulelor de la periferia injuriei si divizarea celulară; clipirea de multe ori prelungeşte procesul de vindecare al epiteliului cornean de aceea acoperirea ochiului poate contribui la ameliorarea durerii
- epiteliul cornean se vindecă foarte repede.
  - cu excepția defectelor foarte mari, cele mai multe abraziuni corneene au nevoie doar de 48 de ore pentru a se vindeca cu acoperirea protectivă a ochiului fiind cea mai eficientă metodă de tratament.
  - prin acoperirea ochiului se crează un mediu local ideal pentru creşterea bacteriană prin ridicarea temperaturii ochiului.
- se administreaza concomitent un antibiotic unguent ca: sulfacetamidă 10%, gentamicina 0.3%, tobramicină 0.3% în sacul conjunctival înaintea acoperirii ochiului.
- acoperirea corneeii cu lentile de contact protejează cornea de mişcarea pleoapelor şi asigură vindecarea eficientă a abraziunilor corneene

Agenții cicloplegici

- bolile traumatice si inflamatorii ale segmentului anterior induc contracturi spastice ale muşchilor ciliari şi ai irisului.
- pupila devine miotică şi o mare parte a suprafeței posterioare a irisului vine în contact cu cristalinul unde, în prezența inflamației, poate crea adeziuni cristaliniene permanente şi aderențe care pot contribui la agravarea senzatiei de durere.
- administrarea unui cicloplegic reduce durerea datorată spasmului ciliar şi dilată pupila prevenind sinechiile posterioare.
- alegerea agentului cicloplegic se face în funcție de durata efectului.
- ochii cu pigmentare accentuată răspund mai puțin la administrarea agentului cicloplegic decât ochii deschişi la culoare.
- pupila poate fi dilatată şi cu medicamente simpatomimetice (fenilefrina) dar acestea nu se recomandă cronic pentru că nu descresc spasmul ciliar şi pot accentua procesul inflamator.

Analgezicele

- tratamentele menționate sunt deseori suficiente.
- în cazuri acute, meperidina, morphine sau fentanilul pot ajuta la calmarea durerii.

- tratamentul cronic al durerii oculare este foarte rar indicat şi de regulă apare în sindroamele de durere referita cu predilecție în nevralgia de trigemen sau nevralgia postherpetică unde o modalitate multimodală cu medicamente antiepileptice, antidepresive şi opioide este totdeauna indicată

Anestezicele retrobulbare şi medicamentele neurolitice

- ochiul nevăzător şi dureros este de regulă tratat cu enuclearea.
- la unii pacienti la care vederea, deşi limitată, este păstrată, se recomandă injecția retrobulbară cu antiinflamatorii si anestezic local.
- daca injecția nu ameliorează durerea, injecția retrobulbară cu alcool 95% sau fenol 6% 1-2cc poate vindeca durerea oculară cu păstrarea reziduală a vederii.
    - mușchii extraoculari pot fi paralizati tranzitor.
    - alcoolul este foarte dureros dacă se injectează direct retrobulbar de aceea se recomanda administrarea premergătoare a 1-2 cc de lidocaina 1%.
    - consecința imediată a injecției retrobulbare este proptoza şi chemozisul care dispar în câteva zile. nervul optic nu este afectat de injecția cu alcool întrucit are o teacă foarte groasă care nu poate fi penetrată de concentrația locală a alcoolului şi/sau fenolului.

Chirurgia oculară şi radioterapia

- indicate în
    - glaucom
    - tumori orbitale
- termocoagularea ganglionului gaserian ca şi rezectia ramurilor periferice ale V1(supraorbital, infraorbital), pot fi încercate în cazurile refractare de durere oculară.
- radioterapia poate fi încercată în cazuri de tumori invadante orbitale cu metastaze multiple ca şi tratament paleativ.

Bibliografie

1. *Dumitrache Marieta, Magdalena Anitescu, Ciocalteu Alina Mihaela – Urgente oculare netraumatice, Editura Universitara Carol Davila, 2009*
2. *Dumitrache Marieta, Magdalena Anitescu, Potop V – Traumatisme oculare, Editura Universitara Carol Davila, 2009*
3. *Kanski JJ. Clinical Ophthalmology: A Systematic Approach. 5th ed. 2003.*
4. *Kunimoto DY, Kanitkar KD, Makar M. The Wills Eye Manual: Office and Emergency Room Diagnosis and Treatment of Eye Disease. 2008.*
5. *Pavan-Langston D. Manual of Ocular Diagnosis and Therapy. 5th ed. 2007.*
6. *Vaughan D, Asbury T, Riordan-Eva P. General Ophthalmology. 16th ed. 2003.*
7. *Webb LA. Eye Emergencies: Diagnosis and Management. 2004.*

8. Bartlett JD, Janus SD –Clinical Ocular Pharmacology, Butterworth Heinemann, ed V, 2008
9. Chern K C, Zegans ME – Ophthalmology review, Lippincott Williams, Wilkins, 2000
10. Dornic, Dean, Ophthalmic Pocket Companiob, Sixt Edition, 73-92, Elsevier Science, 2002;
11. Duane's Ophthalmology on CD-ROM, 2006
12. Friedman – Kaiser – Trattler – Review of Ophthalmology, Elsevier Saunders, 2005
13. Kanski J., Jack, Clinical ophthalmology A Systematic Approach, 136-137, Elsevier Science Limited, 2003
14. Rhee D. Y, Deramo V. H. - The wills eye drug guide, Lippincott Raven 1998
15. Yanoff M, Duker J S – Ophthalmology, Mosby, 2004

PARAIM
oculum

Capitolul 6

PARALIZII OCULOMOTORII

Marieta Dumitrache

Simptomele care pot anunța o afecțiune neurooftalmologică cu paralizii oculomotorii:

- apariția brutală a unei diplopii (vedere dublă)
- dezvoltarea brutală a unei anomalii pupilare
- cefalee
- dureri şi limitarea mişcărilor oculare (oftalmoplegie dureroasă)
- halucinații vizuale
- metamorfopsii (distorsiuni vizuale)
- fotofobie (sensibilitate la lumină)
- fotopsii (flashuri de lumină sau pete colorate)
- corpi flotanți
- clipit sau blefarospasm (spasm al muşchilor feței)
- deficit brutal de CV
- scăderea brutală AV

Diplopia produsă sau exacerbată de mişcările oculare poate fi

- **monoculară** în:
  - erori refractive
  - cristalin subluxat
  - iridodializă
  - simulant
- **binoculară** – dispare cu un ochi acoperit; are multiple cauze

Diplopie de cauză locală	**Diplopie de cauze generale**
Hematom **fracturi ale planşeului orbitar** **inflamații ale orbitei**	**Paralizie de nervi cranieni** - **tumori** - **traumatisme** - **afecțiuni vasculare: anevrism, diabet, arterioscleroză şi HTA, arterita temporală** **Sindrom de sinus cavernos sau sindrom orbitar superior** - **fistulă carotido-cavernoasă** - **tromboză de sinus cavernos** - **tumori metastatice** - **mucormicoză** - **mucocel** - **sindrom Tolosa Hunt** **Asociat cu patologie infecțioasă** - **bacteriemie: meningită, boala Lyme** - **virală** - **fungică – mucormicoză** **Afecțiuni neurogene** - **scleroză multiplă** - **oftalmoplegie internucleară** **Creşterea tensiunii intracraniene** - **neoplasm** - **pseudotumori cerebrale**

	- **hidrocefalie** **Migrenă oftalmoplegică** **Paralizii izolate de nervi cranieni - paralizie VI,IV, III** **Afecţiuni musculare cu diplopie brutală** - **miastenie** - **oftalmopatie tiroidiană** - **pseudotumori – miozită** **Afecţiuni orbitare** - **fracturi orbitare, hematom** - **tumori, pseudotumori orbitare** - **celulită orbitară**

Diplopia poate fi însoţită de

- dacă diplopia sau umbrele persistă dacă un ochi este acoperit diplopia monoculară este produsă de cataractă
- parestezii sau istoric de nevrită optică poate sugera la tineri debutul unei afecţiuni demielinizante
- în contuzia orbitară cu fractură şi hematom orbitar este limitată motilitatea oculară
- diplopia poate fi prezentă în traumatisme chirurgicale după operaţii (repetate) de DR
- ochi proeminenţi albi sau injectaţi în boală oculară tiroidiană, tumori orbitare, celulită
- probleme tiroidiene – prezente la femei de vârstă mijlocie cu debut brusc sau progresiv manifeste prin: tremor, intoleranţă la căldură, scădere ponderală, palpitaţii, diplopie prin restricţie mecanică a muşchilor extraoculari
- diplopia este semnul major în simptomatologia strabismelor paralitice, în paralizia de nerv III, IV, VI.
- debut brusc dureros – în paralizie de nerv III prin anevrism intracranian
- diplopie
  - orizontală – imagine una lângă alta în paralizie VI în infarct sau tumoră cerebrală şi paralizie III ischemică sau secundară unui anevrism, boală oculară tiroidiană, masă retrooculară, fractură explozivă
  - verticală – imagine suprapusă una peste alta în paraliztie IV traumatică, ischemică,
  - mixtă
- ptoza pleoapei superioare prelungită sau intermitentă suspectează miastenia gravis (rară), dacă este bruscă se suspectează paralizie de nerv III chiar dacă pupila este normală
- mişcarea laterală limitată sau diplopia orizontală crescută când priveşte în direcţia muşchiului paralizat indică paralizie VI

- ochi fixat în poziţie „în jos şi în afară" sugerează o paralizie de III asociat sau nu cu ptoză de aceeaşi parte
- paralizie dureroasă în paralizie III în anevrisme (URGENȚĂ NEUROCHIRURGICALĂ)
- pupila mărită în paralizie III secundară unui anevrism cerebral
- pupila normală în paralizii în boală microvasculară, ischemică sau diabetică
- pupila normală cu paralizie de III nu exclude anevrismul cerebral
- sensibilitate corneeană scăzută sau absentă poate fi primul semn în neurinom de acustic asociat cu paralizie ipsilaterală VI şi hipoacuzie

Testarea sensibilităţii corneene se face cu un fragment de vată rulat cu vârf moale care se apropie din lateral, astfel ca bolnavul să nu îl zărească, se atinge uşor corneea, pacientul clipeşte dacă are sensibilitate corneeană; se compară rezultatele testului la cei doi ochi.

- Pentru a fi simptom al unei paralizii oculomotorii, diplopia trebuie să fie prezentă în vedere binoculară. Uneori diplopia poate să nu fie interpretată de pacient ca vedere dublă, ci ca o vedere tulbure, când imaginea adevărată a ochiului sănătos şi cea falsă a ochiului deviat nu sunt net separate.
- Diplopia poate apare şi deranja vederea în anumite direcții ale privirii sau poate fi mascată de ptoză.
- În evoluția paraliziei oculare, diplopia poate persista până la dispariția cauzei generatoare sau se poate atenua în timp.
- Diplopia poate fi:
  - homonimă – în paralizii ale muşchilor ABDUCTORI – drept extern, oblic mic, oblic mare
  - heteronimă – în paralizii ale muşchilor ADDUCTORI – drept intern, drept superior, drept inferior
- După tipul şi caracteristica diplopiei putem determina muşchiul care este paralizat prin **Proba cu stică roşie**
  - *pacientul cu capul drept, imobil ține la un ochi o sticlă roşie*
  - *examinatorul la 5m ține în mână o sursă luminoasă (lumânare, bec electric) care poate fi deplasat în diverse direcții*
  - *pacientul cu ambii ochi deschişi vede în diplopie 2 imagini: albă şi roşie*
  - *imaginea care aparține ochiului paralizat este FALSA IMAGINE*
    - *diplopia este homonimă când imaginea roşie este situată de aceeaşi parte cu ochiul care priveşte prin sticla roşie*
    - *diplopia este heteronimă.când imaginea roşie este situată de partea opusă*
  - *pentru a stabili care mușchi este paralizat, examinatorul va mişca sursa de lumină pe rând în cele 9 direcții ale privirii .*
  - *pacientul ține capul nemişcat, privind la sursa de lumină şi observă în care direcție a privirii se accentuează distanța între imaginile duble.*

- *distanța dintre imaginile duble se accentuează în direcția de acțiune principală a mușchiului paralizat.*
- *(exemplu: În paralizia mușchiului drept extern al ochiului drept distanța dintre imaginile duble se va mări când lumânarea va fi mișcată spre dreapta pacientului)*
- *în diplopiile verticale, dacă distanța dintre imagini este mai mare când ochiul este în abducție, este interesat un mușchi drept; dacă distanța este mai mare în adducție este interesat un mușchi oblic.*

- Paraliziile oculomotorii se produc prin:
  - tumori
  - traumatisme
  - AVC la hipertensivi, diabetici
  - inflamații

PARALIZIA OCULOMOTORULUI COMUN III

- Nervul III inervează:
  - mușchiul drept superior
  - mușchiul drept inferior
  - mușchiul drept intern
  - mușchiul oblic mic
  - mușchiul ridicător al pleoapei superioare
  - mușchiul ciliar și sfincter irian
- ***Forma completă:***
  - ptoză palpebrală superioară care face ca diplopia să nu fie percepută
  - strabism divergent și ușor inferior (prin hiperfuncția marelui oblic)
  - diplopie heteronimă (la ridicarea pleoapei)
  - mișcări oculare abolite, ochiul pare imobil
  - pupila în midriază, fără RFM, prin paralizia sfincterului irian
  - acomodația este abolită cu cicloplegie prin paralizia mușchiului ciliar circular
- ***Forme parțiale***
  - oftalmoplegia externă – paralizia tuturor mușchilor extrinseci inervați de nervul III
  - oftalmoplegia internă cu midriază, cicloplegie
  - paralizii izolate ale fiecărui mușchi inervat de nervul III

PARALIZIA NERVULUI ABDUCENS VI

- Nervul VI inervează mușchiul drept extern.
- Se manifestă prin:
  - strabism convergent prin paralizia dreptului extern
  - abolirea abducției

- diplopie omonimă cu distanțarea imaginilor duble în privirea spre partea paralizată

PARALIZIA NERVULUI TROHLEAR IV

- Inervează mușchiul oblic mare care asigură rotația ochiului.
- Paralizia de IV este rară și poate surveni la copil, adult tânăr spontan ca o „paralizie decompensată" care nu poate fi controlată prin mecanismul de fuziune.
- Nervul IV este vulnerabil în:
  - traumatisme craniene
  - diabet
  - hidrocefalie prin tumori
- Paralizia de nerv IV se manifestă prin:
  - deviație în sus și internă a ochiului cu
  - rotație externă prin lipsa de funcțiune a mușchiului oblic mare
  - mișcări de coborâre limitate
  - diplopia este omonimă verticală, accentuându-se la privirea în jos.
  - diplopia torsionată este eliminată prin înclinarea capului în direcția opusă

PARALIZII OCULOMOTORII ÎN FUNCȚIE DE SEDIUL LEZIUNII

Leziuni la nivelul mușchilor oculomotori: interesează unul sau mai mulți mușchi prin: bride cicatriciale posttraumatice, postinflamatorii (miozite, celulite orbitare) tumori, miastenie

Leziuni la nivelul orbitei

- **Sindrom de fantă sfenoidală**
  - oftalmoplegie totală cu leziuni III, IV, VI
  - anestezie în teritoriul nervului V (uneori keratită neuroparalitică)
  - exoftalmie moderată prin stază în venele oftalmice în traumatisme orbitare sau de craniu, tumori, anevrisme de arteră carotidă internă
- **Sindrom de vârf de orbită**
  - sindrom de fantă sfenoidală și
  - afectarea nervului optic cu scăderea AV și alterări de CV (scotom central)
- Cauze: tumori, traumatisme, afecțiuni vasculare, inflamatorii

Paralizii bazilare – interesează trunchiul nervului la nivelul bazei craniului

- **Sindrom de perete extern al sinusului cavernos**
  - sindrom de fantă sfenoidală cu sau fără:
  - exoftalmie pulsatilă
  - semne de tumoră hipofizară
  - semne de tromboză de sinus cavernos

- **Sindrom de vârf de stâncă temporală (Gradenigo)**
  - paralizia unilaterală VI, VII
  - dureri de tip trigeminal +/-
  - pareză facială dureroasă prin propagarea unei otite medii la stânca temporalului

Paralizii radiculare – interesând rădăcinile nervoase de la nucleul de origine aparentă; se asociază cu paralizii ale membrelor de partea opusă formând paralizii alterne

- **Sindrom Weber – piciorul peduncular**
  - paralizie omolaterală III
  - hemiplegie contralaterală
  - paralizie VII
- **Sindrom Benedict – leziuni la calota pedunculară şi nucleul roşu**
  - ataxie contralaterală
  - paralizie omolaterală III
  - hemitremor contralateral
- **Sindrom Millard-Gubler – leziune la protuberanță**
  - afectează VI, VII, căile piramidale
  - paralizie omolaterală VI, VII
  - hemiplegie contralaterală
  - este frecvent de cauză vasculară la tineri, în afecțiuni demielinizante, tumori (meningiom, neurinom de acustic)
- **Sindrom Foville** leziuni anterioare şi paralizia lateralității privirii omolaterale prin interesarea fasicolului longitudinal posterior

Paralizii nucleare – interesează nucleii care constituie originea reală a nervilor oculomotori pot fi leziuni totale, parțiale, rar bilaterale.

Paralizii supranucleare – interesând centrii coordonatori ai motilității (Nu se produce diplopie şi strabism)

- paralizia mişcărilor de lateralitate la nivelul fasciculului longitudinal posterior
- paralizia mişcărilor de verticalitate – sindrom Parinaud prin leziuni ale comisurii albe posterioare prin tumori de epifiză
- paralizia convergenței cu diplopie heteronimă în privirea de aproape
- paralizia divergenței – diplopie homonimă la privirea la distanță

Paralizii corticale

- **centrii frontali** se însoțesc de
  - paralizii ale mişcărilor voluntare cu mişcări reflexe păstrate în paralizii bilaterale
  - deviația conjugată a ochilor şi capului cu hemiplegii şi alterări ale mişcărilor de verticalitate
- **centrii occipitali**
  - perturbarea mişcărilor reflexe – reflexul de fixație
  - hemianopsii

- fotopsii
- în leziuni ale emisferei stângi agnozie, alexie, hemiplegie dreaptă

- Paralizii combinate de nervi cranieni – III, IV, VI pot apare în leziuni tumorale, traumatice, vasculare inflamatorii. Pacienții cu HTA, diabet zaharat pot dezvolta infarcte microvasculare cu pareze izolate sau multiple.
- Orice paralizie oculomotorie acută trebuie urmărită periodic clinic, la nevoie CT, RMN

TRATAMENTUL PARALIZIILOR OCULOMOTORII

- tratamentul afecțiunii cauzatoare (dacă este posibil)
- tratarea diplopiei
  - cu ajutorul prismelor convenționale sau folie prismatică lipită pe lentila ochelarului
  - prin acoperirea ochiului paralizat (ocluzor cu lentilă mată) dacă vârsta pacientului este peste 9-11ani ((nu se recomandă ocluzia sub 9 ani pentru a nu se ambliopiza ochiul acoperit)
- evitarea contracturii musculare prin injectarea de toxină botulinică
- corectarea chirurgicală a strabismului paralitic după 1 an de la debut

Diagnosticul diferențial al paraliziilor de nervi cranieni care afectează ochiul

Nn cranieni	Ex.ocular	Cauze
III	**Ochiul priveşte în afară şi în jos (strabism divergent)** **Ptoză** **Midriază – cicloplegie** **Diplopie variabilă orizontală, heteronimă**	**Diabet** **HTA** **Anevrism intracranian** **Tumori** **Inflamații (arterită temporală)** **Boli demielinizante**
IV	**Glob ocular ascensionat de partea afectată** **Diplopie verticală, homonimă**	**Traumatisme** **Infecții** **Diabet** **Arterita temporală** **Tumori**
VI	**Ochiul priveşte înăuntru – strabism convergent** **Diplopie orizontală, homonimă**	**Diabet** **HTA** **Hipertensiune intracraniană** **Traumatisme** **Infecții** **Boli demielinizante** **Tumori**

Bibliografie

1. *Jacobson DM, McCanna TD, Layde PM. Risk factors for ischemic ocular motor nerve palsies.* Arch Ophthalmol. *Jul 1994;112(7):961-6.* [Medline].
2. *Miller NR. The ocular motor nerves.* Curr Opin Neurol. *Feb 1996;9(1):21-5.* [Medline].
3. *Trobe JD. Isolated third nerve palsies.* Semin Neurol. *Jun 1986;6(2):135-41.* [Medline].
4. *Dumitrache Marieta, Magdalena Anitescu, Alina Mihaela Ciocalteu – Urgente oculare netraumatice, Ed Universitara Carol Davila, Bucuresti, 2009*

Capitolul 7

GENETICĂ ÎN OFTALMOLOGIE

Camelia Arsene
Alina Mihaela Ciocâlteu
Marieta Dumitrache

- Genomul uman este estimat a conține între 50.000 şi 100.000 gene, fiecare dintre ele fiind compusă dintr-un polimer liniar de ADN.
- Celulele umane nucleate excepție făcând ovulul şi spermatoziodul conțin 46 de cromozomi, dispuşi în 23 de perechi, fiecare componentă a unei perechi derivând de la un individ-părinte
- Genele
  - sunt asamblate în lanțuri liniare lungi, care împreună cu proteinele cromatinei formează cromozomii
  - nu sunt secvențe continue de ADN, ci sunt compuse din secvențe codate (exoni) ăntrerupte de secvente care se interpun (introni)
  - genele sunt înscrise în cele 3 bilioane de perechi de baze ale ADN-ului care reprezintă genomul haploid
- molecula ADN
  - ADNul este un polimer liniar format din patru unități monolegate împreună într-un lanț prin legături fosfodiesterice
  - molecula de ADN este formată din două lanțuri de polinucleotide rulate unul în jurul celuilalt fiecare conținând mii-milioane de perechi de baze
  - pentru translația informației genetice, cu formarea unei proteine, un segment de ADN este transcris mai întâi în ARN mesager. ARNm conține o secvență de baze de purină şi pirimidină care este complementară bazelor din sensul opus al catenei de ADN. Pentru translația ARNm cu formarea de proteină, ARNm se leagă de o structură complexă – ribozom- compus din tipuri diferite de ARN (ARN ribozomal) şi un număr mare de proteine. Fiecare din cei 20 de aminoacizi este ataşat în citoplasmă la un tip de ARN (ARN de transfer) pentru a fi aşezat la locul său potrivit în secvența proteică. Fiecare ARNt conține o ansă anticodon care include o secvență de 3 baze complementară cu codon specific al ADNului mesager corespunzător. Sub influența factorilor citoplasmatici se vor forma legături peptidice între diferiți aminoacizi aliniați de-a lungul ARNm. Secvența primară de baze din regiunile de codare ale ADNului determină secvența de aminoacizi din proteină, astfel că gena şi proteina respectivă sunt colineare. Orice modificare a secvenței de baze din genă determină modificarea proteinei la un anumit nivel în secvența ei.
- multe proteine există în două sau mai multe forme, forme multiple care se datoresc existenței a unei multiple variații ale unei gene (gene alele) la nivelul aceluiaşi locus genetic, ce codifică aceeaşi proteină.
  - fiecare persoană are două alele, pentru mulți loci, fiecare alelă aparținând la fiecare părinte .
  - homozigotul = individul la care cele 2 alele sunt identice
  - heterozigot = individul la care cele 2 alele sunt diferite

- **mutația, baza variațiilor normale şi a bolilor genetice este definită ca o modificare stabilă, moştenită a ADN-ului**
  - mutațiile largi: deleții, inserții, duplicații, inversii, triplete expansive
  - mutații punctiforme: tăcute, deleție cu sens greşit , nonsens, reglatorii

Bolile genetice pot fi clasificate în trei categorii

- **Tulburări cromozomiale** – implică absența, excesul sau aranjarea anormală a unuia sau mai multor cromozomi, producând cantități mari de material genetic excesiv sau deficitar şi care afectează mai multe gene
- **Tulburări monogenice (mendeliene)** determinate de o singură genă mutantă; au caracteristici de moştenire simple de tip mendelian AD, AR, AR legate de cromozomul X
- **Tulburări complexe** cauzate de interacțiunea mai multor gene cu factori exogeni sau de mediu în care componentele constitutive (poligenice) sunt compuse din gene multiple la nivelul unor loci independenți ale căror efecte interacționează cumulativ.

În oftalmologie sunt numeroase boli ereditare

- Elucidând etiologia genetică a diferitelor boli oculare hereditare, genetica moleculară va permite identificarea factorilor generatori implicați şi dacă este posibil, asigurarea unei profilaxii sau chiar tratament al unor boli ereditare.
- Caracterele hereditare sunt transmise mendelian AD, AR, AR legat de sex (X)

Autosomal dominant (AD)

- ambele sexe sunt egal afectate
- gena responsabilă de tulburarea AD trebuie să fie localizată pe unul din cei 22 de cromozomi
- subiectul atins este purtător de alele în care o alelă are o mutație şi o alelă este normală – heterozigot
- riscul de a avea un copil atins este de 50%
- particularitatea acestui mod de transmitere este variabilitatea de expresie a fenotipului, astfel că un subiect purtător de genă responsabilă a unei afecțiuni se poate prezenta ca un individ indemn, ceea ce înseamnă că are atunci o penetranță redusă
- penetranța corespunde proporției subiecților care exprimă tara

Autosomal recesiv (AR)

- cele două sexe sunt egal afectate
- subiectul atins este purtător de două exemplare de alele „mute" – homozigot (tulburările sunt vizibile clinic numai la homozigoții sau la heterozigoții combinați când ambele alele de la un locus genetic particular sunt mutante)
- părinții sunt heterozigoți sau purtători indemni

- riscul de a avea un copil afectat este de 25%, existând o frecvență ridicată în consangvinitate
- toți copii subiecților atinşi vor fi heterozigoți, deci purtători şi indemni, cu excepția cazurilor de unire între un homo şi heterozigot, unde riscul de a avea un copil atins este de 50%

Autosomal recesivă legată de cromozomul X

- genele responsabile de tulburările genetice legate de cromozomul X sunt localizate la nivelul cromozomului X; femeia având 2 cromozomi X poate fi homozigotă sau heterozigotă pentru o genă mutantă şi alelele mutante pot avea expresie recesivă sau dominantă
- sexul masculin, având un singur cromozom X are probabilitate mai mare de a prezenta fenotipul complet , indiferent dacă mutația produce alele recesive sau dominante la sexul feminin; termenii Xlinkat dominant şi X linkat recesiv se referă doar la expresia mutației la femei
- nu se transmite de la tată la fiu pentru că tatăl transmite la fiul său cromozomul Y
- afecțiunile legate de sex se transmit prin femei purtătoare şi conductoare heterozigote
- toate purtătoarele au risc 50% de a avea un fiu atins şi acelaşi risc de a avea o fiică purtătoare

Ereditatea mitocondrială

- există multiple tulburări genetice care afectează funcția mitocondrială
  - mutații în genomul nuclear
  - mutații în genomul mitocondrial
- tulburările genetice date de genomul mitocondrial includ
  - oftalmoplegia externă cronică progresivă
  - sindromul Kearns-Sayre
  - neuropatia optică ereditară Leber

Cromozomi

- ansamblul genelor unui individ poartă numele de genom şi se găseşte în nucleul fiecărei celule
- la om există 46 de cromozomi repartizați în perechi care pot fi clasați în funcție de talie şi formează cariotipul
- primele 22 de perechi de cromozomi sunt identici sau homologi şi sunt numiți autosomi
- ultima pereche este constituită din cromozomi sexuali
- la femei cromozomii sunt identici – 2 cromozomi X
- la bărbați un cromozom este X şi un cromozom este Y
- 46 de cromozomi formează numărul diploid

ANOMALII CROMOZOMIALE

Anomalii de număr – aneuploid

- monosomie – absența unui cromozom al unei perechi
- trisomie – prezența de 3 în loc de 2 cromozomi într-o pereche
- poliploid – prezența unui multiplu al numărului haploid de cromozomi
- mozaic – prezența populației celulare de origine genetică diferită la individ
- aneuploidia se însoțește frecvent de avort spontan, rar este compatibilă cu viața

Trisomiile cromozomilor sexuali sunt

- **Sindrom Klinefelter – cariotip 47 = XXY**
- **Trisomia 21 – sindrom Down**
  - frecvență 1/650 naşteri
  - este legat de vârsta mamei
  - ocular
    - ➢ înclinație mongoloidă a fantei palpebrale
    - ➢ strabism
    - ➢ miopie forte
    - ➢ cataractă
    - ➢ keratocon
- **Trisomie 13 – Sindrom Patau**
  - deces frecvent în primele luni
  - anomalii sistemice severe
  - ocular – displazie retiniană
- **Trisomie 18 – sindrom Edwards**
  - afecțiune gravă cu mortalitate 90% în primii ani
  - sistemic
    - ➢ fizionomie caracteristică cu orbite puțin proeminente şi margini suborbitare hipoplazice
    - ➢ malformații ale urechii
    - ➢ micro-retrognatism
    - ➢ convexitatea labei piciorului
  - ocular
    - ➢ opacități corneene şi cristaliniene
    - ➢ colobom
    - ➢ glaucom

Anomalii de structura ale cromozomilor

- **deleție**
  - constă în pierderea unui segment de cromozom distal sau intercalar

  - exemplu: **sindrom Wolf-Hirschorn** se notează **4p si** exprimă deleţia braţului scurt al cromozomului 4
- **translocaţie**
  - este rezultatul transferului unui segment din poziţia sa normală în altă poziţie sau pe alt cromozom
  - acest transfer poate fi
    - reciproc, translocaţie echilibrată
    - fără reciprocitate – translocaţie neechilibrată care reprezintă o trisomie parţială pentru cromozomul cu exces de material genetic, iar cromozomul cu material amputat este monosomie parţială
- **cromozom în inel** – se formează prin dublă deleţie a extremităţilor şi fuziunea resturilor

- Un număr variat de anomalii morfologice şi oculare sunt asociate cu diverse anomalii cromozomiale de structură.
- Mutaţiile genetice pot determina formarea unor gene defecte, care în final pot duce la alterarea fenotipului
- Schimbările în fenotip pot fi determinate de variaţii normale, dar şi de mutaţii care pot produce disfuncţii celulare importante, care pot fi generatoare de boli hereditare
- Deşi toate bolile cu transmitere ereditară sunt rezultatul unor mutaţii genetice, consecinţele moleculare ale mutaţiilor sunt variabile. Tipul de mutaţie defineşte în general tipul de transmitere
  - Mutaţiile care duc la creearea unor proteine anormale în detrimentul unor celule sunt autosomal dominante pentru că gena mutantă este necesară pentru alterarea funcţiilor acestor celule
  - Mutaţiile care rezultă în proteine care îşi pierd funcţia pot fi transmise AD sau AR
  - Unele boli pot fi datorate unor mutaţii ADN mitocondrial
  - Mutaţii în gena cromozomului X pot produce boli cu transmitere AR legată de X

Sindroame cromozomice

- Anomalii de dimensiune ale globului ocular
  - anoftalmie
  - microftalmie
- Distrofie corneeană dominantă
- Distrofie corneeană Meesmann
- Glaucom congenital
- Aniridie
- Sindrom Rieger
- Cataractă congenitală

- Tulburări de refracție
- Retinoblastom
- DMLV
- Retinoschizis juvenil legat de sex
- Maladie Norrie
- Distrofii retiniene la copil
  - amauroza Leber
  - boala Stargardt
  - retinopatia pigmentară
- Albinism
- Atrofie optică AD
- Atrofie optică AR

La copil multe boli oculare cu transmitere genetică izolate sau asociate cu afectări oculare sau sistemice pot genera sindroame plurimalformative

Boli oculare cu transmitere genetică (după Yanoff și Friedman)

- Microftalmie AD
- Miopie forte AR-X
- Distrofie corneeană dominată AD
- Distrofie corneeană Meesmann AD
- Cornee plană
- Distrofie endotelială Fuchs
- Glaucom congenital AD, AR
- Glaucom juvenil AD
- Aniridia AD
- Anomalia Peters
- Sindrom Rieger AD
- Cataractă nucleară frecv AD
- Cataractă congenitală dominantă AR, AR-X
- Retinoblastom AD
- Retinita pigmentară AD, AR. AR-X, disgenic
- Distrofie maculară Sorsby AD
- Boala Stargardt AR
- Fundus flavimaculatus AR
- Distrofie viteliformă Best AD
- Sindrom Usher AR
- Sindrom Bassen Korzweig AR
- Retinoschizis juveniL AR-X
- Boala Goldman Favre AR
- Sindrom Wagner AD

- Sindrom Stickler AD
- Coroideremie AR-X
- Atrofie girată AR
- Neurofibromatoza I AR

Anomalii ale dimensiunilor globului ocular

Anoftalmia este absența ochiului cel mai frecvent aparentă

- primară
  - excepțională
  - prin absența inducției veziculei oprice în săptămâna a treia intrauterină
  - se depistează prin ecografie prenatală, evidențiindu-se hipoplazia majoră a globului ocular
- secundară
  - consecința absenței sau malformațiilor cerebrale anterioare
  - excepțional viabilă
- degenerativă
  - prin oprirea în dezvoltare a veziculei optice normale
  - este primul stadiu de microftalmie şi se pot evidenția elemente ectodermice sau relicve ale canalului optic la RMN

Microftalmia – prezența unui ochi mic, anormal

- microftalmie cu ochi chistic – prin neinvaginarea veziculei optice primitive în săptămâna a patra intrauterină
- microftalmie colobomatoasă –mai frecvent după defect de ănchidere a fantei embrionare în săptămâna a şaptea intrauterină
- microftalmie necolobomatoasă – pură – este o simplă reducere a globului ocular, survine după închiderea fantei embrionare în săptămâna a şaptea intrauterină
- se poate complica cu alte anomalii oculare: distrofie corneeană, cataractă, persistență de membrană pupilară, vitros primitiv, displazie retiniană şi/sau anomalii viscerale diverse
- transmiterea hereditară în microftalmie poate fi:
  - AD cea mai frecventă
  - există heterogenitate genetică
  - sunt reperate două origini cromozomice11q13, 15qR-q15
  - AR – mai rară, heterogenă
  - localizare cromozomică 14q32, 14q24 cu mutații homogene identificate în CHX10
  - AR legat de X – rară, gena responsabilă este localizată în cromozomul Xp22.3

Distrofiile corneene dominante

- Se manifestă prin apariția opacităților corneene bilaterale primitive, congenitale sau tardive, staționare sau progresive care nu se însoțesc de fenomene inflamatorii sau vasculare
- Distrofiile corneene dominante produc o mutație cu formarea unor proteine toxice
- Sunt 4 tipuri de distrofii corneene care afectează stroma şi au transmitere AD

Distrofia Groenow tip1

- este o distrofie granulară tipică, discretă cu depozite albe localizate în stroma corneeană – depozite hialine
- este însoțită de scăderea AV în obscur
- are evoluție progresivă

Distrofia lattice tip1

- sunt depozite de amiloid cu opacifierea progresivă a axului vizual
- depozitele sunt birefringente în lumina polarizată după colorare cu roşu Congo

Distrofia Avelino

- include distrofie lattice şi granulară

Distrofia Reis-Bucklers

- invadează inițial membrana Bowman şi se extinde în stroma superficială
- Distrofiile corneene dominante se produc prin mutație în gena TGF(BIGH3)
- Toate aceste distrofii au în comun intervalul cromozomic 5q31 şi mutația într-o singură genă TGFB1(situată ca BIGH3) localizată în regiunea unde este afectarea individuală
- Produsul acestei gene, keratoepitelina (proteină produsă prin BIGH3) este probabil un matrix proteinic extracelular care modulează adeziunea celulară şi prezintă mutații specifice
- Au fost găsite 4 mutații diferite care codifică arginina cu hipermutabilitatea zonelor ce codifică acizii aminați, arginină, în poziția 124 şi 555, care sunt la originea distrofiilor legate de BIG H3
  - arginina pentru cisteină (R124C) sau histidina (R124H) în poziția 124 în distrofia în grilaj Avellino
  - arginina pentru triptofan (R555W) în poziția 555 în distrofia Groenow tip I şi Reis-Bucklers în rețea
  - arginina pentru leucină (R124L) în distrofia geografică Reis Bucklers
- depozitele patologice produse prin acumularea de keratoepitelină sunt prezente în cornee şi în alte organe
- pentru că TGF B1/BIGH3 are expresie şi în alte țesuturi se sugerează că mecanismul specific corneean în distrofii este legat de acumularea keratoepitelinei mutante

Distrofia corneeană Meesman

- AD
- afectează epiteliul corneean prin opacități punctiforme în epiteliu şi ocazional în membrana Bowman
- gena responsabilă este localizată în aceeaşi regiune a cromozomilor 12q13 ca şi locația K3 şi K12 care este o keratină specifică corneeană în epiteliu

Glaucom congenital

- Glaucomul congenital poate fi
  - primar
  - juvenil
  - secundar

Glaucomul congenital primar

- prezintă heterogenitate genetică prezentând forme AD şi AR
- AR
  - gena responsabilă pentru glaucomul congenital este localizată în genomul uman (GLC3A la 2p21 şi GLC 3B la 1p36)
  - loci identificați GLC3A pe cromozomul 2p21, GLC3B pe cr 1p 36, GLC 3A codează citocromoxidaza P450; mutațiile acestei gene dau 2/3 din glaucoamele congenitale
  - gena responsabilă, localizată la cromozomul 2p21, C1P1B1 este un membru al familiei de proteine a citocrom P 450 (B1)
  - mutațiile CYP1B1 sunt prezente în glaucomul congenital AR, dar în special în consangvinitate
  - citocrom P 450 IB1 poate fi modificat şi de tirozinază
  - mutația CYP1B1 are expresivitate variabilă, dar tirozinaza nu contribuie la variația fenotipică
  - heterozigoții sunt asimptomatici
  - urmaşii celor cu glaucom congenital vor avea şanse 25% să facă boala, 50% să fie purtători asimptomatici şi 25% să fie neafectați şi nepurtători
  - se poate efectua un diagnostic prenatal la gravidele care au mai avut urmaşi cu glaucom congenital la care se va evidenția prezența celor două gene alele
  - examenul genetic este util şi imediat după naştere când evidențiază cele două gene alele, precizează diagnosticul şi evită investigațiile suplimentare
  - la purtătorii mutației CYP1B1se vor evita alfa 2 agoniştii datorită riscului de apnee şi bradicardie
  - în cazurile apărute spontan mutațiile CYP1B1 s-au înregistrat în 10-15% la cei afectați
  - mutații ale CYP (B) s-au constatat şi în anomalia Peters
  - în unele cazuri severe de glaucom juvenil s-a constatat asocierea mutației genei CYP1B1 cu gena MYOC

- MYOC, gena care codifică miocilina poate în asociere cu mutația genei CYP1B 1 să influenţeze severitatea GCP, chiar şi heterozigoții cu mutații CYP1B1 care în mod normal nu manifestă boala, dacă asociază mutații ale MYOC au forme mai severe decât mutațiile izolate
  - exprimarea fenotipică a mutațiilor genetice are o mare variabilitate
  - pot exista expresii fenotipice diferite la acelaşi individ când un ochi este mai afectat decât celălalt, expresii diferite la membrii aceleiaşi familii cu fenotip asemănător sau între membrii unor familii diferite cu acelaşi genotip

Glaucom juvenil

- prezent în primele decade de viață, se manifestă prin creşterea PIO
- AD – gena responsabilă pentru glaucomul juvenil MYOC (cunoscută TIGR) este localizată la nivelul cromozomului 1 banda 1q21-1q31 şi mediază miocilina – o glicoproteină cu rol în funcția trabeculară, care este localizată pe cr GLC1A
- mutația miocilinei poate fi asociată cu glaucom cu unghi deschis la adult

Glaucom congenital secundar este prezent în embriotoxon posterior, anomalie Rieger, anomalie Axenfeld

Tip glaucom	Locație cromozomică	Locus	Genă	Proteină
Glaucom congenital primar	2p21 1p36	GLC 3A GLC3B	CyP1B1	
Anomalie Rieger	4q25 6p25	RIEG 1 RIEG 2	PITX2 FKLH7	Solurcinfork head homolog like

Aniridia

- reprezintă absența irisului aproape totdeauna incompletă putându-se vizualiza la gonioscopie resturi iriene
- este oprire în dezvoltarea cupulei optice în viața intrauterină
- se asociază cu hipoplazie de fovee, glaucom în 50% şi cataractă
- cel mai frecvent izolată, se poate transmite AD
- există un locus unic pe cromozomul 11p13 şi mutația în gena PAX 6 a fost identificată la originea aniridiei umane
- poate fi asociată cu alte malformații în cadrul sindromului WARG (tumoră Wilms - nefroblastom, aniridie, anomalii genitale, retard mental)

Baza genetică a glaucomului

Tip de glaucom	Locație	Genă
GPUD/GJ	1q23-25	TIGR/miocilina
GPUD	2cen-q13	?
GPUD	3q21-q24	?
GPUD	8q23	?

GPUD (GTN)	**10p15 –p14**	**OPTN**
GPUD	**7q**	**?**
GCP	**2p21(AR)**	**CYP1B1**
GCP	**1p36 (AR)**	**?**
Sd Rieger	**4q25**	**PITX2**
Iridodisgenezie	**6p25**	**FOXC1**
Disgenezia segmentului anterior	**10q25**	**PITX3**
Aniridia	**11p13**	**PAX6**

GPUD – glaucom primar cu unghi deschis
GJ – glaucom juvenil
GTN – glaucom cu tensiune normală
GCP – glaucom congenital primar

Sindrom Rieger

- AD
- sunt tulburări ale morfogenezei cu dezvoltarea anormală a segmentului anterior
- include
  - embriotoxon posterior
  - hipoplazie iriană
  - adeziuni irido-corneene
  - corectopie
  - aproximativ 50% din indivizi dezvoltă glaucom cu creşterea PIO şi afectarea nervului optic
- prezintă heterogenitate genetică indicată prin varietatea anomaliilor cromozomiale asociate cu condiția includerii deleției cromozomului 4 şi 13
- gena pentru sindromul Rieger este localizată pe cromozomul 4q25, 13q14, 6p25
- hipoplazia iriană are caracter dominant, locus 6p25
- cromozomul 4q25 gena /PITX2)
- cromozomul 6p25 gena FOXC1(numită FKHL7)
- FOXC1 şi PITX2 interacționează în timpul dezvoltării oculare

Cataracta congenitală

- sunt frecvente şi heterogene clinic şi etiologic
- nu trebuie neglijate alte cauze posibile de cataractă decât cele genetice: toxice, anoxice, virale (rubeola, CMV, varicela), toxoplasma
- dacă sunt ereditare cataractele congenitale pot fi izolate sau asociate cu alte malformații oculare sau viscerale în cadrul sindroamelor plurimalformative
- mod de transmitere pentru formele izolate este cel mai frecvent AD, rar AR sau AR legat de sex

Tulburări de refracție

Miopia forte

- este o tulburare de refracție cu posibilă determinare genetică
- forma izolată este multifactorială
- regiunea cromozomică implicată este 18p11 şi 12q21 pentru forma dominantă şi Xq27 pentru miopia recesivă legată de sex

Retinoblastom

- este o tumoră malignă a retinei prezentă la copil prin mutații ale genei retinoblastomului RB1
- gena RB1 este situată pe banda q14 a cromozomului 13
- RB este asociat cu deleție cromozomică, deleție intercalară a cromozomului 13, dar s-au citat şi alte aberații cromozomice nespecifice
- poate fi ereditar sau sporadic şi apare atunci când cele două alele ale genei RB a unei celule retiniene sunt alterate
- forma ereditară – 40%
  - transmitere AD
  - mutația primei alele este de origine germinală şi se găseşte în celulele organismului, deci şi în celula retiniană
  - această mutație se transmite printr-un părinte purtător 10% din RB sau este un accident în formarea gameților – mutație germinală de novo 30% din RB
  - mutația alelei secunde este de origine somatică şi se produce în celulele retiniene
  - 5% din RB au deleție 13q14
  - RB ereditar cuprinde forme bilaterale sau/şi formele unilaterale cu focare multiple şi antecedente familiale
  - fenotipul 13q se însoțeşte de retard mental, deficit ponderal, criptohidie, hipospadias, anomalii palatine
- forma neereditară sporadică
  - cele două mutații sunt somatice, deci netransmisibile şi se produc aleator în aceeaşi celulă retiniană
  - RB sporadic este întotdeauna unilateral fără antecedente familiale şi reprezintă tumoră în focar unic

DMLV

- s-a identificat acumulare de lipofuscină în EPR cu atrofia progresivă a EPR macular
- factorii genetici ce contribuie la DMLV sunt
- factor H complement
- genă nouă LOC 387715

Retinoschozis juvenil X linkat

- este o maculopatie produsă prin schizis intraretinian, un defect similar implicând celulele retiniene Mueller
- retinoschizisul este moştenit AR X linkat, AR
- hereditatea în retinoschizis juvenil este întotdeauna recesivă legată de cromozomul X şi afectează băieţii în ramura maternă a unei familii
- femeile conducătoare nu prezintă tulburări vizuale şi au în general FO normal
- uneori leziunile retiniene periferice sunt comparabile cu ale băieților atinşi
- gena responsabilă, RS a fost localizată în Xp22 şi identificată; ea codează o proteină a cărei funcție este necunoscută
- sfatul genetic permite recunoaşterea femeilor conductoare şi înlesneşte diagnosticul prenatal al afecțiunii

Maladia Norrie

- etichetată multă vreme ca un pseudogliom prin vizualizarea unei mase retrocristaliniene albe, maladia Norrie este o displazie retiniană precoce care antrenează frecvent DR congenitală totală (in utero)
- această displazie antrenează cecitate precoce
- este asociată în 1/3 din cazuri cu surditate evolutivă şi în 2/3 cu retard mental
- afecțiune omogenă pe plan genetic se transmite ca şi retinoschizisul AR legat de sex
- femeile conducătoare au examen oftalmologic normal
- gena este localizată în regiunea centromerică a cromozomului X în Xp11.1 şi este identificată
- gena de talie mică (2 exoni codanți) poate fi identificată şi permite recunoaşterea femeii purtătoare şi diagnosticul prenatal în familiile cu risc

Distrofii retiniene la copil

- aceste afecțiuni sunt o cauză importantă de scăderea vederii la copil (în jur de 30% la copii şcolarizați pentru deficiențe vizuale)
- distrofiile retiniene sunt un grup de dezordini vizuale cu tablouri clinice şi grade diferite de severitate, dar toate cu evoluție mai mult sau mai puțin lentă spre reducerea AV
- distrofiile retiniene au determinism genetic şi au o mare heterogenitate în simptomatologie, evoluție, prognostic
- decriptarea leziunilor genetice permite identificarea proteinelor absente sau alterate şi cunoaşterea localizării lor celulare

Amauroza Leber (AL)

- distrofie retiniană ereditară gravă (cea mai gravă şi cea mai precoce)
- AR
- debut la naştere sau în primele luni de viață cu nou născut orb

- prezintă o mare heterogenitate genetică
  - primul locus a fost localizat pe braţul scurt al cromozomului 17 (17p13.1) cu o mutaţie în gena Ret GC1 codând o guanilat ciclază specifică a fotoreceptorilor; mutaţia acestei gene generează 20% din cazurile de amauroză Leber
  - locus LCA2 pe cromozomul 1p31 şi permite AL în 7% prin mutaţie în gena RPE 65; mutaţia în gena RPE 65 antrenează o producţie alterată de rodopsină
  - a treia genă responsabilă pentru AL este gena CRX codând o proteină de 299 acizi aminaţi similară proteinelor OTX (orthodenticle homebox)
  - a patra genă identificată în 2000 este localizată la proximitatea RET GC1 pe cromozomul 17p13.1 este gena A1PL1 care generează AL în 7%
  - alte gene identificate RPGRIPI pe cromozomul 14q11 (6% cazuri) şi CRB 1 pe cromozomul 1q31 (7%)
  - aceste 6 gene produc 45% din cazurile de AL

Maladia Stardgardt

- distrofie maculară cu debut brutal între 7-12 ani prin scăderea importantă a AV, evoluţie rapidă şi instalarea unei ambliopii profunde
- reprezintă 10% din distrofiile retiniene
- AR în 99%
- boala este homogenă pe plan genetic, dar foarte heterogenă pe plan clinic
- gena responsabilă (este unică) este localizată în 1p22.1 şi identificată este gena ABCR codând ATP-binding cassette retinol
- gena ABCR este gena majoră în funcţionarea retinei, ea poate fi prezentă în maladia Stargardt la copil, la adult tânăr, RP (unele forme), distrofia mixtă a conurilor şi bastonaşelor
- frecvenţa subiecţilor heterozigoţi este de 2% şi poate explica recurenţa bolii în ramuri colaterale ale unei familii cu risc
- s-au încercat protocoale terapeutice experimentale pentru gena ABCR, prin terapie genică şi celulară

Retinopatia pigmentară

- are multiple modalităţi de transmitere
  - AD 20%
  - AR 20%
  - AR legat de sex 15%
  - disgenic excepţional
  - sporadic 45%
- RP este pe plan molecular un model de heterogenitate moleculară
- heterogenitatea RP reflectă complexitatea funcţionării celulelor fotoreceptoare şi ale EPR în care numeroase proteine asigură menţinerea şi funcţionarea transducţiei vizuale

- mutația în rodopsină poate produce RP-AD şi este un exemplu în care proteina mutantă interferă cu procesul celulelor normale
- forma de RP-AD este legată de cromozomul 3q24 printr-o mutație transgenică localizată în C terminus al genei
- în formele RP-AR mutațiile responsabile de scăderea activității biologice sunt legate de proteinele defecte care reduc sau fac să se întrerupă activitatea biologică; aceste mutații interferă cu expresia normală a genelor (mutații reglatorii)
- mulți indivizi heterozigoți cu RP-AR pot fi clinic normali
- în formele digenice se produce o interacțiune între gene multiple care produc moştenirea poligenică
- forme de periferin şi ROMI produc RP digenic, în timp ce alte mutații independente pot produce RP-AD
- în RP s-au evidențiat mutații specifice ale genelor periferin şi ROMI

Albinism

- este depigmentație la nivelul tegumentului în totalitate sau localizată numai ocular

Albinism ocular - este legat de tulburări ale melanogenezei legate de absența sau alterări ale activității tirozinazei

- **Forme clinice**
  - Forma tirozinazo-negativă
  - Forme tirozinazo-pozitive
  - Albinism ocular izolat
  - Forme recesive legate de X
  - Forma autozomic recesivă

Atrofia optică autozomică dominantă

- AD
- debut în prima copilărie
- pacientul nu ajunge niciodată la cecitate, vederea centrală fiind variabilă
- CV periferic este normal şi poate prezenta scotom central, paracentral, centro-cecal
- discromatopsie galben/albastru
- există variabilitate clinică şi heterogenitate genetică
- au fost localizate gene diferite
  - OPA 1
    - mai frecventă
    - localizată pe cromozom 3q28
    - codează o proteină dynamic-like care intervine în funcționarea mitocondrială
  - OPA 3
    - este mai rară
    - localizată în 18q12.2 (neidentificată)

  - OPA2 – loalizată pe cromozomul X
- afecţiunea are mare variabilitate clinică şi sfatul genetic permite un diagnostic prenatal în familiile cu forme severe de boală

<u>Atrofia optică autozomică recesivă</u>

- forme mai precoce şi mai severe decât cele dominante şi sunt excepţional izolate
- atrofia optică poate fi asociată cu
  - diabet – sindrom Wolfram
  - tulburări neurologice – sindrom Behr
  - anomalii de dezvoltare si anomalii cutanate
  - malformaţii cerebrale
  - multiple sindroame plurimalformative
- ocular
  - debut înainte de 3 ani şi atrofia optică este totală cu decolorare papilară totală, însoțită adesea de excavație
  - AV scade
  - CV păstrat periferic
  - nistagmus
  - tulburări importante ale vederii culorilor
- consanguinitatea parentală frecventă, sugerând existența mai multor gene
- există variabilitate clinică de la o familie la alta sugerând heterogenitate genetică

SFATUL GENETIC, DIAGNOSTICUL ŞI PREVENIREA BOLILOR GENETICE

- Scopul diagnosticului genetic este recunoaşterea precoce a unei boli pentru a preveni, eventual reversa afecțiunea
- Diagnosticul prenatal poate fi oferit cuplurilor care ştiu de prezența unei boli genetice în familie şi în caz de gravide cu vârsta avansată (testare citogenetică- mostre fetale prin amniocenteză sau din vilozitățile corionice)
- Protocol genetic
  - caracterizarea pacientului privind modificările clinice care sugerează un diagnostic ce ar putea fi confirmat prin teste genetice
  - precizarea existenței unui istoric familial al incidenței bolii pentru a identifica modelul de transmitere AD, AR, AR legat de X
  - sunt necesare
    - genul
    - data naşterii
    - vârsta de debut a bolii
    - relaţia cu ceilalţi membrii ai familiei
    - avorturile
    - cazurile de consangvinitate din familie

- conturarea unui pedigree genetic

- Dacă familia prezintă un model de transmitere mendeliană următorul pas este de a utiliza informaţiile din literatură şi din baza de date existentă (electronică) pentru a determina locusul genetic al cromozomului şi dacă gena a fost identificată la nivelul locusului respectiv.
- Pentru detectarea mutaţiilor genetice există metode

Indirecte – analiza de linkage genetic

- Analiza prin tipare (asocierea genelor ereditare) poate fi folosită pentru a diagnostica orice tulburare genetică cu localizarea genelor la nivelul cromozomilor. Segregarea markerilor genetici cunoscuţi a fi ataşaţi la gena responsabilă pentru o afecţiune este utilizată pentru a determina dacă un individ a moştenit cromozomul care are gena anormală. Metoda nu necesită izolarea fizică şi secvenţialitatea genei
- Analizele de asociere a genelor ereditare sunt utile când gene mari cu posibile mutaţii sunt răspunzătoare de producerea unei boli
  - ➢ analiza ADN de la membrii familiei pentru a identifica markeri care se segregă cu cromozomi anormali în fiecare pedigree afectat
  - ➢ deşi markerii selectaţi pentru analiză sunt fizic închişi pentru diagnosticul genei, poate apare o recombinare rară şi produce un diagnostic fals datorită separării aparente între markeri genetici care definesc cromozomii normali şi anormali
- testele indirecte pot fi efectuate dacă gena a fost localizată, dar nu identificată
- dacă gena a fost identificată şi se cunoaşte secvenţa ei, se poate face screening prin test direct pentru mutaţia ce produce boala respectivă.

Directe identifică modificările specifice ale secvenţei ADN

- Analiza directă a mutaţiei utilizează o varietate de tehnici bazate pe secvenţialitatea genei pentru a identifica perechea specifică care stă la baza mutaţiei specifice unei afecţiuni. După 30-50 cicluri de copiat ADN, acesta poate fi purificat şi utilizat pentru teste adiţionale care detectează mutaţiile. Întreaga genă poate fi evaluată prin analiza fiecărui exon. Este necesară o mostră biologică a pacientului.
- Metode de analiză genetică moleculară - Metode de analiză a ADNului uman
  - Clonarea moleculară şi studiul secvenţelor ADN- clonarea obţinută prin metode de recombinare
  - Hibridizarea acidului nucleic/ în combinaţie cu metoda de marcare Southern blotting
  - Proceduri analitice de marcare
  - Sothern analizează ADN, fracţionarea se face prin electroforeză, detectarea: hibridizarea acidului nucleic

- Northern analizează ARN, fracționarea se realizează prin electroforeză, detectarea prin hibridizarea acidului nucleic
- Western sau imunomarcare, analizează proteine, fracționarea prin electroforeză, detectare imunologică
- Specificitatea zonelor de recunoaștere ale endonucleazelor de restricție
- Amplificarea ADN folosind reacția de polimerizare în lanț (PCR) folosită pentru amplificarea ADNului, se bazează pe cunoașterea secvenței acidului nucleic pentru o regiune care trebuie analizată repetat la indivizi diferiți în vederea formulării unui diagnostic
- Teste noi pentru detectarea modificărilor secvențelor de ADN sunt cipurile ADN – aceste cipuri conțin segmente scurte de secvențe ADN care se potrivesc la toate secvențele normale și posibil mutațiile dintr-o genă dată. Adnul pacientului este etichetat și hibridizat la probă
- Teste de separare proteică – pot fi folosite pentru a detecta orice mutație ce duce la terminarea prematură a peptidului în timpul sintezei proteice

Predicția riscului

- Odată ce se stabilește diagnosticul și istoricul familial, predicția riscului la alți membri ai familiei (existenți sau nenăscuți) se poate calcula
- Șansa ca un individ de o boală AD să transmită boala la descendenți este de 50%. Acest lucru poate fi modificat funcție de gradul de penetrare al bolii
  - Ex Retinoblastomul este AD și 50% din descendenți ar trebui să fie afectați, totuși 40-45% sunt afectați; penetranța RB este de 80-90% ceea ce înseamnă că 10% din copii care au moștenit o copie anormală a genei RB nu dezvoltă tumora intraoculară

Screening

- Indivizii care au un risc mare pentru a dezvolta o boală beneficiază de screening pentru un factor de risc relaționat la boală.
- Testul se face dacă știind potențialul de risc se poate acționa asupra sa și modifica riscul de apariție al bolii.
- Un test genetic este util dacă, cunoscând riscul este posibil începerea unui tratament sau modificarea comportamentului să reducă riscul de dezvoltare al afecțiunii (sau evitarea expunerii la factorii de mediu ce cresc riscul)
- Ex: screening pentru DMLV pentru alela factorului complement H și LOC 38775 a identificat grupul pacienților care trebuie să evite fumatul
- Pentru afecțiunile autozomal recesive există 2 tipuri de programe de screening
  - Pentru homozigoți în vederea depistării indivizilor cu boală manifestă
  - Pentru heterozigoți ce urmăresc depistarea indivizilor purtători ai unei anumite gene mutante care prezintă riscul transmiterii unei afecțiuni la descendenți

- **Programe de screening (variază de la o țară la alta) la nou născuți**
  includ depistarea
  - fenilcetonuriei
  - homocistinuriei
  - galactozemiei
  - fibrozei chistice
  - hipotiroidism
  - siclemie
  - boala Tay-Sachs

Sfatul genetic – reprezintă procesul prin care se dezbat problemele asociate cu apariția riscului tulburării genetice într-o familie cu boli genetice diagnosticate.

- Cuplurile cu risc crescut de a avea descendenți cu o boală genetică sunt cele cu afectare anterioară a unui alt copil sau au o rudă apropiată cu o boală genetică.
- Indicații majore ale diagnosticului prenatal:
  - vârsta maternă peste 35 ani
  - pacient cu o translocație echilibrată
  - copil anterior cu anomalii cromozomiale
  - cuplu cu risc de a avea un copil cu o tulburare metabolică genetică AR
  - cuplu cu risc de a avea un copil cu un sindrom malformativ monogenic
  - cuplul cu risc de a avea un copil cu defect al tubului neural sau alte sindroame malformative multifactoriale

Metode de diagnostic prenatal (după Harrison)

metodă	Vârsta sarcinii săpămâni	Eşantion	Afecțiuni fetale
Ser matern	15-18	Alfa fetoproteina, alte proteine fetale	Defecte de tub neural aneuploidii
Ecografie fetală	6-40		Stabilire vîrsta fetală, malformații morfologic
Recoltare din vilozitățile coriale	9-12	Țesut trofoblastic fetal	Citogenetice, moleculare, biochimice
amniocenteză	15-18	Lichid şi celule amniotice	Defect de tub neural Boli citogenetice, moleculare, biochimice
Biopsie fetală	18-20	Tegument Ficat Cordon ambilical, sânge	Boli dermatologice Defecte enzimatice specifice hepatice Boli hematologice

- Medicul trebuie să explice familiei
  - diagnosticul, evoluția bolii, disponibilitatea tratamentului
  - modul prin care ereditatea contribuie la apariția bolii şi riscul recurenței la rude

- alternativele pentru rezolvarea riscului de recurență
- că trebuie să aleagă un mod de acțiune adecvat punctului lor de vedere în ceea ce privește riscul, țelurile familiei, standardele lor etice și religioase; dacă afecțiunea poate fi diagnosticată antenatal cuplul decide realizarea actului reproductiv și poate folosi diagnosticul prenatal cu avortul selectiv al feților afectați

- Deoarece riscul ca fătul afectat este de maxim 50% pentru heterozigoții cu afecțiuni autozomal dominante și 10% pentru afecțiunile cromozomiale și multifactoriale, majoritatea sarcinilor monitorizate prin diagnsotic prenatal au feți neafectați.

Bibliografie

1. *Bogart MH, Pandian MR, Jones OW. Abnormal maternal serum chorionic gonadotropin levels in pregnancies with fetal chromosome abnormalities. Prenat Diagn. Nov 1987;7(9):623-30. [Medline].*
2. *Carden SM, Boissy RE, Schoettker PJ, Good WV. Albinism: modern molecular diagnosis. Br J Ophthalmol. Feb 1998;82(2):189-95. [Medline].*
3. *Churchill AJ, Hanson IM, Markham AF. Prenatal diagnosis of aniridia. Ophthalmology. Jun 2000;107(6):1153-6. [Medline].*
4. *Creavin AL, Brown RD. Ophthalmic abnormalities in children with Down syndrome. J Pediatr Ophthalmol Strabismus. Mar-Apr 2009;46(2):76-82. [Medline].*
5. *Daffos F, Forestier F, Grangeot-Keros L, et al. Prenatal diagnosis of congenital rubella. Lancet. Jul 7 1984;2(8393):1-3. [Medline].*
6. *Dumitrache Marieta – Oftalmologie pediatrica, editura Universitara Carol Davila, Bucuresti, 2010*
7. *Fauci AS, Braunwald E, eds. Harrison's Principles of Internal Medicine. 14th ed. 1998.*
8. *Kagan KO, Wright D, Baker A, Sahota D, Nicolaides KH. Screening for trisomy 21 by maternal age, fetal nuchal translucency thickness, free beta-human chorionic gonadotropin and pregnancy-associated plasma protein-A. Ultrasound Obstet Gynecol. Jun 2008;31(6):618-24. [Medline].*
9. *Kleijer WJ, van der Sterre ML, Garritsen VH, Raams A, Jaspers NG. Prenatal diagnosis of xeroderma pigmentosum and trichothiodystrophy in 76 pregnancies at risk. Prenat Diagn. Dec 2007;27(12):1133-7. [Medline].*
10. *Laugel V, Dalloz C, Durand M, et al. Mutation update for the CSB/ERCC6 and CSA/ERCC8 genes involved in Cockayne syndrome. Hum Mutat. Nov 5 2009;[Medline].*
11. *Lin HY, Lin SP, Chen YJ, et al. Clinical characteristics and survival of trisomy 18 in a medical center in Taipei, 1988-2004. Am J Med Genet A. May 1 2006;140(9):945-51. [Medline].*

12. Martin R, Beck M, Eng C, et al. Recognition and diagnosis of mucopolysaccharidosis II (Hunter syndrome). Pediatrics. Feb 2008;121(2):e377-86. [Medline].
13. Nelson LB, Harley RB – Harley's pediatric Ophthalmology, ed IV, WB Saunders, 1998
14. Nussbaum RL, McInnes RR, Willard HF. Thompson and Thompson genetics in medicine. 6th Revised Reprint Edition. Philadelphia: W.B. Saunders; 2004.
15. Orlandi F, Damiani G, Jakil C, Lauricella S, Bertolino O, Maggio A. The risks of early cordocentesis (12-21 weeks): analysis of 500 procedures. Prenat Diagn. Jul 1990;10(7):425-8. [Medline].
16. Overhauser J, Huang X, Gersh M, et al. Molecular and phenotypic mapping of the short arm of chromosome 5: sublocalization of the critical region for the cri-du-chat syndrome. Hum Mol Genet. Feb 1994;3(2):247-52. [Medline].
17. Papavassiliou P, York TP, Gursoy N, Hill G, Nicely LV, Sundaram U. The phenotype of persons having mosaicism for trisomy 21/Down syndrome reflects the percentage of trisomic cells present in different tissues. Am J Med Genet A. Feb 15 2009;149A(4):573-83. [Medline].
18. Patrice de Laagede Meux- Ophtalmologie pediatrique, Ed Masson, 2003
19. Peterson MB, Mikkelsen M. Nondisjunction in trisomy 21: origin and mechanisms. Cytogenet Cell Genet. 2000;91:199-203.
20. Romain M, Awoust J, Dugauquier C, Van Maldergem L. Prenatal ultrasound detection of congenital cataract in trisomy 21. Prenat Diagn. Aug 1999;19(8):780-2. [Medline].
21. Rossi R, Blonna D, Germano M, Castoldi F. Multidisciplinary investigation in Down syndrome: bear in mind. Orthopedics. Mar 2008;31(3):279. [Medline].
22. Ruggieri M, Pavone P, Polizzi A et all: Ophthalmological manifestations in segmental neurofibromatosis type 1, Br J Ophthalmol. 2004; 88:1429-1433
23. Traboulsi EI, Maumenee IH. Peters' anomaly and associated congenital malformations. Arch Ophthalmol. Dec 1992;110(12):1739-42. [Medline].
24. Tucker ME, Garringer HJ, Weaver DD. Phenotypic spectrum of mosaic trisomy 18: two new patients, a literature review, and counseling issues. Am J Med Genet A. Mar 1 2007;143(5):505-17. [Medline].
25. Wagner RS. Ocular genetics and Down syndrome. J Pediatr Ophthalmol Strabismus. Mar-Apr 2009;46(2):75. [Medline].

Capitolul 8

ORBITA

Marieta Dumitrache

- Orbitele sunt două cavități osoase situate lateral de linia mediană, având forma unor piramide quadrangulare truncate cu baza dirijată anterior şi în afară şi vârful posterior ,cu axul antero-posterior de 4,5 cm şi un volum de 30 cc.
- Cavitatea orbitară asigură protecţia globului ocular ,împreună cu nervul optic, muşchi extraoculari ,nervi vase şi glanda lacrimală.
- Cavitatea orbitară este deschisă anterior şi inferior.
- Muşchii extraoculari -4 muşchi drepţi şi doi oblici îşi au originea posterior cu vârful orbitei în jurul nervului optic şi se inseră anterior pe globul ocular pe scleră la distanţă între 5,5 şi 7,7 mm de limb.
- Fiecare orbită are o înălţime medie de 40 mm şi este formată din şapte oase: frontal, etmoid, lacrimal, sfenoid, maxilar, palatin, zigomatic
- Cavitatea orbitară prezintă 4 pereţi ,bază şi vârf
  - peretele medial este format din osul: maxilar ,lacrimal, etmoid ,sfenoid
    - ➢ pereţii mediali ai celor două orbite sunt paraleli unul cu celălalt
    - ➢ la acest nivel lama papiracee este subţire şi poate fi frecvent fracturată în timpul traumatismelor sau în timpul operaţiilor pentru orbitotomie
    - ➢ acest perete foarte subţire şi perforat de numeroase orificii pentru vase şi nervi este în vecinătatea celulelor etmoidale şi sinuzita-etmoidală este o cauză frecventă de celulită orbitară.
  - peretele orbitar lateral este format din aripa mare a sfenoidului şi osul zigomatic
    - ➢ este accesibil, poate fi folosit pentru orbitotomie laterală
  - peretele superior-este format din frontal şi aripa mică a sfenoidului (tavanul orbitei)
    - ➢ este localizat sub fosa craniană anterioara şi sinusul frontal
    - ➢ lezarea lui generează transmiterea pulsaţiilor LCR la orbită
  - peretele inferior este format din osul zigomatic, maxilar si osul palatin (podeaua orbitei)
    - ➢ acest perete este plafonul sinusului maxilar
    - ➢ poate fi afectat în fracturi şi este locul pe unde tumorile maxilare (carcinomul maxilar) poate invada orbita
  - baza orbitei- orbita este deschisă anterior şi este limitată de marginile orbitare
  - rebordul orbitar –este format din
    - ➢ superior-frontal
    - ➢ inferior – zigomatic şi maxilar
    - ➢ lateral – frontal şi zigomatic
    - ➢ medial –maxilar şi lacrimal
  - vârful orbitei este situat posterior şi este locul unde converg cei patru pereţi

- prezintă orificii pe unde trec nervul optic ,vase ,nervi şi pe unde orbita comunică cu cavitatea orbitară.

Structuri adiacente orbitei

- sinusul maxilar este situat inferior de cavitatea orbitară şi este separat de aceasta printr-un os plat de 0,5 mm grosime
- celulele etmoidale sunt situate medial şi posterior de cavitatea orbitară şi sunt separate de aceasta printr-un os plat subţire de 0,3 mm
- superior –fosa cranială anterior şi sinusul frontal
- în vecinătatea orbitei se mai găsesc
  - sinusul sfenoidal
  - fosa craniană medie
  - regiunea chiasmei optice
  - sinusul cavernos.
- Aceste structuri anatomice de vecinătate în condiţii patologice pot produce modificări patologice ale orbitei / de exemplu inflamaţiile sinusurilor paranazale pot genera celulita orbitară .
- Orbita are orificii prin care comunică cu cavităţile învecinate
  - *Canalul optic (foramen orbital)* conţine
    - nervul optic
    - artera oftalmică
    - fibre simpatice
  - *Fisura orbitară superioară* între aripa mare şi aripa mică a sfenoidului permite trecerea de la craniu către orbită a următoarelor structuri
    - nervi cranieni III ,IV ,VI ,nerv oftalmic ,ramura oftalmică a nervului V ,nerv lacrimal,frontal, nazociliar
    - vena oftalmică superioară
    - fibre simpatice ale dilatatorului irian
  - *Fisura orbitară inferioară* bordata medial de maxilar ,anterior zigomatic ,lateral aripa mare a sfenoidului conţine
    - nerv zigomatic
    - vena oftalmică inferioară
    - comunicarea venoasă între vena oftalmică / plexul pterigoid
    - nerv infraorbital
    - ramuri din ganglionul sfenopalatin
  - *Canalul infraorbitar*-nerv infraorbital
  - *Canalul etmoidal anterior* –nervul şi artera etmoidală anterioară
  - *Canalul etmoidal posterior* conţine – nervul şi artera etmoidală posterioară
  - *Canalul nazolacrimal*
  - *Canalul zigomaticofacial şi zigomatico-temporal* – ramuri ale nervului şi arterei zigomatice

- *Foramen supraorbitar* conţine nervul şi artera supraorbitară
- *Foramen infraorbitar* conţine nervul şi artera infraorbitară .

Vascularizaţia arterială a orbitei este asigurată de artera oftalmică ram al arterei carotide interne

- Artera oftalmică comunică cu artera angulară ram din artera carotidă externă prin arterele supraorbitară şi supratrohleară .

Drenajul venos al cavităţii orbitare se face prin

- Vena oftalmică inferioară (2 vene vorticoase inferioare) în plexul pterigoid
- Vena oftalmică superioară (2 vene vorticoase superioare) în sinusul cavernos
- Vena angulară în venele faciale .

Fascia orbitară

- este un ţesut membranos care acoperă structuri intraorbitare variate
- este divizată în
  - fascia bulbi-capsula Tenon – care acoperă globul ocular de la marginea corneei la nervul optic /ea formează ca un hamac în care stă globul ocular numit ligamentul suspensor Lockwood
  - teacă musculară
  - sept intermuscular
  - expansiuni membranoase ale muşchilor extraoculari
- Fascia orbitară şi globul ocular împart orbita în două compartimente
  - *Compartimentul anterior* – unde se află
    - Pleoapele
    - aparat lacrimal
    - partea anterioară a globului ocular
  - *Compartimentul posterior* – spaţiul retrobulbar care este împărţit în spaţiul intraconal şi extraconal în care conul muscular este format din muşchi extrinseci oculari înveliţi în fascie
- Orbita are un volum de 30 cc este căptuşită de periost şi este ocupată de
  - globul ocular care ocupă o cincime din cavitatea orbitară înconjurat de capsula Tenon
  - o parte a nervului optic
  - muşchi extraoculari
  - sac lacrimal
  - artera oftalmică şi ramurile sale
  - nervii cranieni III, IV, VI
  - ramura maxilară a nervului cranian V
  - nervi simpatici
  - grăsime orbitară

- expansiuni şi prelungiri aponevrotice care formează aponevroza orbito-oculară

<u>Spaţiile chirurgicale în orbită</u>

- Spaţiul subperiostic
- Spaţiul periferic între periorbită şi conul muşchilor drepţi cu septul intermuscular
  - tumorile dezvoltate aici pot produce proptoză laterală şi pot fi palpate
  - injecţia peribulbară se administrează în acest spaţiu
- Spaţiul central- se împarte în conul muscular şi spaţiul retrobulbar
  - tumorile localizate aici produc proptoză axială
  - injecţia retrobulbară se administrează în acest spaţiu

- Poziţia globului ocular în orbită este condiţionată de forţe antagonice care
  - împing globul ocular înainte prin
    - sângele acumulat în venele orbitare
    - grăsimea orbitară
    - tonusul muşchilor oblici
  - reţin globul ocular în orbită
    - tonusul muşchilor drepţi
    - presiunea exercitată pe pleoape

- Procesele patologice orbitare pot lua naştere în cavitatea orbitară sau se propagă ei din cavităţile vecine şi pot afecta
  - pereţii osoşi
  - conţinutul celulo-fibro-adipos
  - diferite formaţiuni anatomice din orbită .

- Evaluarea unei afecţiuni orbitare necesită diferenţierea unei leziuni aparţinînd orbitei de o afecţiune periorbitară sau o leziune intraoculară.

MODIFICĂRI DE POZIŢIE ALE GLOBULUI OCULAR ÎN ORBITĂ

- Procesele patologice orbitare se manifestă frecvent prin modificarea poziţiei globului ocular în orbită cu
  - împingerea acestuia în afară- EXOFTALMIE
  - înfundarea globului în orbită-ENOFTALMIE

EXOFTALMIA

- Protruzia anormală anterioară a globului ocular înaintea cadrului osos cu lărgirea fantei palpebrale

- Este produsă prin creşterea structurilor retrooculare, orbita fiind o cavitate inextensibilă
- Este produsă prin orice proces patologic orbitar care realizează o discordanță între mărimea orbitei şi conținutul său .
- *Circumstanțele de descoperire* a exoftalmiei
  - protruzia oculară constatată de pacient şi anturajul său
  - existența unei protruzii oculare în cadrul unei simptomatologii sistemice –în oftalmopatia tiroidiană
  - prezența altor semne locale –scăderea AV , durere oculară, roşeață , lăcrimare , diplopie .
- Interogatoriul pacientului oferă date importante legate de
  - modul de instalare al exoftalmiei
    - brutal
    - progresiv
  - evoluția exoftalmiei
    - asocierea exoftalmiei cu alte semne oculare
    - durere
    - lăcrimare
    - scăderea vederii
    - diplopie
  - antecedente -traumatice
    - neurologice
    - ORL
    - endocrinologice .
- Caracterele exoftalmiei sunt variabile şi exprimă etiologia
  - exoftalmia poate fi
    - unilaterală în: sindrom orbital infecțios, inflamație, tumori
    - bilaterală: în oftalmopatia tiroidiană, fistula carotido-cavernoasă, tromboza sinus cavernos
    - axială (directă) –în leziuni situate în conul muscular
    - laterală (indirectă) / excentrică (distopie) în leziuni extraconice –tumori de sinus maxilar, chist dermoid, tumori de glandă lacrimală, mucocel, osteom, carcinom fronto-etmoidal .
    - pulsatilă în fistula carotido-cavernoasă
    - cu caracter inflamator în celulită
    - reductibilă în Basedow/ nereductibilă în tumori
    - prezența unui suflu în regiunea temporală în exoftalmia vasculară
- **Examenul clinic al orbitei** necesită
  - Măsurarea exoftalmiei
  - Identificarea caracterului exoftalmiei-uni / bilaterală
    - axială / laterală
    - reductibilă / nereductibilă
    - izolată sau nu

- Identificarea semnelor inflamatorii
  - durere
  - roşeaţă
  - edem palpebral
  - chemozis conjunctival
- Examen oftalmologic complet
  - AV
  - TIO
  - examen biomicroscopic
  - examen FO

- Semne de gravitate
  - suferinţa corneana
    - hipoestezie corneană
    - inocluzie palpebrala
  - semne de compresie a nervului optic
    - scăderea AV
    - defect pupilar aferent (semnul Marcus Gunn)
- In exoftalmie
  - măsurare subiectivă prin inspecţie ,punând bolnavul să lase capul pe spate
  - măsurare obiectivă – cu exoftalmometrul Hertel
  - măsurare radiologică în plan neuro-ocular al indicelui oculo-orbitar=lungimea prebicantal extern/ lungimea axială X 100
  - un indice superior la 70 confirmă exoftalmia.

Examen clinic al orbitei

Măsurarea exoftalmiei cu exoftalmometrul Hertel- în care normal de la marginea laterală a peretelui orbitar pînă la apexul cornean la adult sunt 14 – 20 mm

- Protruzia globului ocular este dacă :
  - apare o deficienţă de 2 mm sau mai mare între cele două apexuri corneene
  - este depăşită limita superioară de 20 mm a protruziei
  - la CT globul ocular este protruzionat dacă depăşeşte cu mai mult de 21 mm anterior de linia zigomatică
- Exoftalmia este
  - uşoară 21- 23 mm
  - moderată 24 – 27 mm
  - severă peste 28 mm
  - poate fi însoţită de keratopatie de expunere sau afectarea nervului optic prin compresiune

Inspecţia orbitei pentru

- diferenţierea între exoftalmie si pseudoexoftalmie din : buftalmie , miopie forte , retracţia pleoapei , enoftalmie la ochiul opus

- identificarea caracterelelor exoftalmiei
  - fanta palpebrală se lărgeşte– marginea palpebrală superioară nu acoperă în totalitate corneea marginea palpebrală inferioară a pierdut contactul cu limbul inferior şi sclera este descoperită
  - metoda Kestenbaum – pacientul priveşte în jos şi se ridică pleoapa superioară / se va compara nivelul vîrfului celor două cornei
  - datele acestei inspecţii se compară cu fotografii mai vechi
- diagnosticul topografic al masei orbitare
  - Intraconal-
    - exoftalmie axială , nereductibilă
    - afectarea nervului optic
    - scăderea AV spre cecitate
    - FO
      - edem papilar
      - atrofie optică
      - pliuri retiniene sau coroidiene

Palparea orbitei evidenţiază la compresiune caracterul exoftalmiei

- Edematoasă-în celulită şi oftalmopatie tiroidiană
- Fluctuentă în abces orbitar
- Dură ,nereductibilă în tumori .

Auscultaţia poate evidenţia prezenţa unui zgomot în comunicarea vasculară anormală din fistula carotido-cavernoasă

Transiluminaţia ajută la evaluarea leziunilor orbitare anterioare

AV - leziunile orbitare pot reduce AV prin mecanisme refractive , keratopatie de expunere , compresiune nerv optic

Durerea orbitară – poate fi dată de

- *infecţii*
  - celulita preseptală –eritem , edem palpebral
  - celulita orbitară- eritem ,edem palpebral, chemozis , exoftalmie , tulburări de motilitate , scăderea AV
- *inflamaţii*
  - sclerită posterioară cu dureri orbitare severe care iradiază la tâmplă , exoftalmie moderată , efuzie coroidiană localizată
  - pseudotumori- exoftalmie , tulburări de motilitate , edem eritem palpebral
- *ischemie* – fistula carotido-cavernoasă, glaucom exogen
- Progresia durerii poate fi
  - Zile , săptămîni în celulită , vasculită , pseudotumori, limfangiom , carcinom
  - Luni ,ani –
    - tumora cu evolutie lenta asociata cu diplopie
    - oftalmopatie tiroidiană cu eritem ,edem palpebral ,jenă oculară la privirea în sus

➢ varice orbitare cu edem palpebral recidivat , exoftalmie accentuată la manevra valsalva , durere brutală ,greaţă , exoftalmie în hemoragia orbitară secundară

Reacţia pupilară = evidenţierea reflexului Marcus – Gunn sugerează compresiunea NO

Examinarea FO

- *modificări retiniene* cu
  - dilatarea şi tortuozitatea venelor în comunicarea arterio-venoasă
  - ocluzii vasculare în celulita orbitară ,tumori de NO ,fistula carotido-cavernoasă
  - hemoragii retiniene
- *leziuni NO*
  - edem papilar
  - atrofie optică în oftalmopatie tiroidiană , tumori NO
- *leziuni coroidiene*
  - pliuri coroidiene în oftalmopatia tiroidiană , inflamaţii, mucocel
  - şunt optociliar la pacienţii cu meningiom

Tulburări de motilitate oculară

- restricţii de motilitate în oftalmopatia tiroidiană , miozită
- deficit neurologic în tumori extinse
- lezarea muşchilor prin tumori

Modificări periorbitare

- vase în tirbuşon - în fistula carotido-cavernoasă ,pseudotumori ,abces
- modificări de culoare în hemangiom
- pleoapa în formă de S -neurofibrom
- echimoză bilaterală- neuroblastom ,sarcom granulocitic
- modificări palpebrale în oftalmopatia tiroidiană
- mobilitate limitată a globului ocular – oftalmopatia tiroidiană , miozită ,tumori
- imobilitatea globilor oculari: metastaze, celulita orbitara, tromboza de sinus cavernos
- asimetrie faciala in neurofibromatoza, displazie fibroasa

<u>Examenul globului ocular</u>

- Modificări senzorio-motorii cu afectarea motilităţii oculare extrinseci cu diplopie , prin interesarea nervilor cranieni III ,IV ,VI şi examinarea sensibilităţii corneene pentru a evidenţia integritatea nervului V .
- *Examenul anexelor* poate evidenţia :
  - ptoză
  - retracţie palpebrală
  - ocluzie palpebrală voluntară (sau nu) incompletă .
  - asinergie oculo-palpebrală

- conjunctivă hiperemiată ,chemozată în celulită , oftalmopatie tiroidiană.

- *Examenul biomicroscopic* pentru a evidenţia leziuni ale corneei prin ocluzie palpebrală incompletă , clipit ineficient ,hiperestezie corneană .
- *Măsurarea TIO* trebuie făcută sistematic ,o hipertonie oculară putând suspiciona compresie oculară,
- Sunt posibile boli oculare asociate
  - keratită
  - uveită anterioară/posterioară/totală
  - edem palpebral
  - atrofie optică
  - leziuni retiniene şi coroidiene .

Examenul clinic general sistemic

- poate orienta către diagnosticul pozitiv etiologic al exoftalmiei spre o tiretoxicoză ,histiocitoză, tumoră primară,secundară .
- examenul ORL este necesar când sunt afectate sinusurile paranazale sau nazofarinxul .
- **stabilirea cauzei care a produs exoftalmia se face prin cooperare interdisciplinară între specialist oftalmolog ,neurolog ,neurochirurg ,radiolog ,internist ,medicină nucleară, oncolog**
- exoftalmia poate fi divizată în următoarele grupe clinice
  - exoftalmie unilaterală
  - exoftalmie bilaterală
  - exoftalmie acută
  - exoftalmie intermitentă
  - exoftalmie pulsatilă .

Cauzele exoftalmiei

Exoftalmia unilaterală include

- condiţii congenitale
  - chist dermoid
  - teratom
- traumatism
  - hemoragii orbitare
  - corpi străini orbitari
  - anevrisme traumatizate
- infecţii /inflamaţii
  - acute
    - celulita orbitară
    - abces
    - tromboflebita orbitară
    - tenonită seroasă

  - panoftalmie
  - tromboza de sinus cavernos
- cronice
  - oftalmopatia tiroidiana
  - pseudotumori inflamatorii
  - tuberculom
  - goma
  - sarcoidoza .
- tulburari circulatorii şi leziuni vasculare
  - edem angioneurotic
  - varice orbitare
  - anevrisme
- chist orbitar
  - chist hematic
  - chist parazitar –hidatic ,cisticerc
- tumori orbitare primare ,secundare ,metastaze
- mucocel al sinusurilor paranazale –frontal (cel mai frecvent),etmoidal ,maxilar.

Exoftalmia bilaterală

- disostoze cranio-faciale – oxicefalie
- osteopatii- osteita deformantă ,acromegalie
- inflamații
  - sindrom Mikulicz
  - tromboză de sinus cavernos
- oftalmopatie tiroidiana
- tumori –
  - simetrice- limfom , limfosarcom
  - secundare de la
    - neuroblastom
    - nefroblastom
    - sarcom Ewing
    - infiltrat leucemic
- boli sistemice
  - histiocitoză
  - amiloidoză
  - xantomatoză
  - granulomatoza Wegener
- Exoftalmia acută – se dezvoltă rapid în fractura de perete medial cu emfizem orbital ,hemoragie orbitară şi ruptură a mucocelului etmoidal .
- Exoftalmia intermitentă – apare / dispare
  - în tumori vasculare mari cu hemoragii orbitare recurente
- Exoftalmia pulsatilă

- fără sufluri în metastaze vasculare orbitare , traumatisme
- cu sufluri fistulă carotido-cavernoasă, mucocel sinus frontal, anevrism sacular al arterei oftalmice
- se transmit pulsaţiile cerebrale dacă tavanul orbitei este deficient în meningocel , neurofibromatoză

- Exoftalmia recidivantă
  - varice orbitare
  - limfangiom
  - pseudotumori
  - mucocel infectat
  - ruptură de chist dermoid cu reacţie granulomatoasă .

Cauze frecvente de exoftalmie unilaterală

	Tumori	**Infecţii**	**Inflamaţii**	**Altele**
COPIL	***Benigne*** **Dermoide** **Hemangioame** ***Maligne*** **Rabdomiosarcom** **Retinoblastom** **Neuroblastom** **Gliom de nerv optic** ***Tumori secundare*** **Sarcom Ewing** **Leucemia acută mieloidă** **Histiocitoza cu celule Langerhans**	**Celulita orbitară**		**Encefalocel congenital** **Anomalii venoase orbitare**
ADULT	**Gliom de nerv optic** **Meningiom de nerv optic** **Metastaze**	**Celulita orbitară**	**Orbitopatie distiroidiană** **Pseudotumora orbitară**	

Cele mai frecvente cauze de exoftalmie bilaterală

	Tumori	**Infecţii**	**Inflamaţii**	**Altele**
COPIL	**Leucemia acută mieloidă** **Metastaze de neuroblastom** **Histiocitoza cu celule Langerhans**		**Pseudotumori**	**Orbite cu diametrul antero-posterior diminuat**
	Limfoame	**Tromboflebita de sinus cavernos**	**Orbitopatie distiroidiană** **Pseudotumoră orbitară**	**Orbite cu diametrul antero-posterior diminuat**

ADULT			**Acromegalie Tumori limfoide orbitare Granulomatoza Wegener**	

Exoftalmie în urgență

- exoftalmia unilaterală
  - adult
    - oftalmopatie tiroidiană
    - pseudotumori
    - fistula carotido-cavernoasă
    - tromboza sinus cavernos
  - copil – celulita orbitară
- exoftalmia bilaterală
  - adult –
    - oftalmopatia tiroidiană
    - tromboza de sinus cavernos
    - fistula carotidă-cavernoasă
    - vasculită- granulomatoza Wegener
    - limfom –metastază
  - copil
    - neuroblastom
    - leucemie
- Exoftalmia recidivantă
  - varice orbitare
  - limfangiom
  - pseudotumori
  - mucocel infectat
  - ruptură de chist dermoid
- Exoftalmia pulsatilă
  - fără zgomote
    - metastaze vasculare orbitare
    - traumatisme
  - cu / fără zgomote – fistulă carotido-cavernoasă

Diagnosticul diferențial al exoftalmiei

- miopie forte , buftalmie – ochiul este mărit în axul antero –posterior fiind o pseudoexoftalmie
- retracția palpebrală superioară –în
  - paralizie VII
  - arsuri
  - tireotoxicoză poate fi o falsă exoftalmie

- anomalii de orbită osoasă – în malformaţia Crouzon , oxicefalie, unde cavitatea osoasă orbitară este de dimensiuni reduse şi este o pseudoexoftalmie

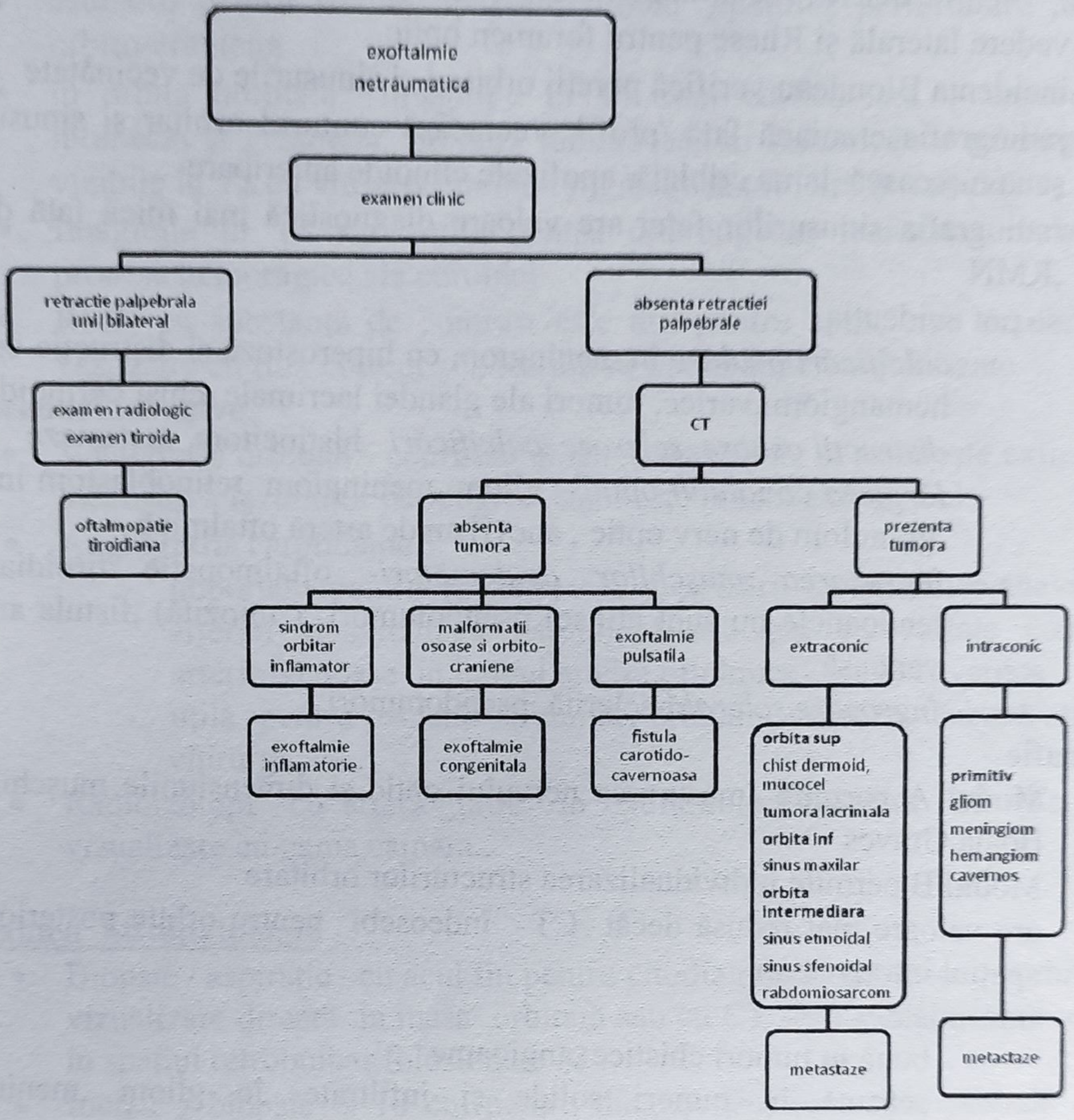

<u>Examenele de laborator</u> includ

- testarea funcţiei tiroidiene
- examen hematologic complet
- test CASONI pentru chist hidatic
- examen scaun pentru paraziţi
- examen urină pentru proteină Bence –Jones în mielomul multiplu
- antigen carcinoembrionar ACE >5 mg /ml –suspectează metastază de la pleoapă , colon ,ficat ,pancreas, prostată.
- acid vanilmandelic în urină-crescut în neuroblastom ,metastază la copil.

Investigații imagistice

Radiografia raze X este examinarea radiologică inițială

- sunt două incidențe care pot evidenția corect leziunile orbitare
  - CALDWELL(nas/frunte/placă)
  - WATERS (occipitomentonieră cu bărbia uşor ridicată)
- vedere laterală şi Rhese pentru foramen optic
- incidența Blondeau verifică pereții orbitari şi sinusurile de vecinătate
- radiografia craniană față /profil precizează conturul orbitar şi sinusurile , şaua turcească ,lama criblată, apofizele clinoide anterioare
- radiografia sinusurilor feței are valoare diagnostică mai mică față de CT ,RMN
- se pot evidenția
  - *calcificări oculare* în meningiom cu hiperostoză şi distrucție osoasă, hemangiom ,varice, tumori ale glandei lacrimale ,chist dermoid .
  - *distrucții osoase ,scleroze ,calcificări* –histiocitom, metastaze
  - *lărgirea canalului optic* – gliom ,meningiom ,retinoblastom invaziv ,granulom de nerv optic , anevrism de arteră oftalmică .
  - *îngroşarea mușchilor oculomotori-* oftalmopatie tiroidiană (tendoanele nu sunt atinse) pseudotumori (miozită) ,fistula arterio-venoasă .
  - *îngroşare sclerală*-sclerită ,pseudotumori .

Ecografie

- Modul A permite măsurarea nervului optic şi dimensiunile mușchilor în Boala Graves
- Modul B permite individualizarea structurilor orbitare
- are valoare mai redusă decât CT îndeosebi pentru orbita posterioară şi spațiul intracranian
- transmisie
  - bună în tumori chistice ,angioame
  - scăzută în tumori solide şi infiltrate ,în gliom ,meningiom ,pseudotumori
- ecouri intense mari-hemangioame
- margini regulate-chiste ,tumori solide
- margini neregulate –tumori infiltrate
- îngroşarea nervului optic –tumori mari de nerv optic
- îngroşarea mușchilor oculomotori-oftalmopatie tiroidiană ,fistulă arterio-venoasă , miozită .

Tomografie computerizată (CT)

- este utilă pentru determinarea localizării şi dimensiunile masei orbitare
- combinarea axială (AT) cu coronal (CCT) poate vizualiza structuri variate ale globului ocular ,conținutul orbitar , nervul optic ,mușchii extraoculari ,pereți orbitari ,cavitatea craniană ,sinusurile paranazale şi cavitatea nazală.

RMN

- este foarte sensibilă pentru detectarea diferenţelor între ţesutul normal şi anormal şi are o rezoluţie excelentă evidenţiindu-se leziuni demielinizante ,vasculare ,hemoragice
- este util pentru studiul apexului orbitar ,spaţiilor periorbitare ,tumorilor orbito-craniene
- în orbita normală imaginile în T1 sunt edificatoare – vitrosul apare întunecat şi grăsimea orbitară luminoasă, iar modificările patologice sunt vizibile în T2 cu vitrosul luminos şi grăsimea orbitară întunecată .
- Imaginile în T2 sunt utile pentru diferenţierea leziunilor melanice de procese hemoragice ale coroidei
- RMN cu substanţă de contrast este util pentru aprecierea malformaţiilor vasculare cu flux crescut şi a leziunilor optice bine vascularizate .

Proceduri invazive

- Venografie orbitală - confirmă diagnosticul clinic şi stabileşte extinderea şi localizarea leziunilor patologice ,stabileşte planul chirurgical .
- Angiografia carotidiană
  - important pentru identificarea localizării şi extensiei anevrismului arterial şi circulaţia patologică asociată cu variate comunicări arterio-venoase în lungul arterei oftalmice / sinus cavernos .
  - utilă pentru pacienţi cu tumori orbitale vasculare pentru atitudinea chirurgicală .
- Radioizotopi cu arteriografie în exoftalmie vasculară cu Tc 99m si vizualizare cu gama camera .

Examen histopatologic

- Biopsie / aspiraţie –cu acul fin pentru citodiagnostic în tumorile orbitare sub vizualizare directă în masa orbitară sau cu CT scan sau ghidare ecografică în spaţiul retrobulbar folosind ac 23 .
- Incizie / biopsie -5-10 cm pentru diagnosticul tumorilor orbitale care nu sunt bine definite .
- Biopsie prin excizie –pentru tumori încapsulate sau circumscrise se face prin orbitotomie anterioară pentru tumori anterioare sau laterală pentru tumori retrobulbare .

PSEUDOEXOFTALMIA

- Simularea unei proeminenţe a globului ocular
- Asimetrie adevărată dar care nu se datorează creşterii conţinutului orbitar .
- Pseudoexoftalmia este prezentă în
  - Glob mărit de volum în
    - buftalmie
    - miopie forte
  - Enoftalmie contralaterală

- Orbite asimetrice
  - ➢ congenital
  - ➢ postiradiere
  - ➢ postchirurgical
- Fantă palpebrală asimetrică prin
  - ➢ retracție palpebrală
  - ➢ paralizie VII periferic
  - ➢ ptoză contralateral .

ENOFTALMIA

- Este deplasarea ochiului posterior şi poate fi prin
  - dezvoltarea inadecvată a cavității orbitare
  - oprirea dezvoltării osoase în radioterapie în retinoblastom .
  - cauză neurologică
    - ➢ Sindrom Horner prin paralizia simpaticului cervical .
    - ➢ pareza muşchiului oblic .
  - atrofie de țesut orbitar –simetrică
    - ➢ senilă cu atrofia grăsimii orbitare
    - ➢ caşexie ,deshidratare ,neoplasm ,diaree
  - fracturi orbitare –cauza cea mai frecventă „ fractura blow –out ” neasociată cu hematom orbitar .
- Confirmarea enoftalmiei
  - măsurarea subiectivă prin inspecție pacientul ținând capul pe spate
  - măsurarea obiectvă cu exoftalmometrul Hertel în care retracția globului cu o diferență între cei 2 ochi superioară la 2 mm
  - măsurare radiologică în plan neuro-ocular a indicelui oculo-orbitar (lungimea prebicantală externă / lungimea axială X 100 ; un indice inferior la 30 confirmă enoftalmia)
- Examen oftalmologic
  - acuitate vizuală
  - lampa cu fantă
  - presiune intraoculară
  - examen FO
- Clinic – eliminarea unei false enoftalmii
  - ptoză homolateral
  - exoftalmie contralateral
  - ftizie de glob ocular homolateral
  - eliminarea metastazelor cancerului de sân la toate femeile prezentînd enoftalmie acută

PSEUDOENOFTALMIA

- Este prezentă în
  - Sindrom Claude Bernard Horner

- Exoftalmie contralaterală
- Pseudoexoftalmie contralaterală
- Miopie forte contralaterală
- Buftalmie contralatrală
- Megalocornee contralaterală
- Blefaroptoză unilaterală .

ANOMALII DE DEZVOLTARE ALE ORBITEI

- Sunt asociate cu anomalii ale oaselor feței ,sunt frecvent hereditare AD şi se pot însoți de
  - proptoză
  - strabism
  - edem papilar
  - atrofie optică

MALFORMAȚII CRANIOFACIALE CARE INTERESEAZĂ PEREȚII ORBITARI

Dizostoze craniene şi craniofaciale

(sinostoze sau craniostenoze)

- Sunt malformatii congenitale rare, prin sutura prematura a suturilor osoase putand fi izolate sau insotite de afectare complexa a craniului si a fetei
- Inchiderea prematura a suturilor osoase, inhiba cresterea craniului perpendicular pe axa suturii, cresterea continuând paralel cu sutura
- Se produc noi configuratii anatomice si complicatii neurooftalmologice, HIC
- Cele mai frecvente disostoze sunt plagiocefalia, maladia Crouzon, sindrom Apert

Sinostoze craniene

ANOMALIE	Sutura prematură	aspect
OXICEFALIE	Mai multe suturi	craniu mic ,ovoid, convex frunte plată, orbite mici, exorbitism se poate produce HIC cu complicatii neurooftalmologice grave
BRAHICEFALIE	Sutura coronară	craniu aplatizat, frunte înaltă bose frontale evidente arcade orbitare aplatizate ocular:exoftalmie, hipertelorism, strabism, fanta orbitara antimongoloida, orbite oblice, mici

SCAFOCEFALIE	**Sutura sagitală**	**craniu în carenă, craniu dezvoltat în lăţime bose frontale proeminente**
TRIGONOCEFALIE	**Sutura frontală**	**craniu de formă triunghiulară cu aplazie bose frontale care dau hipotelorism si globi oculari apropiati**
PLAGIOCEFALIE	**Sutura coronară de o parte**	**deformare asimetrică cu arcada orbitară şi regiune frontală aplatizată cu ascensiunea sprâncenei şi a globului ocular aplatizarea aripii mici a sfenoidului multiple forme clinice**

Sinostoze craniofaciale

Dizostoză craniofacială – malformaţie CROUZON

- AD sau sporadic (cel mai frecvent)
- Închiderea prematură a tuturor suturilor (brahi sau oxicefalie) asociată cu hiperplazie maxilară (sutura coronară , sagitală rar ,lambdoidă)
- Ocular
  - exoftalmie constantă şi importantă, cu grave probleme de expunere corneană(uneori luxaţie de glob)
  - strabism „V" , divergent
  - nistagmus
  - hipertelorism
  - atrofie optică (25 -50 %)
- Sistemic
  - retard mental
  - dentiţie neregulată
  - arc palatin mărit
  - HIC cu cefalee +/- edem papilar,AO
  - atrezie canal auditiv

Acrocefalosindactilie –SINDROM APERT –malformaţie Crouzon plus sindactilie

- Autosomal dominant , sporadic (cel mai frecvent) favorizat de vârsta paternă ridicată
- Deformare craniofacială tip brahi sau oxicefalic
- Ocular
  - exoftalmie bilaterală redusa
  - hipertelorism
  - ptoză congenitală
  - orientare antimongoloidă a fantei palpebrale

- tulburări oculomotorii
- strabism divergent

- Sistemic
  - hipoplazie a etajului mediu al feţei cu anomalii palatine şi dentare
  - hidrocefalie cu retard mental
  - anomalii cardiace (defect septal ventricular),viscerale
  - sindactilie mâini ,picioare

Disostoză mandibulo-facială - SINDROM TREACKER-COLLIN

- Hipoplazie zigomatică şi a mandibulei
- Ocular
  - deschidere antimongoloidă
  - colobom ocular
- Sistemic
  - macrostomie cu palat arcuat înalt
  - deformări ale urechii interne
  - față de pasăre .

SINDROMUL GOLDENHAR- displazie oculo-auriculo-vertebrală

- Anomalie de arc brahial 1, 2
- Ocular
  - colobom palpebral
  - dermoid limbic , dermolipom
- Sistemic-
  - hipoplazia oaselor feței
  - apendice auricular pretragian
  - anomalii vertebrale
  - fistulă între gură şi ureche
  - sindrom Down (uneori)

SINDROM WAARDENBURG

- Autozomal dominantă
- Ocular
  - displazia cantusului intern
  - confluența sprâncenelor
  - heterocromie iriană
  - hipopigmentare a FO.

SINDROM PIERRE ROBIN +/- SINDROM STICKLER

- Ocular
  - miopie forte
  - cataracta
  - glaucom congenital

- DR
- Sistemic
  - micrognație
  - glosoptoza
  - palatoschizis

SINDROM HALLERMAN- STREIFF

- sporadic
- Ocular-
  - cataracta bilateral
  - glaucom
- Sistemic-
  - hipoplazie mandibulară
  - nas ascuțit

SINDROM ALCOOLIC FETAL

- Ocular
  - telecantus-pliu epicantic
  - strabism,
  - miopie mare
  - anomalii disc optic
  - anomalii segment anterior
- Sistemic
  - retard mental variabil
  - anomalii scheletice
  - anomalii cardiace

Sinostozele craniene si craniofaciale produc

- Tulburări neurologice
  - HIC cronică ,progresivă, hidrocefalie rar si conflict cranioencefalic (în sinostozele multiple)
  - HIC poate genera
    - cefalee precoce 50%-diagnostic dificil la nou născut
    - crize epileptice în oxicefalie şi malformația Crouzon
    - retard psihomotor
    - retard staturo ponderal în oxi şi brahicefalie.
- Tulburări oftalmologice
  - exoftalmie – este pseudoexoftalmie prin diminuara orbitara si retruzie de masiv facial în Crouzon, Apert
  - scăderea AV prin leziuni ale nervului optic sau edem papilar de staza în HIC (65%) în maladia Crouzon, care poate evolua spre AO in oxicefalie,
  - hipertelorism în maladia Crouzon, Apert

- hipotelorism în trigonocefalie 40%
- tulburări oculomotorii : strabism convergent, divergent, vertical, înV

Hipertelorismul

- se manifestă prin creşterea distanţei interorbitare medii între cele două orbite
- distanţa interorbitare medie la nivelul peretelui intern al orbitei este la
  - nou născut -20 mm
  - copil -24 mm
  - adult -30 mm
- distanţa interorbitară trebuie comparată cu distanţa interpupilară şi poate fi modificată în exotropie , telecantus
- hipertelorismul orbitar este o malformaţie autonomă izolată (de novo) sau simptom comun asociat cu
  - sinostoze craniene – plagiocefalie
  - sinostoze craniofaciale – Crouzon , Apert
  - sindrom fantă facială
  - traumatisme
  - tumori

MALFORMAŢII CARE INTERESEAZĂ CONŢINUTUL ORBITEI

Anoftalmie congenitală

- unilateral, exceptional bilateral
- este absenta globului ocular in totalitate prin absenta veziculei optice primare
- se însoţeşte de alte malformatii orbitare (microorbitism), palpebrale (pleoapa mai scurta şi rigida), sac conjunctival atrezic

Microftalmie .

- are aspecte clinice variabile
- globul ocular exista, dar este mic si nefunctional si poate asigura cresterea (mai redusa) a orbitei si a sacului conjunctival

PATOLOGIA ORBITARĂ cuprinde „ VENIT ”

„ **V** ” – **afecţiuni vasculare** -varice orbitare
-fistula carotido-cavernoasă
-hemangioame

„ **E** ” – **exoftalmia** din afecţiunea endocrină – orbitopatia distiroidiană

„ **N** ” – **afecţiuni neoplazice** – gliom de nerv optic
-meningiom teaca nervului optic
-sarcom
-retinoblastom

„ I ” - afecțiuni infecțios –inflamatorii – celulita preseptală, orbitară
-tenonita
-osteoperiostită
-tromboza sinusului cavernos
-pseudotumora orbitară

„ T ”- traumatisme .

Afecțiuni orbitare care predomină la adult

- Orbitopatia distiroidiană autoimună –cea mai frecventă cauză de exoftalmie uni sau bilaterală la adult
- Pseudotumora orbitară
- Tumori
  - hemangiom cavernos
  - limfangiom cea mai frecventă tumoră orbitară primitivă benignă la adult
  - meningiom
  - tumora glandei lacrimale
  - chist dermoid ,epidermoid .

Afecțiuni orbitare care predomină la copil

- Celulita orbitară- cea mai frecventă cauză de exoftalmie la copil
- Tumori
  - rabdomiosarcom -cea mai frecventă tumoră malignă primitivă la copil
  - hemangiom capilar –cea mai frecventă tumoră orbitară benignă primitivă la copil
  - limfangiom
  - chist dermoid şi epidermoid
  - gliom de nerv optic
  - leucemia
  - neurofibroame
  - neuroblastom metastatic- cel mai frecvent cancer cu metastaze orbitare la copil
  - retinoblastoame .

AFECȚIUNI INFECȚIOS INFLAMATORII ALE ORBITEI

Procesele infecțios inflamatorii ale orbitei pot fi:

- acute
  - ale conținutului orbitar
    - ➢ celulita preseptală
    - ➢ celulita orbitară care se complică cu
      - □ abces subperiostic

□ abces orbitar
➢ tenonită
- ale pereților orbitari
➢ osteoperiostită acută
- tromboză sinus cavernos care se poate instala în toate procesele infecțioase orbitare în cadrul evoluției nefavorabile (tratament ineficient, adresabilitate tardivă, etc,).

• cronice
- specifice
➢ t.b.c.
➢ sifilis
➢ actinomicoză
➢ mucormicoză
➢ parazitoze: toxocariază, echinococoză, trichineloză
- nespecifice
➢ boală orbitară inflamatorie idiopatică – pseudotumoră orbitară
➢ sindrom Tolosa – Hunt
➢ periostită cronică

Majoritatea infecțiilor orbitare (75%) sunt produse prin:

- sinuzite acute cronice
- infecții de căi respiratorii superioare
- infecții dermatologice localizate – şalazion, orjelet, impetigo, dacriocistită
- traumatisme
- infecții dentare
- infecții post chirurgicale

Agenții microbieni mai frecvent implicați în producerea infecțiilor orbitare sunt:

- stafilococus aureus în celulita preseptală
- streptococus piogenes sau pneumoniae în infecții orbitare asociate cu traumatisme
- stafilococ sau streptococ în infecții orbitare la bătrâni
- haemofilus influenzae la copii sub cinci ani cu infecții recente ale tractului respirator superior; Haemofilus influenzae B este cauza cea mai frecventă a celulitei bacteriene la copil; necesită tratament rapid cu cefalosporine pentru a evita bacteriemia cu complicații secundare: meningita, pneumonia.
- specii anaerobe
- agenți virali
- în celulita orbitară mai pot fi implicaţi
  - pseudomonas aeroginosa
  - escherichia colli
  - fungi din grupul phytomicete – Mucor, Rhiozopus

Celulita preseptală

- celulita preseptală sau periorbitară este infecţia pleoapelor şi a structurilor periorbitare situate anterior (înainte) de septul orbitar
- este mai frecventă decât celulita orbitară de care trebuie diferenţiată
- se produce mai frecvent prin stafilococus aureus şi streptococ piogenis
  Infecţia ţesutului preseptal se produce prin invazia agenţilor microbieni:
- infecţie exogenă de la pielea lacerată după plagă cutanată sau înţepătură de insecte
- extensie locală a unei infecţii de la: sinuzită, hordeolum, dacriocistită acută
- infecţie endogenă, hematogenă de la ureche, tract respirator
- debut prin
  - durere
  - jenă perioculară cu evoluţie subacută
- **Semne majore ale celulitei preseptale**
  - **durere moderată**
  - **inflamaţie localizată la piele**
  - **absenţa**
    - **diplopiei**
    - **exoftalmiei**
    - **dureri la mobilizarea globului ocular**
- diagnosticul clinic al celulitei preseptale
  - uni sau bilaterală
  - inflamaţie localizată la piele
  - edem şi eritem palpebral şi periorbitar accentuat (extins pe obraz la copil cu haemofilus influenzae)
  - mobilitatea oculară şi funcţia nervului optic normale
  - pleoapele nu pot fi deschise din cauza edemului şi examinarea oculară trebuie făcută cu întorcător de pleoapă desmares sau blefarostat
  - durere şi jenă oculară minimă
  - mişcări oculare nedureroase
  - **Nu prezintă protruzie oculară**
  - febră (uneori prezentă, mai scăzută decât în celulită) şi leucocitoză

- diagnostic diferenţial
  - celulită orbitară care prezintă: exoftalmie, alterarea motilităţii oculare, chemozis, dureri la mişcările globului ocular, scăderea vederii
  - edem alergic al pleoapei
  - conjunctivite virale cu tumefacţie palpebrală importantă, prurit, ganglioni preauriculari palpabili
  - tromboză de sinus cavernos cu exoftalmie, pareză III, IV, VI, V

- erizipel este o celulită streptococică cu evoluție rapidă cu burelet marginal de demarcație, febră, frison
- alte leziuni – înțepături de insecte, traumatisme, osteomelită maxilară

- Tratament
  - Antibiotice

Antibioterapie orală - se va administra 7-10 zile	**Antibiotice intravenos**
• **pacienții tineri sănătoşi pot răspunde la tratamentul oral cu antibiotice** • **la copii septul orbitar nu este bine dezvoltat şi există riscul către celulită orbitară** • **obişnuit amoxicilină/ acid clavulanic – Augmentin1 g de 3 ori pe zi la adult** • **Amoxicilină** - **copil – 20 – 40 mg/ kg/zi în trei prize** - **adult - 250 -500 mg la 8 ore** • **Cefaclor** - **copil - 20-40 mg/kg/zi în trei prize** - **adult - 250 -500 mg la 8 ore** • **în alergie la penicilină – Trimetropim** - **copii - 8 mg/zi** - **adult -160 mg** • **Sulfametoxalol** - **copii -40 mg/kg/zi** - **adult -800 mg x2** • **în alergii şi la sulfamide–Eritromicină - copii -30-50 mg/kg/zi în 4 prize**	• **când tratamentul oral nu permite o evoluție clinică favorabilă** • **Ceftazidim** - **copil – 30-50 mg/zi x 3** - **adult - 1-2 g la 8 ore** • **Oxacilină sau Nafcilin** - **copii – 150 mg/kg/zi x 6** - **adult – 1-2 g/zi la 4 ore** • **Dacă evoluția clinică se îmbunătățeşte se poate trece la tratament sistemic oral**

- **AINS pot favoriza evoluția spre forme grave de celulită**
- Este necesară spitalizarea pacientului cu tare generale, agravarea sub tratament oral, complicații
- Coliruri locale dacă este o conjunctivită asociată
- Profilaxia tetanosului dacă este o plagă cutanată
- Explorarea, incizia, drenajul colecțiilor purulente de vecinătate dacă există
- Monitorizarea evoluției zilnic până la ameliorare clinică şi apoi la 2-7 zile până la vindecare.

<u>Celulită orbitară bacteriană</u>

- celulita orbitară postseptală, retroseptală este procesul infecțios inflamator orbitar profund al țesuturilor localizate în spatele septului orbitar când pe lângă exoftalmie se instalezează chemozis conjunctival, diminuarea motilității oculare asociată cu febră, hiperleucocitoză.

- în condițiile unei evoluții favorabile celulita orbitară se vindecă cu restitutio ad integrum, dar în evoluția nefaborabilă se poate complica cu abces subperiostic sau abces orbitar.
- etiologic orbita poate fi infectată prin:
  - infecții exogene
    - ➢ traumatisme cu perforarea septului orbitar
    - ➢ postoperator în chirurgia orbitară, lacrimală, vitreoretiniană
    - ➢ intraorbitar în endoftalmită, panoftalmie, dacrioadenită supurată
  - extensia infecției de la structurile periorbitare
    - ➢ celulita preseptală
    - ➢ sinusuri paranazale – sinuzita etmoidală frecvent
    - ➢ față, pleoape
    - ➢ dacriocistită
    - ➢ infecții dentare
    - ➢ structuri intracraniene
  - endogen - rar prin metastaze infecțioase de la sepsis puerperal, tromboflebită, septicemia
- agenții patogeni frecvent implicați sunt:
  - streptococcus pneumoniae
  - stafilococus aureus
  - streptococcus piogenes
  - haemofilus influenzae la copii sub 5 ani
  - germeni aerobi sporulați
  - bacili Gram negativ, post traumatic
  - germeni anaerobi
- debutul celulitei orbitare se face prin:
  - stare de rău
  - febră
  - dureri periorbitare
  - scăderea vederii cu instalare rapidă
- **semnele majore ale unei celulite orbitare**
  - **durere importantă**
  - **exoftalmie**
  - **diplopie**
  - **scăderea vederii**
  - **CT-scan - infiltrate ale grăsimii orbitare**
- simptome
  - febră
  - cefalee
  - astenie, prostrație
  - greață, vărsătură
  - durere perioculară importantă care se accentuează la mișcările ochiului sau la presiune

- scăderea vederii (rar de la început)

- semne clinice oculo orbitare
  - edem palpebral şi periorbitar roşu violaceu cu căldură locală, tegumente lucioase în tensiune
  - chemozis conjunctival important care poate protruziona prin fanta palpebrală, conjunctivă care se poate usca şi necroza.
  - exoftalmia axială reductibilă dureroasă
  - restricţia mişcărilor oculare mediu sau sever cu durere orbitară accentuată la mişcările ochilor
  - oftalmoplegie externă sau internă dureroasă în grad variabil
  - reflex fotomotor lent cu DPA
  - creşterea TIO exogen
  - scăderea vederii până la ppl prin nevrită optică sau cheratopatie de expunere
  - examenul FO arată congestie venoasă retiniană sau edem papilar
- semne ORL
  - rinoree
  - obstrucţie nazală
  - punctele sinusale anterioare dureroase
- complicaţii
  - se pot instala când nu se instituie urgent un tratament adecvat
  - complicaţii oculare
    - scăderea importantă a vederii prin cheratopatie de expunere, nevrită optică, OACR
    - endoftalmită
    - neuropatie optică
    - hipertonie oculară
  - complicaţii orbitare
    - abces subperiostic
    - abces orbitar
    - abces de parotidă
  - complicaţii intracraniene
    - meningită
    - abces cerebral
    - tromboză sinus cavernos
    - septicemia (rar)

Semne simptome	**Celulită preseptală**	**Celulită orbitară**
Durere orbitară	-	+
Febră	-	+
Edem palpebral	+	+ + +
Chemozis	-	+ + +
Exoftalmie	-	+
Motilitate	**Normal**	**redusă**
Edem NO	-	+
DPA	-	+

- celulita orbitară este mai frecventă la copilul mic şi porneşte de la o sinuzită posterioară pentru că peretele sinusal sfenoido- etmoidal este subțire şi permite diseminarea infecției
- celulita orbitală are caracter acut formele acute fiind întreținute de folosirea inadecvată a antibioticelor
- 75% din pacienții cu patologie infecțioasă orbitară acută au celulită preseptală, 25% au celulită orbitară, abces orbitar, TSC
- pentru a evalua tipul infecției orbitare trebuie ştiut că:
  - celulita orbitară poate evolua cu exoftalmie, scăderea AV, modificări de motilitate oculară
  - febra este absentă în 24% din pacienții cu celulită orbitară
  - culturile din aspiratul palpebral şi secreția conjunctivală Nu se corelează cu hemoculturile şi nu sunt utile decât dacă există sursă clară de infecție cutanată
- examenele de laborator
  - hemoleucograma arată leucocitoză cu deviere la stânga
  - explorarea plăgilor infectate cu examen bacteriologic
  - dacă există suspiciune de meningită puncție lombară
  - cultură şi /sau coloraţie gram din sânge, secreție conjunctivală, nazofaringe, plăgi, LCR
  - pacienții cu celulită orbitară cu diabet sau imunodepresie necesită hemoculturi pentru că se pot complica cu Mucor şi atunci apare prognosticul vital
- investigații paraclinice
  - X ray – poate identifica prezența unei sinuzite
  - ultrasonografia orbitară poate detecta un abces orbitar dar are un aport mai redus în diagnosticul celulitei orbitare
  - CT- scan, RMN evaluează
    - localizarea pre şi post septală
    - afectarea sinuzală
    - abces subperiostic
    - extensia intracraniană
    - decide şi permite orientarea pentru drenajul abcesului
- diagnostic diferențial
  - Celulita preseptală
    - nu are exoftalmie
    - mişcările oculare sunt păstrate nedureroase
    - vederea nu este afectată
  - Tromboza sinus cavernos
    - semne de celulită orbitală
    - scăderea sensibilității în teritoriul V
    - pupila dilatată cu reflex lent
    - oftalmoplegie III, IV, VI bilateral
    - pacient obnubilat, somnolent cu greață şi vărsături

- Mucormicoză
  - afecțiune gravă a orbitei, nas, sinusuri, cu prognostic vital la diabetici
  - imunodepresie
- Orbitopatie tiroidiană
  - exoftalmie unilaterală, bilaterală
  - retracție de pleoapă
  - mai frecventă la femei
  - îngroşarea muşchilor extraoculari la eco,CT
- Pseudotumoră orbitară
  - durere
  - afebrilitate
  - leucocite normale
  - inflamație extinsă la mușchi, scleră, grăsime orbitală, glandă lacrimală
  - foarte sensibil la tratament steroidian
- Tumori cu semne inflamatorii
  - copii – Rabdomiosarcom, Retinoblastom
  - adulți – tumoră de glanda lacrimală

- **Tratamentul celulitei orbitare la copil şi adult se face cu maximă urgență cu bolnav spitalizat, cu antibiotice parenteral, cu consult interdisciplinar**
  - Spitalizare şi supraveghere Oftalmologică ,ORL, Neurologic
  - Oprirea AINS dacă a fost folosită
  - Tratament antibiotic intensiv, intravenos, adaptat etiologiei

- copii	**Adulți**
Amoxicilină cu Acid clavulanic **Carbenicilin, Nafcilin -100-150 mg/kg/zi în 6 prize** **Vancomicină – 40 mg/kg/zi în 2-3 prize asociat cu** **Ceftazidim – 30-40 mg/kg/zi la 8 ore maxim 6 g/zi** **Cefalosporine generație III la copil sub 5 ani cu sinuzită**	**Ceftazidim- 1-2 g la 8 ore** **Gentamicină – 1,75 mg/kg – doză de atac, apoi 1 mg/kg la 8 ore** **Ceftazidim – 1 g la 8 ore asociat cu Metronidazol 500 mg la 8 ore sau Clindamicină 300 mg la 6 ore, când se suspicionează infecție cu anaerobi** **Vancomicină – 1g la 12 ore, sau Clindamicină 300 mg la 6 ore asociat cu Gentamicină** **Acoperire anaerobă cu Nafcilin – 150 mg/kg/zi, Cloramfenicol – 50-150 mg/kg/zi, la 6 ore**

- tratamentul cu antibiotic i.v. trebuie efectuat 7-10 zile, 4 zile de afebrilitate urmărind ameliorarea stării pacientului.
- dacă infecția orbitară este secundară unei sinuzite tratamentul va dura 3-4 săptămâni.
- urmărirea funcției NO prin control periodic atent al FO şi AV

- Tratament chirurgical este indicat când
  - pacientul nu răspunde la antibiotice
  - scade vederea
  - există abces orbitar, intracranian
  - drenajul abcesului intraorbitar prin orbitotomie
  - drenajul abcesului intracranian- Neurochirurgical
  - intervenții ORL – cura radicală sinusală

Abcesul subperiostic

- este colecția de material purulent între peretele osos orbitar şi periost localizat cel mai frecvent pe peretele medial al orbitei.
- se suspectează clinic abces subperiostic în prezența unei celulite orbitare în care
  - exoftalmia îşi modifică caracterele şi devine laterală şi nereductibilă
  - apare limitarea mişcărilor extraoculare la un grup de muşchi cu glob ocular ce priveşte de partea opusă față de localizarea intraorbitară a abcesului

Abcesul orbitar

- este colecția purulentă localizată la structurile orbitare
- semne clinice
  - exoftalmie severă
  - chemosis important
  - oftalmoplegie completă
- tratament
  - antibiotice în doze mari adecvate, cu spectru larg sau asocieri antibiotice
  - drenajul abcesului inferotemporal

Sinuzita maxilară acută

- agenții patogeni
  - Haemofilus influenzae
  - Streptococ pneumoniae
  - Anaerobi
- semne clinice
  - dureri sinusale
  - obstrucție nazală
  - rinoree purulentă
- tratament
  - antibioterapie cu spectru larg
    - Claforan -1g de 3 ori pe zi
    - Flagyl 500 mg de 3 ori pe zi
  - spălături nazale
  - control şi tratament ORL periodic

Etmoidita acută

- agenți patogeni
  - Stafilococus
  - Hemofilus influezae
- semne clinice
  - copil- 2-3 ani
  - edem al unghilui intern predominant la pleoapa superioară
  - rinoree purulentă
- tratament
  - antibioterapie cu spectru larg
    - Claforan- 50 mg/kg/zi în 3 perfuzii
    - Amikacin 15 mg/kg/zi
  - control ORL

Tenonita

- tenonita orbitară este o inflamație a capulei Tenon care prezintă 2 forme clinice.
- ***forma seroasă*** – este declanşată şi întreținută de focare de infecție în organism
  - se manifestă prin
    - dureri vii retrooculare şi periorbitare accentuate la mişcările globului- pentru a le evita pacientul roteşte capul în locul ochiului
    - chemozis conjunctival
    - rar exoftalmie axială
    - diplopie
    - imobilitate oculară
  - evoluție benignă, dar poate dura timp îndelungat
  - recidivă şi bilateralizare spontană
- ***forma supurată*** – în plăgi infectate, supurații orbitare
  - se manifestă prin
    - exoftalmie
    - miază areflexivă
    - ochi imobil
    - scăderea vederii

Osteoperiostita orbitară acută

- se produce prin infectarea periostului de la o infecție de vecinătate (sinuzită) sau de la o boală infecțioasă generală
- ***forma anterioară*** se manifestă prin
  - durere spontană şi la palpare
  - alterarea stării generale cu febră, frison
  - edem palpebral, chemozis conjunctival
  - exoftalmie dureroasă

- ***forma posterioară*** – poate interesa canalul optic şi fanta sfenoidală şi la fenomene inflamatorii orbitare se asociază
  - ***sindrom de vârf de orbită*** cu
    - scăderea AV prin edem papilar sau atrofie optică
    - oftalmoplegie cu pareză de nerv III, IV, VI
  - ***sindrom de fantă sfenoidală***
    - exoftalmie
    - pareză III, IV, VI
    - anestezie corneeană în teritoriul nervului V

Mucormicoza orbitară

- mucormicoza rinoorbitară cerebrală este o infecție oportunistă dată de o ciupercă din familia MUCORACEE Rizopus Mucorabsidia - care atinge clasic pacienții diabetici cu acidocetoză sau imunodeprimați, pacienți neoplazici cu imunosupresie terapeutică.
- mucormicoza este o infecție micozică orbitară cu punct de plecare sinusal
- este o infecție fungică rară, severă cu prognostic nefavorabil, deseori fatală.
- factorii care favorizează dezvoltarea fungilor sunt: hiperglicemia hipoxia, acidoză
- fungi sunt organisme saprofite care se află peste tot în mediu; sporii fungici inhalați prin mucoasa nazală a unui pacient sănătos vor fi omorâți de neutrofile, dar la pacienți imunocompromişi germinează în limfă şi invadează sinusurile, orbita, vasele sanguine, unde provoacă hemoragii tromboză cu ischemie şi necroză
- infecția începe în sinusuri şi erodează cavitatea orbitară; reacția necrozică distruge oasele, muşchii şi țesutul orbitar producând semne de celulită orbitară.
- pacienții afectați sunt
  - diabetici
  - în insuficiență renală
  - cu tumori maligne sub tratament chimioterapie, radioterapie
  - cu tratament steroidian prelungit
- mucormicoza este o micoză septică fungică cu infarctizarea nazofaringelui şi a orbitei.

- debutul se face prin
  - edem facial şi periorbitar progresiv
  - diplopie
  - scăderea AV
- **semne clinice majore de mucormicoză**
  - **febră - alterarea stării generale**
  - **oftalmoplegie dureroasă**
  - **escare necrotice pe palatul bucal**

- clinic
  - durere orbitară şi periorbitară
  - inflamație orbitară cu evoluție mai lentă ca în celulita orbitară
  - zone necrotice cu escare negre şi supurative în pleoapă care se extind la mucoasa palatului şi septului nazal
  - paralizii ale nervilor cranieni III, IV, V, VI, II cu evoluție acută
  - diagnosticul clinic este confirmat prin:
    - ➢ biopsie în care coloraţia fungică evidenţiază hife neseptate ramificate – confirmă diagnosticul
    - ➢ decelarea anticorpilor nespecifici; reacția de fixare a complementului; hemaglutinarea, imunofluorescența
- RMN orbitar şi cerebral:
  - atingerea mucoasei sinusului
  - infiltrarea orbitei
  - cercetarea tromboflebitei de sinus cavernos
- **biopsia- confirmă diagnosticul**
- complicații – netratată energic se complică cu
  - ocluzii vasculare retiniene
  - paralizii de nervi cranieni
  - ocluzii cerebrovasculare
  - meningite
  - abces cerebral
  - deces în zile/săptămâni
- tratamentul este adesea dificil de multe ori inadecvat, recurențele putând fi prezente
  - colaborare interdisciplinară
  - tratamentul afecțiunei favorizante atunci când este posibil (diabet)
  - tratament antifungic sistemic i.v. ghidat de examenul micobiologic: **Amfotericina B- 1 mg/kg/zi iv cu supravegherea funcției renale şi hepatice**
  - tratament chirurgical
    - ➢ toaletă şi spălături zilnice a zonelor afectate cu amfotericină
    - ➢ debridare chirurgicală
    - ➢ excizie largă a zonelor devitalizate şi necrotice
    - ➢ exenteraţie de orbită dacă nu răspunde la tratament
  - oxigenoterapia hiperbară adjuvantă

Tromboza de sinus cavernos (TSC)

- TSC este o infecție supurativă stafilococică a venelor orbitare şi a sinusului cavernos prin propagarea infecției piogene de la nas, față, sinusuri, ureche.
- comunicările sinusului cavernos cu structurile vecine sunt surse de infecție care pot genera tromboza de sinus cavernos; aceste comunicări sunt
  - anterior
    - ➢ vena oftalmică superioară şi inferioară drenează în sinusul cavernos

- aceste vene aduc sânge de la față, nas, sinusuri paranazale, orbită, astfel că sinusul cavernos se poate infecta de la un furuncul facial, erizipel, sinuzită.

- posterior
  - venele labirintice se deschid în sinusul petros inferior unde pot duce infecția de la urechea medie.
  - venele emisare mastoidiene aduc infecția de la mastoidă
  - superior - sinusul cavernos comunică cu venele cerebrale şi pot fi infectate de la meningită sau abces cerebral.
  - inferior sinusul cavernos comunică cu plexul venos pterigoid
  - medial - cele 2 sinusuri cavernoase sunt conectate transferând infecția dintr-o parte în cealaltă

- aspect clinic – inițial TSC este unilaterală şi în aproximativ 50% devine bilaterală prin comunicarea intracavernoasă.
  - status sistemic – agravarea progresivă a stării generale
  - febră mare – 40-41 grade
  - apariția de semne meningeale
  - cefalee
  - greață
  - vărsături
- **<u>semne clinice majore</u>**
  - **oftalmoplegie dureroasă**
  - **chemozis, vasodilatație conjunctivală**
  - **scăderea vederii**
  - **hipoestezie corneană (necesită acoperirea corneei cu comprese sterile)**
  - **edem papilar**
- semne oculare
  - durere severă oculară şi periocular
  - congestie conjunctivală cu chemozis
  - exoftalmie inițial unilaterală cu caracter inflamator, violacee, axială urmată rapid de exoftalmie bilaterală pe al doilea ochi, exoftalmie cu chemozis alb gelatinos cu evoluție rapidă
  - paralizii nervi III, IV, VI
  - **edem în regiunea mastoidă - este un semn patognomonic dat de presiunea joasă din venele emisare mastoidiene**
  - **dilatarea venelor episclerale este (modificare clasică) primul semn de agravare al celulitei**
  - mişcări oculare limitate
  - pupila fixă şi dilatată fără RFM
  - FO – poate fi normal sau apar vene retiniene congestionate sau edem papilar
- RMN confirmă diagnosticul

- complicații - grave - hiperpirexia şi meningita sau infactizarea pulmonară pot produce decesul
- diagnostic diferențial – evoluția rapidă – gravă a unui proces inflamator orbitar în TSC trebuie diferențiată de o celulită orbitară, panoftalmie
- Diagnosticul diferențial al unei exoftalmii acute inflamatorii

Semne	TSC	Celulita orbitară	Panoftalmie
Exoftalmie	Moderat	Important	moderat
unilateral/bilateral	inițial unilateral/apoi bilateral	Unilateral	unilateral
Vedere	neafectată inițial	neafectată inițial	total pierdută
cornee, CA	clară inițial	clară inițial	edem corneean total
mişcări oculare	paralizie completă	Limitare	durere şi limitare
Edem mastoidian	Prezent	Absent	absent
semne generale febră, prostrație	Marcat	Medie	medie

- important pentru diagnostic:
  - TSC este complicația unei infecții faciale, sinusale
  - se însoțeşte de scăderea vederii asociată cu cefalee, greață, vărsături, letargie, febră, frison, alte semne de infecție
  - este necesară administrarea precoce de antibiotice sistemic
  - infecția se produce prin diseminare hematogenă de la un focar situat la distanță sau prin extensie locală de la un focar din apropiere: gât, față, sinusuri paranazale, orbită
  - este necesar CT de craniu, orbită şi consult precoce cu colaborare interdisciplinară – oftalmologic, neurologic, medicină internă, ORL
- tratament
  - antibiotice în doze adecvate imediat, cu spectru larg, asocieri AB
  - analgetice, antiinflamatorii pentru febră şi durere
  - anticoagulante – tratament controversat

PATOLOGIA INFLAMATORIE NEINFECȚIOASĂ

Pseudotumora inflamatorie

- este un infiltrat inflamator al țesuturilor moi orbitare
- termenul de pseudotumoră vine de la asemănarea clinică cu o tumoră, dar histopatologic este o inflamație cronică fiind preferat termenul de **Boală orbitară inflamatorie idiopatică**
- are etiologie autoimună şi poate coexista cu alte tulburări autoimune – diabet, astm, artrită reumatoidă, lupus, boala Crohn
- poate fi prezentă la pacienți de toate vârstele, fără preferință de sex
- manifestările clinice depind de gradul de inflamație activă față de scleroză, prezența infiltratului şi localizarea leziunii

- debut cu roşeaţă acută, peri orbitară, unilaterală şi dureroasă
- pseudotumora poate avea multiple localizări de la glanda lacrimală la vârful orbitei din care cauză simptomatologia clinică este extrem de variată
- semne clinice - cele mai frecvente semne sunt:
  - pleoapa edematiată şi congestionată
  - chemozis şi roşeaţă conjunctivală
  - exoftalmie unilaterală
  - mişcări oculare limitate
  - diplopie
- sunt posibile remisii spontane după câteva săptămâni şi recurenţe
- la unii pacienţi inflamaţia prelungită severă poate produce fibroză progresivă a ţesutului orbitar
- evoluţie
  - remisie spontană fără sechele în câteva săptămâni
  - episoade intermitente prelungite cu eventuale remisiuni
  - fibroză progresivă (orbită gelată) şi oftalmoplegie
- diagnosticul clinic suspectează pseudotumora inflamatorie şi elimină diagnosticul de orbitopatie tiroidiană unde inserţiile musculare sunt normale
- CT scan şi ultrasunete arată o leziune infiltrativă difuză cu margini neregulate şi densitate variabilă,
- biopsia
  - îngroşarea muşchilor oculomotori în miozită asociată
  - aspiraţie cu ac fin arată caracterul histologic
  - biopsie incizie confirmă diagnosticul
- diagnosticul diferenţial

la adult	**la copil**
celulita orbitară **sarcoidoză** **uveită** **dacrioadenită,** **granulomatoză Wegener:** leziuni ale tractului respirator, vasculită, nefrită, inflamaţie orbitară, uveită **Sindrom Sjogren** - ochi uscat cu alte boli autoimune asociate **chist dermoid rupt** **fistulă carotidocavernoasă** **metastaze orbitare**	**celulită orbitară** **chist dermoid rupt** **rabdomiosarcom** **neuroblastom metastatic** **infiltrate leucocitare**

- pseudotumora orbitară este prezentă în
  - miozită cu atingerea oculomotricităţii
  - dacrioadenită
  - sclerotenonită
  - papilită

- tratament
  - supraveghere în formele moderate
  - corticosteroizi sistemic eficace în 50-75% din cazuri, 60-80% mg Prednisolon pe zi 2 săptămâni cu reducerea treptată a dozelor
  - la pacienți neresponsivi – radioterapie în caz de corticorezistență
  - substanțe citotoxice în cazurile rezistente la corticoizi și radioterapie

Dacrioadenita acută

- debutează cu o jenă în regiunea glandei lacrimale
- clinic
  - ptoză palpebrală cu pleoapa în forma S culcat
  - distopie moderată
  - sensibilitatea fosei glandei lacrimale
  - hiperemia porțiunei palpebrale a glandei lacrimale și a conjunctivei subiacente
  - diminuarea secreției lacrimale
- diagnosticul diferențial
  - infecția glandei lacrimale în oreillon, mononucleoză infecțioasă
  - chist dermoid rupt
  - tumori maligne

Miozita orbitară

- miozita orbitară este o inflamație nespecifică izolată a unuia sau mai multor mușchi extraoculari, considerată ca un subtip de orbitopatie inflamatorie idiopatică
- spre deosebire de pseudotumora orbitară inflamatorie, tipică implicarea bilaterală a mușchilor este frecventă
- debut spre 30 ani cu
  - dureri acute periorbitare exacerbate la mișcările oculare
  - diplopie
  - congestie conjunctivală
- miozita poate fi produsă de agenți infecțioși
  - virali – influenzae A,B, adenovirus, cocsakie B, HIV;
  - bacterii – legionella, leptospira, borellia, clostridium, Mycobacterium tuberculosis
  - paraziți
    - protozoare – Toxoplasma, Tripanosoma, Plasmodium
    - cestode – Cisticerc, Echinococ
    - nematode – trichineloza, larva migrans
  - fungi - candida
- semne clinice
  - exoftalmie

- creşterea durerii când priveşte în câmpul de activitate al muşchiului atins
- injecţie vasculară la inserţia musculară
- diplopie dureroasă
- sunt afectaţi muşchii drepţi, rar cei oblici, simultan la una sau ambele orbite
- muşchii pot fi paretici, restricţionaţi, ambele

- **CT – lărgire fuziformă a muşchilor oculari** - caracteristic
- evoluţie
  - rezoluţie spontană în 6 săptămâni fără recurenţe
  - afectare cronică recurentă după luni
  - recidive pe mai multe luni cu miopatie restrictivă
- tratament
  - AINS pentru atingeri moderate
  - corticoizi sistemic sunt eficace dar nu previn recidivele
  - radioterapia este eficace în limitarea recidivelor

Sindrom Tolosa – Hunt

- este o inflamaţie granulomatoasă specifică a sinusului cavernos, al fantei orbitare superioare şi /sau a vârfului orbitar (diagnostic prin eliminare)
- debut prin diplopie şi hemicranie dureroasă
- clinic
  - exoftalmie moderată
  - oftalmoplegie frecvent asociată cu iridoplegie
  - pierderea sensibilităţii în teritoriul 1,2 al trigemenului
- tratament – corticoizi sistemic

Granulomatoza Wegener

- poate atinge orbita prin extensie , prin contiguitate de la sinusurile paranazale, nazofaringe, (atingerea orbitară este rară)
- semne
  - exoftalmie congestivă bilaterală
  - oftalmoplegie bilaterală
  - dacrioadenită
  - obstrucţie canal lacrimonazal
- examene complementare
  - radiografie pulmonară – nivel de lichid
  - anticorpi anticitoplasmici ai neutrofilelor – cANCA pozitiv
- tratament
  - ciclofosfamid
  - corticoizi sistemic

Osteoperiostita cronică orbitară tbc

- afecţiune rară prezentă la tineri

- evoluează mult timp cu sechestru osos
- tratament
  - antibiotic, etiologic
  - incizie, drenaj

ORBITOPATIA TIROIDIANĂ

- Orbitopatia tiroidiană este cea mai frecventă cauză de exoftalmie uni sau bilaterală la adult şi apare la aproximativ 50% din pacienții cu boală Graves
.
- Orbitopatia tiroidiană este o afecțiune autoimună cu specificitate de organ şi cu evoluție progresivă .
- Orbitopatia tiroidiană este asociată cu disfuncție tiroidiană provocată de autoanticorpii direcționați spre receptorii TSH ,cu manifestări extratiroidiene date de medierea imunologică a fibroblaştilor în piele şi mușchii extraoculari .
- Orbitopatia tiroidiană este însoțită de acumulare de glicozaminoglicani (acid hialuronic) care duc la reținerea apei şi apariția edemului .
- Etiopatogenic pacienții cu orbitopatia tiroidiană pot prezenta manifestări clinice şi biochimice cu :
  - Hipertiroidie – 80% -boala Graves
  - Hipotiroidie
    - Tiroidita Autoimuna Hashimoto –cea mai frrecventă cauză de hipotiroidie
    - unde este posibilă o etapă de hipertiroidie tranzitorie înainte de hipotiroidie şi guşă cu consistență fermă .
  - Funcție tiroidiană normală
    - pacienții cu eutiroidie pot avea manifestări clinice rapid evolutive deşi nu au un dezechilibru hormonal
    - disfuncția tiroidiană poate fi anterioară, concomitentă sau apare după declanşarea bolii tiroidiene oculare .
- Orbitopatia tiroidiană prezintă două componente
  - *Inflamatorie* –este un infiltrat limfocitar la nivelul mușchiului extraocular ridicător al pleoapei superioare şi glanda lacrimală
  - *Fibroblastică* –prin stimularea imunologică a fibroblastului din țesutul adipos al orbitei şi mușchii extraoculari rezultînd proliferare şi sinteză de colagen cu creşterea volumului țesutului adipos , a mușchilor extraoculari şi edem tisular .
  - Boala este mai frecventă la femei F /M = 4 /1 ,la bărbat este rară ,cu evoluție severă ,vârsta 30-50 de ani şi are o evoluție gravă la bătrâni.

Fiziopatologia orbitopatiei tiroidiene este complexă ,multifactorială şi incomplet elucidată

- *Teoria imunitară*
  - muşchii orbitei au antigene asemănătoare cu tiroida astfel că muşchii , ţesutul conjunctiv şi eventual glanda lacrimală sunt o ţintă pentru imunitatea celulară
  - exista un deficit de imunoreglare prin supresia limfocitelor T , proliferarea limfocitelor B mutante ,sinteza de autoanticorpi contra ţesutului orbitar şi muscular cu un aflux de limfocite citotoxice .
- *Factori favorizanţi* ai orbitopatiei tiroidiene sunt independenţi de procesul autoimun fundamental şi sunt
  - predispoziţie imunogenetică pe grupul HLA-DR3 ,HLA-B8 ,genele pentru CTLA4 care multiplică riscul de orbitopatie tiroidiana
  - consum excesiv de ţigări care creşte semnificativ riscul şi gravitatea orbitopatiei tiroidiene
  - apariţia fazei de hipotiroidie iatrogenă în cursul tratamentului unei hipertiroidii care agravează orbitopatia tiroidiană .

Orbitopatia tiroidiană este o inflamatie reacţie autoimună specifică a muschilor extraoculari si a tesutului conjunctiv orbito.periocular în care factorul hormoni – anticorpi Ig G provoacă o creştere a grăsimei intraorbitare şi o hipertrofie a muşchilor extraoculari

<u>Orbitopatia tiroidiană prezintă două tipuri clinice</u>

Exoftamie tirotoxică – boala Graves asociată cu semne de tirotoxicoză care includ

- semne de hipertiroidism sistemic
  - tremurături
  - nervozitate ,iritabilitate
  - pierdere în greutate
  - apetit sporit
  - transpiraţii
  - oboseală
  - tahicardie
  - intoleranţă la căldură
  - metabolism bazal crescut .
- guşă
- mixedem pretibial
- este tipică pentru femei 20 -45 ani .

Exoftalmie tirotropică

- exoftalmie
- oftalmoplegie externă dată de orbitopatia tiroidiană infiltrativă care este asociată cu eutiroidism sau hipotiroidism .
- afectează vîrsta medie
- are tendinţa de autolimitare în evoluţie cu remisiuni şi exacerbări

- se preferă termenul de boală oculară Graves .

Diagnosticul clinic în orbitopatia tiroidiană

- Orbitopatia tiroidiană evoluează în două stadiii clinice
  - Stadiul congestiv inflamator cu regresie în aproximativ 3 ani
  - Stadiul fibrotic asociat eventual cu tulburări de motilitate oculară .
- *Simptome*
  - durere continuă sub formă de jenă retrobulbară
  - iriaţie oculară
  - fotofobie
  - lacrimare
- *Semne clinice sistemice*
  - hiper sau hipofuncţie tiroidiană
  - guşă în boala Graves sau tiroidita Hashimoto
  - mixedem pretibial ,tahicardie în boala Graves
  - frecvenţa crescută a altor afecţiuni autoimune – diabet zaharat ,boala Adison .
- *Semne clinice oculo-orbitare*
  - afectarea ţesuturilor moi-pleoape ,conjunctivă cu
    - edem palpebral şi periorbitar
    - hiperemie conjunctivală cu chemozis conjunctival (mai bine evidenţiat la insertia muschilor drepti orizontali)
    - ambele pot produce ptoză palpebrală nu retracţie
  - retracţia palpebrală produsă prin
    - retracţia fibroasă a ridicătorului
    - hiperacţiune secundară a complexului drept superior / ridicător
    - semnul von Graefe – asinergie oculo-palpebrală la privirea în jos , în care pleoapa superioară urmează cu greutate mişcările globului ocular descoperind sclera deasupra limbului superior
    - semnul Delymple-retracţie spasmodică a pleoapei superioare responsabilă de lărgirea fantei palpebrale .
    - semn Stelwag – diminuarea fecvenţei clipitului palpebral , atunci când clipitul reflex este normal
    - ptoză palpebrală de partea opusă retracţiei palpebrale unilaterale
    - creşterea pliului palpebral superior cu ochii închişi
  - exoftalmia – axială
    - uni sau bilaterală
    - simetrică sau asimetrică
    - frecvent permanentă
    - gravitatea exoftalmiei
      - lejeră 21-23 mm
      - moderată 24 -27 mm

- severă peste 28 mm care poate provoca keratopatie de expunere.

- Keratopatia de expunere este datorată
  - ocluzionării insuficiente a pleoapei
  - exoftalmiei
  - prin restricționarea mușchiului drept inferior
  - film lacrimal insuficient
  - semnele corneene se întind de la keratopatie punctată superficială până la ulcerație corneană gravă.
- Diplopie – prin limitarea ridicării şi abducției în procesul inflamator miozitic .
- Miopatie restrictivă-
  - semn Moebius –insuficiență de convergență
  - cel mai frecvent este paralizia unilaterală a mușchiului ridicător cu implicarea mușchilor drept inferior şi drept medial
  - deficit de ridicare prin fibroza mușchiului drept inferior cel mai frecvent
  - deficit de abducție prin fibroza mușchiului drept medial
  - deficit de coborâre prin fibroza mușchiului drept superior
  - deficit de adducție prin fibroza mușchiului drept lateral (rară)
  - lărgirea mușchiului drept superior poate provoca compresia venei oftalmice superioare cu exacerbarea fenomenelor congestive orbitare .
  - restricția cu impotența funcțională a mușchilor extraoculari este frecventă în orbitopatia tiroidiană şi se produce prin creşterea de volum a mușchilor în procesul inflamator , dar mușchii sunt ineficienți funcțional .
- Neuropatia optică progresivă
  - se produce prin compresia nervului optic sau a vascularizației sale la vârful orbitei prin mușchii drepți îngroşați
  - debutează prin scăderea vederii centrale uni sau bilateral prin tesut inflamator sau exoftalmie
  - semne clinice
    - disfuncție vizuală a nervului optic
    - alterarea câmpului vizual –simț culoare diminuat
    - papila poate fi normală ,edematoasă rar atrofică .

- Evoluția exoftalmiei este variabilă
  - stabilizare cu regresie incompletă
  - exoftalmie malignă edematoasă .

Exoftalmia edematosă malignă este o complicație gravă, rară a hipertiroidiei ,cel mai frecvent după tiroidectomie cu pregătire medicală insuficientă ,sau după tratament cu iod .

- Exoftalmie
  - rapid dureroasă
  - majoră 32-35 mm
  - ireductibilă
- Semne oculo –palpebrale
  - edem palpebral şi conjunctival intens
  - deficit oculomotor
- Evoluţie variabilă
  - faza inflamatorie acută 6 -18 luni evoluează spre faza cronică ,stabilă , fibroasă
  - remisii spontane şi exacerbări
  - boala tiroidiană şi cea orbitară au evolutii independente
  - boala orbitara se poate agrava după tratamentul glandei endocrine cu iod radioactiv
  - neuropatia poate apărea după exoftalmia semnificativă prin compresia posterioară a nervului optic
  - 50 % din pacienţii cu retracţie palpebrală pot avea evoluţie favorabilă
  - exoftalmia rămâne stabilă după atingerea unui maxim dar nu regresează .
- Diagnosticul diferenţial
  - pseudotumora orbitară
  - celulita orbitară
  - tumori orbitare primare ,metastaze orbitare
  - fistula carotido-cavernoasă .

- Prognosticul –este legat de-
  - afectarea corneei
  - caracterele neuropatiei optice .
- Tratament de urgenta
  - corticoterapie
  - radioterapie

<u>Asociaţia Americană pentru Tiroidă (ATA) a clasificat modificările din orbitopatia tiroidiană –acronim NOSPECS</u>

CLASA 0 – NO -fără semne , simptome
CLASA 1 - ONLY – numai semne –retracţie palpebrală
CLASA 2 - SOFTTISUE –edem al ţesutului moale periorbitar
CLASA 3 - PROPTOZA
CLASA 4 – EXTRAOCULAR MUSCLE –afectarea muşchilor extraoculari şi diplopie
CLASA 5 – CORNEE afectată prin expunere
CLASA 6 – SIGHT LOSS – pierderea vederii prin compresia nervului optic .

Evaluarea paraclinică în orbitopatia tiroidiană

Evaluarea funcției tiroidiene care include T3 liber ,T4 liber ,TSH .

Autoanticorpi tiroidieni

Explorări imagistice

- **CT**
  - ***orbitară***-arată
    - exoftalmia
    - starea şi situația nervului optic
    - prolaps al septului orbitar ,al grăsimii orbitare .
  - ***craniană***- oferă o bună rezoluție a structurilor osoase atunci cînd este necesară o decompresie .
- **Ecografia** –detectează
  - modificările muschilor extraoculari în clasa 0 ,1 element adjuvant în diagnostic
  - creşterea diametrului muşchilor drepți
  - eroziunea peretelui lateral al orbitei
  - accentuarea grăsimii retrobulbare ,inflamația perineurală a nervului optic.
  - compresia apicală a nervului optic .
- **RMN** –
  - dă o bună rezoluție pentru țesuturile moi şi este utilă pentru a evidenția evoluția orbitopatiei tiroidiene
  - muşchii oculomotori sunt lărgiți dar tendoanele au aspect normal .

Diagnosticul diferențial al orbitopatiei tiroidiene

- Afecțiuni infecțios / inflamatorii orbitare
  - celulita orbitară
  - pseudotumori orbitare
  - tromboză de sinus cavernos
- Tumori orbitare de consistență fermă nervoase ,limfoproliferative
- Traumatism- hematom retrobulbar ,corpi străini intraorbitari
- Leziuni vasculare – varice orbitare ,fistula carotido-cavernoasă ,hemangiom
- Pseudoexoftalmie –miopie homolaterală ,enoftalmie contralaterală .

Prognosticul orbitopatiei tiroidiene este o afecțiune autolimitantă care se rezolvă în 1-5 ani.

- *Factori care indică prognostic nefavorabil* în orbitopatia tiroidiană
  - debut la pacienți în vîrstă
  - sex masculin
  - fumat
  - diabet
  - scăderea acuității vizuale
  - evoluție rapidă
  - durata mare de evoluție a bolii .

Tratamentul în orbitopatia tiroidiană

- Tratamentul general pentru funcţia endocrină tiroidiană stabilit de internist sau/şi endocrinolog
- Tratamentul leziunilor ţesuturilor moi
  - lubrefianţi local
  - lacrimi artificiale
  - metilceluloză
  - lentile terapeutice
  - camere umede
  - închiderea pleoapelor în cursul nopţii cu o bandă adezivă pentru a reduce expunerea corneană
  - ridicarea capului pe pernă în timpul somnului pentru a reduce edemul orbitar .
- Retracţia palpebrală
  - retracţia discretă nu necesită tratament se rezolvă spontan
  - controlul hipertiroidiei poate fi benefic
  - guanetidină 5% picături pot scădea retracţia palpebrală cauzată de muşchiul Muller.
  - tratament chirurgical
    - ridicarea pleoapei inferioare pentru a acoperi cornea
    - recesia muşchiului drept inferior cînd fibroza dreptului inferior este semnificativă
    - decompresie orbitară
    - intervenţie pe muşchiul ridicător şi muşchiul Muller.
    - tarsorafie locală.

TRATAMENTUL ÎN OFTALMOPATIA TIROIDIANĂ

Iritatie oculara	Diplopie	Retracţie palpebrală şi exoftalmie	Keratopatie de expunere		Neuropatie optică
			mică / medie	Severe	
Lubrefianţi local	-prismă	-intervenţie pe ridicător sau pe Muller	lubrefianţi	corticoizi sistemic	-corticosteroizi sistemici
Cameră umedă	-chirurgia muşchilor oculomotori	-tarsorafie locală	cameră umedă	- decompresie Orbitară	-decompresie orbitară
		-keratoplastie	-intervenţie pe m Muller	- chirurgie Oculară	-iradiere
		-grefă sclerala fascie	-tarsorafie externă şi internă	- iradiere -	
			-cantoplastie -grefă sclerală fascie		

- Tratamentul exoftalmiei
  - ***Corticoizi sistemici*** sunt indicați în faza inflamatorie acută cu exoftalmia congestivă rapid progresivă ,dureroasă si in neuropatia optică congestivă .
    - ➢ se începe cu prednisolon oral 60-80 mg/zi timp de 1-2 săptămîni / dacă evolutia clinică este favorabilă se scade treptat ,discontinuu doza de steroizi timp de 3 luni
    - ➢ metilprednisolon i.v. 500 mg în 200 ml soluție salină izotonică ,repetat la 48 de ore
    - ➢ steroizii sistemici sunt eficienți pentru a reduce semnele congestive în orbitopatia tiroidiană ,dar simptomele pot reveni dacă doza de steroizi este scăzută repede ,cu apariția rebound după întreruperea medicației ,asociat cu efecte secundare multiple în tratamentul cronic .
  - ***Radioterapia*** – poate fi o alternativă atunci cînd steroizii sistemic sunt contraindicati sau în caz de eşec terapeutic sau în recurență simptomatologică la întreruperea tratamentului .
    - ➢ radioterapia în doză mică 2000 cgy în 10 şedințe 2 săptămîni la nivelul orbitei posterioare este recomandată pentru reducerea gravității şi duratei semnelor congestive în oftalmopatia tiroidiană .
    - ➢ radioterapia este contraindicată la pacienții dializați şi sub tratament chimioterapeutic
  - ***Terapia combinată*** – iradiere , azatioprina şi mici doze de prednisolon poate fi mai eficientă decît medicația separată .
  - ***Tratamentul chirurgical*** (trebuie evitate procedurile care nu sunt necesare), pe cale endoscopică este indicat atunci cînd tratamentul medical este neglijat sau în cazul eşecurilor metodelor neinvazive).

Decompresia orbitară

- ➢ este indicată în
  - o exoftalmie gravă ,malignă pentru a reduce semnele congestive şi compresiunea pe vena oftalmică superioară
  - o neuropatie optică
  - o keratopatie de expunere
  - o exoftalmie
  - o cand tratamentul medicamentos nu este eficient
- ➢ se face extracția pereților osoşi ai orbitei pentru a permite prolapsul țesuturilor orbitare moi şi expandarea volumului orbitar
- ➢ complicații ale decompresiei
  - o diplopie
  - o sinuzită
  - o fistulă LCR

- pot fi reduse prin noi tehnici –decompresie endoscopică orbitară transnazală.

Chirurgia muşchilor extrinseci pentru a evita diplopia- se face dacă

- tulburările de motilitate sunt stabile 6 luni
- steroizii şi iradierea au avut efecte minime
- se va face retropoziţia muşchiului drept inferior şi drept intern cu suturi ajustabile
- toxina botulinică injectată în muşchiul afectat
- recent implantarea „ scleral grafts ”
- tratamentul chirurgical al muşchilor extraoculari pentru a avita diplopia se efectuează după faza acută după minim 6 luni .

Tratamentul retracţiei palpebrale - retracţia palpebrală prin ridicarea fibroasă a muşchiului Muller (asociat cu creşterea activităţii simpatice) poate fi tratată chirurgical prin

- recesia muşchiului drept inferior cînd fibroza musculară este semnificativă
- mullereotomie
- excizia muşchiului ridicător
- excizia muşchiului lateral cu sau fără grefă pentru a coborî pleoapa
- ridicarea pleoapei inferioare pentru a acoperi corneea .

Blefaroplastie cu extragerea pielii şi a ţesutului grăsos în exces .

- decompresia orbitară poate schimba deviaţia ochiului şi trebuie executată înaintea chirurgiei strabismului
- chirurgia strabică poate schimba poziţia ploapei şi trebuie efectuată înaintea chirurgiei palpebrale .

- Tratamentul miopatiei restrictive
  - este indicat cînd deviaţia este stabilă pe o perioadă de cel puţin 6 luni şi dacă steroizii şi iradierea nu au fost eficienţi
  - chirurgia muşchilor extrinseci prin
    - retropoziţia muşchiului drept inferior şi drept intern cu suturi ajustate
    - toxina botulinică injectată în muşchiul afectat .
- Tratamentul neuropatiei optice
  - tratament de prima intentie – metilprednisolon iv
  - decompresie orbitara daca tratamentul corticosteroidian a fost ineficient
- Tratamentul diplopiei
  - ocluzie oculara
  - prisme

LEZIUNI VASCULARE

Leziunile vasculare în orbită pot fi – venoase , arteriale , arterio-venoase .

VARICE ORBITARE PRIMITIVE

- sunt dilatații venoase segmentare ale venelor orbitare de lungime şi complexitate variabilă .
- pot apare din primii ani ai copilăriei ,sau mai târziu ,
- sunt frecvent unilaterale şi localizate supero-nazal .
- debutul clinic este între 10 -60 de ani ,
- Semne clinice
  - exoftalmie intermitentă ,nepulsatilă ,fără zgomote ,eventual accentuate la proba Valsalva .
  - leziuni subconjunctivale şi palpebrale vizibile şi variabile
  - echimoză palpebrală
  - chemozis conjunctival
  - tulburări de motilitate oculară
  - diplopie
  - cu sau fără pierderea AV .
- Complicații
  - tromboză
  - hemoragie acută
- CT scan – imaginea varicelor orbitare este fusiformă sau globuloasă având o intensitate crescută la administrarea substanței de contrast
- Examen RMN – apar vase goale şi pline .
  - se recomandă observarea eventualei comunicații cu vena jugulară şi cu vascularizația intracraniană .
- Tratament – chirurgical cu excizie(rareori) este indicat în
  - tromboze recidivante sau neinvolutive
  - varice dureroase
  - exoftalmiie severă
  - compresie NO
  - operația este dificilă cu excizie incompletă

LIMFANGIOM

- Este malformație benignă limitată ,extinsă în orbită cu manifestare clinică în primul deceniu
- Clinic
  - leziunile anterioare se prezintă sub formă de mase suple albăstrui localizate supero-nazal cu o conjunctivă chistică
  - leziunile posterioare pot induce exoftalmie
- Complicații –hemoragie cu formarea„ chistului de ciocolată" care conține sânge
- Tratament –„ chistul de ciocolată" va fi drenat complet prin vaporizare controlată folosind laser cu dioxid de carbon .

FISTULA CROTIDO-CAVERNOASĂ

- este o comunicare anormală între arteră şi venă
- este un şunt cu debit mare unde sîngele trece direct din artera carotidă în sinusul cavernos traversând orificiul peretelui porţiunii intracavernoase al arterei carotide interne
- astfel de comunicare între artera carotidă internă şi sinusul cavernos reprezintă o fistulă carotido-cavernoasă care se clasifică după diverşi parametri :
  - în raport cu leziunea anatomică- fistula carotido-cavernoasă directă şi indirectă
  - după etiologie-traumatică şi spontană
  - în raport cu intensitatea tulburării hemodinamice-fistulă cu viteză crescută de scurgere sau cu viteză redusă a fluxului sângelui .

Fistula carotido-cavernoasă directă

- este un sunt cu debit mare al arterei carotide care trece direct in sinusul cavernos traversand un orificiu al peretelui portiunii intracraniene al arteri carotide
- etiologie
  - fractură de bază de craniu cu ruptură de arteră carotidă internă intracavernos 70-75%
  - ruptură spontană a unui anevrism al arterei carotide sau al unei artere aterosclerotice .
- clinic- debut brusc, dramatic cu zgomot al fluxului lichidian intracranian
  - conjunctivă hiperemică ,cu chemozis conjunctival
  - ptoză palpebrală superioară
  - exoftalmie pulsatilă asociată cu un suflu temporal şi tril , sincron cu pulsul care pot dispărea la compresiunea pe carotida ipsilaterală la nivelul gâtului .
  - diplopie
  - ischemie a segmentului anterior
  - creşterea PIO prin mecanism exogen
  - paralizii oculomotorii variabile mai frecvent VI
  - FOprezintă
    - edem papilar
    - dilataţii venoase
    - hemoragii intraretiniene prin stază venoasă
- AFG –pentru confirmarea diagnostică
- tratament
  - radiologie intervenţională cu ocluzia fistulei prin balonaş detaşabil

Fistula carotido-cavernoasă indirectă (şunt dural)

- Este un şunt cu debit mic în care sângele arterial trece prin ramurile meningee ale arterei carotide externe sau interne indirect în sinusul cavernos .
- Comunicările în fistula indirectă pot fi
  - între ramurile meningeale ale arterei carotide interne şi sinusul cavernos
  - între ramurile manigeale ale arterei carotide externe şi sinusul cavernos
  - între ramurile meningeale ale celor două artere carotide externă şi internă şi sinusul cavernos
- Etiologie
  - malformaţii congenitale meningeale complicate cu tromboză vasculară intracraniană
  - ruptură spontană ,eventual favorizată printr-un traumatism minor la vârstnici, efort,HTA , femei postmenopauză .
- Clinic –debut lent progresiv ,insidios cu roşeaţă a celor doi ochi
  - vase episclerale şi conjunctivale dilatate
  - pulsaţii oculare exagerate (detectate prin tonometrie prin aplanaţie)
  - PIO-crescută
  - exoftalmie moderată uneori asociată cu zgomote lejere .
  - paralizii oculomotorii ,mai frecvent VI
  - FO – normal sau prezintă dilataţie venoasă moderată
- Diagnostic diferenţial
  - conjunctivită cronică
  - oftalmopatie tiroidiană
  - glaucom de alte etiologii
  - malformaţii arterio-venoase orbitare
- Tratament – multe fistule arterio-venoase se pot închide spontan
  - radiologie intervenţională după o perioadă de aşteptare cu supravegherea pacientului (pentru că pot fi şi vindecări spontane)
  - intervenţia chirurgicală este indicată în
    - glaucom secundar exogen
    - diplopie
    - cefalee rebelă
    - suflu în ureche sincron cu pulsul
    - exoftalmie severă cu keratopatie de expunere şi ischemia segmentului anterior

MALFORMAŢII ARTERIOVENOASE

- Malformaţiile arterio-venoase în orbită sunt rare , dar sunt frecvent asociate cu malformaţii arterio-venoase intracraniene .

Hemangiom capilar

- in copilărie ,este cea mai obişnuită tumoră benignă
- poate avea o involuţie spontană
- supraveghere şi excizie chirurgicală la nevoie .

Hemangiom cavernos(malformaţie venoasă încapsulată)

- este cea mai obişnuită tumoră benignă la adultul de vîrstă medie
- poate produce exoftalmie unilaterală ,lent progresivă ,nedureroasă
- tratament chirurgical cînd tumora creşte produce compresia NO sau keratopatie
- excizia tumorii se face în bloc (fiind încapsulată) iar vascularizaţia capsulei se coagulează

Boala von Hippel Lindau-

- angiomatoză retiniană cu deficite vizuale

Sindrom Wyburn -Masson malformaţie arterio-venoasă extinsă în trunchiul cerebral ,în lungul căii optice până în orbită şi retină .

Bibliografie

1. *Adenis JP, Morax S – Patologie orbito-palpebrale, Raport de la Societe Francaise d'Ophthalmologie, Masson, 1998*
2. *American Academy of Ophthalmology – Basic and Clinic Science Course, San Francisco, 2004/ vol6, 7, 8, 9, 11, 12*
3. *American Academy of Ophthalmology, Basic Science and Course, vol 7, 2004*
4. *Bartlett JD, Janus SD –Clinical Ocular Pharmacology, Butterworth Heinemann, ed V, 2008*
5. *Burde RM, Savino PJ, Trobe JD. Proptosis and adnexal masses. In: Clinical Decisions in Neuro-ophthalmology. 2nd ed. St. Louis: Mosby; 1992:379-416.*
6. *Cernea P – Tratat de oftalmolgie, Ed Medicala, 2002*
7. *Chern K C, Zegans ME – Ophthalmology review, Lippincott Williams, Wilkins, 2000*
8. *Chiu ES, Capel B, Press R, et al. Successful management of orbital cellulitis and temporary visual loss after blepharoplasty. Plast Reconstr Surg. Sep 2006;118(3):67e-72e. [Medline].*
9. *Christiansen E, Kofoed-Enevoldsen A. Graves' ophthalmopathy. J Clin Endocrinol Metab. May 2001;86(5):2327-8. [Medline].*
10. *Clarkson JG, Coscas G, Finkelstein D et all – Ophthalmology, 103:350, 1996*
11. *Cohen AJ, Mercandetti M, Weinberg DA. Cavernous hemangioma. eMedicine Journal [serial online]. May 13, 2009;http://emedicine.medscape.com/article/1218120-overview.*

12. De Potter P, Shields JA, Schields CL – MRI of the eye and orbit, JB Lippincott, 1995
13. Dornic, Dean, Ophthalmic Pocket Companiob, Sixt Edition, 73-92, Elsevier Science, 2002;
14. Doxanas MT, Anderson RL. Clinical Orbital Anatomy. Baltimore, Md: Williams & Wilkins;1984.
15. Duane's Ophthalmology on CD-ROM, 2006
16. Dumitrache Marieta – Oftalmologie interactivă Editura Universitară Carol Davila, 2008
17. Dumitrache Marieta – Oftalmologie pediatrica, Editura Universitara Carol Davila, Bucuresti, 2010
18. Dumitrache Marieta – Tratat de oftalmologie, voli+II, ed. Universitară Carol Davila, 2005
19. Dumitrache Marieta – Tumori oculare, Ed Universitara Carol Davila, 2008
20. Ferry AP, Abedi S. Diagnosis and management of rhino-orbitocerebral mucormycosis (phycomycosis). A report of 16 personally observed cases. Ophthalmology. Sep 1983;90(9):1096-104. [Medline].
21. Friedman – Kaiser – Trattler – Review of Ophthalmology, Elsevier Saunders, 2005
22. Good KS, Bloch RB. Proptosis of left eye: frontoethmoid mucocele. Ann Emerg Med. Oct 2008;52(4):337, 343. [Medline].
23. hamedani M, Ameline-Audelan V, Morax S / Affections inflammatoires de l'orbite, Encicl Med Chir, Ophthalmologie, 21/620/A-10, 2000
24. Harris GJ, Will BR. Orbital aspergillosis. Conservative debridement and local amphotericin irrigation. Ophthal Plast Reconstr Surg. 1989;5(3):207-11. [Medline].
25. Jacobiec, F.A., Albert, D.M. – Principles and Practice of Ophthalmology, Philadelphia, 1994
26. Kanski J., Jack, Clinical ophthalmology A Systematic Approach, 136-137, Elsevier Science Limited, 2003
27. Khurana A. K. – Comprehensive ophthalmology, Anshan Ltd, 2008
28. Kloek CE, Rubin PA. Role of inflammation in orbital cellulitis. Int Ophthalmol Clin. Spring 2006;46(2):57-68. [Medline].
29. Lang G – Ophthalmology a pockettext book atlas,G Thieme, 2007
30. Langstrom DP – Manual of Ocular Diagnosis and Therapy, Lippincott WW, 2008
31. Leibowith HM, Waring GO – Corneal Disorders – Clinical Diagnosis and management, ed II, WB Saunders, 1998
32. Lennox A Welb – Manual of eye emergencies, Butterworth Heinemann, 2004
33. Lin LK, Andreoli CM, Hatton MP, Rubin PA. Recognizing the protruding eye. Orbit. 2008;27(5):350-5. [Medline].
34. Pavan-Langston, Deborah, Manual of Ocular Diagnosis and Therapy, Fifth Edition, 67-129, Lippincott Williams & Wilkins, 2002.
35. Piest K. Exophthalmos. In: Decision Making in Ophthalmology. 2nd ed. St. Louis: Mosby; 2000:132-3.
36. Rhee DJ, Deramo VA, - The Wills Eye drug guide, Lippincott-Raven, 1998
37. Rootman I – Diseases of the Orbit, ed II, Lippincot Williams and Wilkins, 2002
38. Rootman J – Diseases of the orbit, Lippincott WW, 2002

39. *Roy HF – Ocular Differential Diagnosis, Williams and Wilkins, sixth edition, 1997*
40. *Steinkuller PG, Jones DB. Microbial preseptal and orbital cellulitis. In: Tasman W, ed. Clinical Ophthalmology. Philadelphia, Pa: Lippincott, Williams & Wilkins; 1999:1-8, 17-29, Chap 25.*
41. *Walsh TJ – Neuro-Ophthalmology – Clinical Signs and Symptoms, ed IV, Williams Wilkins, 1997*
42. *Westley GJ, Mazur JM, Sifton DW, eds. Physicians' Desk Reference. Vol 52. Montvale, NJ: Medical Econom*
43. *Yen MT, Yen KG. Effect of corticosteroids in the acute management of pediatric orbital cellulitis with subperiosteal abscess. Ophthal Plast Reconstr Surg. Sep 2005;21(5):363-6; discussion 366-7. [Medline].*

Capitolul 9

PLEOAPELE

Adriana Stănila

B.C.U. „M. EMINESCU" IAȘI

- Pleoapele ocupă zona centrală a feţei atrăgând repede atenţia asupra oricărei anomalii. Ele cuprind mai multe ţesuturi: pielea cu glandele sale, muşchii, nervii senzitivi şi motori şi o bogată reţea vasculară. Joncţiunea conjunctivei cu pielea formează marginea palpebrală.
- Pleoapele sunt sediul unor afecţiuni dermatologice, vasculare şi neurologice în afară de infecţiile, inflamaţiile, alergiile şi formaţiunile benigne şi maligne uzuale.
- Pleoapele sunt vitale pentru menţinerea integrităţii suprafeţei oculare.

ANATOMIA PLEOAPELOR

- Pleoapele sunt două formaţiuni multistratificate a căror funcţie principală este cea de protecţie. Ele protejează ochiul împotriva agresiunii externe (corpilor străini, lichidelor şi gazelor) Pe lângă protecţie, ele mai îndeplinesc două funcţii importante:
  - Reglează cantitatea de lumină ce pătrunde prin pupilă, protejând retina împotriva ebluisării.
  - Distribuie filmul lacrimal pe suprafaţa oculară. Pleoapele ajută indirect la drenarea lacrimilor de pe conjunctivă, dirijându-le spre canalul nazolacrimal.
- Pleoapele sunt în număr de două:
  - superioară - mai mare şi mobilă;
  - inferioară - mai mică şi mai fixă.
- Pleoapa superioară este mai mare decât cea inferioară. Prezintă:
  - Două feţe: anterioară (cutanată, convexă) şi posterioară (conjunctivală, concavă).
  - Două margini:
    - superioară fixă - se continuă cu regiunea sprâncenoasă
    - inferioară se continuă cu tegumentul feţei;
    - marginea liberă (fanta palpebrală); mai poartă şi numele de spaţiu intermarginal
    - spre unghiul intern al porţiunii inferioare se află o mică proeminenţă, tuberculul lacrimal, pe care se găseşte punctul lacrimal ce reprezintă începutul căilor lacrimale.
  - Pe porţiunea externă, ciliară, se implantează foliculii piloşi ai genelor, împreună cu glandele sebacee Zeiss şi Meibomius.
  - În partea internă se află o formaţiune proeminentă = caruncula, iar în afara acesteia un pliu cutanat = cuta semilunară, ce corespunde pleoapei a 3-a a vertebratelor inferioare.
- În mod normal pleoapele se pot detaşa de pe globul ocular şi se pot răsfrânge fără dificultate, la copii, fiind mai ferme, nu se poate realiza acest lucru cu uşurinţă.
- Spaţiul dintre cele două pleoape se numeşte fanta palpebrală. La adult are aproximativ 30 mm lungime faţă de 18,5 mm la naştere. Lăţimea ei la adult

este de 9 mm în timp ce la naştere este de 8 mm. Fanta palpebrală este un spaţiu în formă conică, mărginită de cele două pleoape. Acestea se unesc lateral în unghi ascuţit formând comisura laterală. Joncţiunea medială se numeşte comisura medială şi este rotunjită. Elementele comisurii mediale sunt: caruncula, plica semilunară, lacul lacrimal şi punctele lacrimale superior şi inferior.

- Caruncula reprezintă un vestigiu al celei de-a treia pleoape. Este o proeminenţă a conjunctivei acoperită de mici cili ataşaţi unor glande. Nu are o funcţie specifică.
- Plica semilunară este o cută verticală, arcuată a conjunctivei cu concavitatea spre cornee. Conţine muşchi netezi. Epiteliul conţine celule caliciforme. Această structură reprezintă membrana nictitantă a vertebratelor inferioare, fără funcţie, dar este invariabil implicată în procesele patologice ale conjunctivei.
- Lacul lacrimal este o mică depresiune a conjunctivei pleoapei inferioare în treimea medială.
- Cele două puncte lacrimale iniţiază drenajul lacrimal. Sunt situate la 2 mm lateral de comisura medială pe marginea palpebrală, câte una pe fiecare pleoapă. Au formă rotundă sau ovalară de aproximativ 1mm diametru şi sunt în contact permanent cu globul ocular.

Structura pleoapelor

- Pleoapa este o structură multistratificată de origine ecto şi mezodermală. Este foarte bine vascularizată, bogată în nervi şi vase limfatice.
- Straturile pleoapei sunt:
  - Pielea
  - Muşchii: orbicular, ridicătorul pleoapei superioare, muşchiul Müller
  - Stratul fibros: tarsul, septul orbital, ligamentele comisurale, ligamentul Whitnall
  - Conjunctiva
  - Marginea palpebrală

Pielea este subţire şi fină, bogată în vase şi nervi senzitivi.

- Este laxă, poate fi desprinsă uşor de ţesutul subcutanat. Nu există ţesut adipos subcutanat.
- La suprafaţă există diseminate mici fire de păr cu glandele anexe.
- Datorită laxităţii pielii, mari cantităţi de fluide ca sânge, puroi, etc. se pot acumula subcutanat. În fracturile sinusului paranazal aerul poate pătrunde sub piele determinând apariţia emfizemului subcutanat.
- Pielea nou-născutului este mai fermă decât la adult. Cu vârsta devine mai laxă. Este cutată orizontal, cel mai evident la nivelul pliului supratarsal ce este utilizat ca punct de reper în chirurgia ptozei palpebrale.

Stratul muscular

- **Muşchiul orbicular** este un muşchi striat dispus orizontal, inervat de nervul şapte cranian (facial). Are două părţi: orbitală şi palpebrală. Porţiunea palpebrală acoperă tâmpla, obrazul şi fruntea. Înconjoară fanta palpebrală ca un sfincter şi realizează închiderea pleoapei. Este antagonistul ridicătorului pleoapei superioare. Paralizia orbicularului duce la lagoftalmie.
- **Muşchiul ridicător al pleoapei superioare** este un muşchi striat, inervat de nervul III cranian (oculomotor comun). Funcţia lui este de a ridica pleoapa superioară şi de a o menţine în această poziţie. Este antagonistul orbicularului.
- **Muşchiul Müller** este un muşchi neted, slab definit, situat sub conjunctivă, cu originea sub muşchiul ridicător al pleoapei superioare şi se inseră pe marginea superioară a tarsului. Inervaţia este asigurată de simpaticul cervical. Este un muşchi ridicător al pleoapei superioare accesor, paralizia sa ducând la o ptoză discretă. Potenţează acţiunea ridicătorului pleoapei superioare cu 2 mm. Un muşchi similar, dar mai puţin dezvoltat ia naştere din muşchiul drept inferior şi se inseră pe marginea inferioară a tarsului pleoapei inferioare. Paralizia sa determină ridicarea pleoapei inferioare, situaţie numită ptoză inversă.

Stratul fibros

- **Tarsul** este responsabil de consistenţa şi forma pleoapei şi realizează conturul marginii palpebrale. Împreună cu muşchiul orbicular formează o structură de protecţie a globului ocular când pleoapa este închisă. Tarsul superior este mai mare decât cel inferior. Are aproximativ 30 mm lungime, 9-12 mm lăţime şi 1 mm grosime. Tarsul este format din ţesut fibros în care se găsesc glandele Meibomius. Aceste glande se deschid la nivelul marginii palpebrale şi secretă sebum ce contribuie la formarea stratului lipidic al filmului lacrimal. Tarsul superior are aproximativ 25 glande în timp ce cel inferior doar 12-15 glande.
- **Septul orbital** se mai numeşte şi fascia palpebrală. Este un strat de ţesut fibros cu grosime variabilă. Este străpuns de aponevroza ridicătorului pleoapei superioare şi fibre din muşchiul drept intern la nivelul pleoapei inferioare. Îşi are originea în marginea orbitală şi se inseră pe marginea periferică a tarsului. Septul împiedică deasemenea hernierea ţesutului adipos din orbită în pleoapă.
- **Ligamentul Whitnall** este o bandă fibroasă dispusă orizontal deasupra aponevrozei ridicătorului pleoapei superioare. Este un punct de reper important în chirurgia ptozei palpebrale.

Conjunctiva tarsală tapetează tarsul de la marginea palpebrală la fundurile de sac. În mod normal este transparentă permiţând vizualizarea glandelor Meibomius şi a canalelor lor. Conjunctiva tarsală nu poate fi desprinsă de tars. Se continuă cu conjunctiva fundurilor de sac şi apoi cu conjunctiva bulbară.

Marginile palpebrale delimitează fanta palpebrală. Se întind de la o comisură la alta. Partea posterioară este ascuțită şi rămâne continuu în contact cu globul ocular pentru distribuirea filmului lacrimal şi drenajul acestuia. Partea anterioară este rotunjită şi conține genele dispuse în 2-3 rânduri. Pleoapa superioară are gene mai multe şi mai lungi decât cea inferioară. La baza genelor se deschid glandele Moll şi Zeis.
Glandele Moll sunt glande sudoripare apocrine şi se deschid în foliculii genelor. Glandele Zeis sunt glande sebacee, nu au lumen şi secretă lipide. Orificiile glandelor Meibomius se deschid posterior de gene. Chirurgical pleoapa poate fi împărțită în două zone: anterioară musculo-cutanată şi posterioară tarso-conjunctivală.

Vascularizația

- Pleoapele au o vascularizație bogată asigurând o vindecare rapidă a plăgilor. Vascularizația arterială provine din arterele carotide internă şi externă. Se împarte într-un sistem superficial şi unul profund, cel dintâi la rândul său într-o rețea facială şi una orbitală. În cele din urmă se formează două arcade în fiecare pleoapă, una deasupra tarsului şi alta lângă marginea palpebrală.
- Vascularizația venoasă realizează două rețele, pretarsală şi retrotarsală, ce drenează în vena jugulară externă şi sinusul cavernos.
- Vasele limfatice din jumătatea laterală drenează în nodulii preauriculari, cele din jumătatea medială în nodulii submandibulari.

Inervația

- Inervația motorie este realizată de ramuri din nervii facial pentru orbicular şi oculomotor comun pentru ridicătorul pleoapei superioare, cea senzitivă de ramuri din nervul trigemen(Va),pentru pleoapa superioară (lacrimal,supraorbital şi supratrohlear) iar pentru pleoapa inferioară infraorbital.

AFECȚIUNI CONGENITALE ALE PLEOAPELOR

- Afecțiunile congenitale ale pleoapelor sunt în general bilaterale şi simetrice. Pot fi limitate la pleoapă sau se pot asocia cu alte afecțiuni ale globului ocular sau sistemice. Există o asociere obişnuită între anomaliile pleoapei şi malformațiile craniofaciale.
- Anomaliile congenitale pot fi:
  - Ptoza congenitală
  - Malformații congenitale ale marginii palpebrale: colobomul, ankiloblefaronul, districhiaza, entropionul, ectropionul.
  - Malformații ale fantei palpebrale: telecantus, epicantus, blefarofimoza, euriblefaronul.
  - Anomalii ale pielii pleoapelor: blefarochalazis, epiblefaron.

- Malformaţii rare şi minore.

Ptoza palpebrală congenitală

Ptoza palpebrală congenitală este cea mai frecventă anomalie congenitală a pleoapei, copilul fiind adus la medic în special din raţiuni estetice. Este prezentă la naştere, dar poate trece neobservată deoarece nou-născutul are ochii închişi cea mai mare parte a timpului, iar fanta palpebrală este foarte îngustă comparativ cu cea a adultului. Totuşi până la vârsta de 3 luni părinţii observă ptoza mai ales dacă este unilatera. Ptoza congenitală are predispoziţie ereditară.

- Cele mai multe ptoze congenitale se datorează dezvoltării inadecvate a muşchiului ridicător al pleoapei superioare. Un alt factor implicat este aplazia nucleului nervului oculomotor comun.
- Ptoza congenitală poate fi singură sau asociată cu alte afecţiuni, cum ar fi: paralizia muşchiului drept superior, hipofuncţia dreptului superior şi oblicului inferior, paralizia altor muşchi extraoculari, malformaţii palpebrale ca epicantus, blefarofimoza. Ptoza congenitală simplă poate fi uni sau bilaterală. Ambele sexe sunt în mod egal afectate. În general vederea este normală, la fel şi acomodaţia şi reflexul pupilar. O pupilă miotică cu ptoză şi enoftalmie indică un sindrom Horner. În ptoza congenitală, nu doar ridicarea pleoapei se face cu dificultate, ci şi coborârea se realizeaza cu întârziere,fenomen ce nu apare în alte tipuri de ptoză decât cea congenitală.
- Deşi vederea nu este afectată, poate să apară ambliopia datorită pleoapei ce acoperă zona pupilară, astigmatismului miopic sau strabismului asociate. Pentru a avea o vedere mai bună, copilul foloseşte muşchiul frontal ce ridică uşor pleoapa superioară. Acţiunea acestuia poate fi întreruptă prin apăsarea lui pe osul frontal. Această manevră este utilizată pentru evaluarea funcţiei ridicătorului pleoapei superioare. Folosirea muşchiului frontal determină apariţia unor cute orizontale adânci la nivelul pielii frunţii şi ridică sprâncenele sub formă de arc. Copilul ţine capul aplecat spre spate pentru a compensa poziţia pleoapei.
- Ptoza congenitală cu hipofuncţia muşchiului drept superior este frecventă. Atât dreptul superior cât şi ridicătorul pleoapei superioare se dezvoltă din mezoderm, astfel încât aceleaşi modificări distrofice pot să apară şi în dreptul superior în caz de ptoză congenitală. Astfel este necesară evaluarea acestui muşchi şi de asemenea şi a celorlalţi muşchi extraoculari precum şi sensibilitatea corneeană.
- Tratamentul chirurgical se face ţinând cont de funcţia muşchiului ridicător. Astfel, dacă funcţia ridicătorului este slabă se face ancorarea pleoapei la frontal. Dacă funcţia ridicătorului este păstrată se face scurtare de ridicător.

Mişcările sinkinetice ale pleoapei. Mişcarea paradoxală a pleoapei se observă de obicei în ptoza congenitală.

- Fenomenul Marcus-Gunn este cea mai frecventă mişcare paradoxală a pleoapei în ptoza congenitală şi constă în ridicarea pleoapei în timpul

suptului la nou-născut. Acest fenomen persistă toată viața. Este întotdeauna unilateral. Inițial, când copilul are gura închisă, există o ptoză moderată. Pe măsură ce deschide gura, pleoapa se ridică, dar nu rămâne în această poziție dacă gura se menține deschisă. Dacă mandibula se mişcă de partea ochiului afectat ptoza se accentuează. Acesta apare doar la supt sau masticație, nu se observă la zâmbit sau tuse. Cauza acestui fenomen este reprezentată de descărcarea unor impulsuri de la nucleul facialului la oculomotorul comun.

- Mişcările sinkinetice ale pleoapei fără ptoză congenitală sunt:
  - mişcarea pleoapei superioare în timpul contracției muşchiului drept intern
  - mişcarea pleoapei superioare în timpul contracției muşchiului drept extern
  - ridicarea pleoapei superioare în timpul contracției muşchiului drept inferior (privire în jos)

Malformații ale marginii palpebrale

Colobomul palpebral

- Colobomul palpebral apare datorită fuziunii necorespunzătoare a mugurilor embrionari medial şi frontonazal şi este localizat în treimea mijlocie a pleoapei sub forma unei depresiuni de diferite dimensiuni.
- De obicei are formă triunghiulară cu baza spre marginea palpebrală. Există şi coloboame mari, dreptunghiulare la mijlocul pleoapei cu expunerea globului ocular şi a conjunctivei.
- Colobomul este în general unilateral. Se pot întâlni şi alte anomalii asociate la acelaşi ochi precum corneea opacifiată, microftalmie, colobomul irian, lipoamele pot fi prezente în sindromul Goldenhar.
- Colobomul pleoapei inferioare este localizat în treimea laterală, este mai slab definit şi necesită o examinare atentă pentru a fi pus în evidență. Este mai larg şi mai superficial, deseori asimptomatic. Face parte din tabloul clinic al diferitelor sindroame: Treacher-Collin, Franceschetti.
- Simptomatologia este reprezentată de lăcrimare, uscarea corneei, ulcerații, perforație, cu opacifiere şi vascularizație.
- Tratamentul conservator constă în umectarea corneii cu soluții apoase sau uleioase (lacrimi artificiale). Tratamentul eficace este cel chirurgical, constând în refacerea pleoapei cu sau fără plastie.

Ankiloblefaronul

- Pleoapele sunt unite din a treia şi a şasea lună a vieții intrauterine. Apoi ele încep să se separe, cu formarea cililor şi a glandelor. Separarea începe din centru şi se extinde spre periferie şi este completă la naştere. Uneori rămân câteva benzi de tegument ce unesc pleoapele peste fanta palpebrală. Această condiție poartă numele de ankiloblefaron.

- Se întâlnesc mai frecvent în porțiunea laterală a pleoapei în număr variabil, de la 1 la 4-5 benzi, numite ankiloblefaron filiformis adnatum. Sunt formate doar din piele şi câteva vase capilare.
- Se pot exciza uşor imediat după naştere.

Districhiaza

- Districhiaza este o afecțiune congenitală rară în care orificiile glandelor Meibomius sunt înlocuite de un rând în plus de cili ce se adaugă celor 3-4 rânduri normale prezente pe marginea anterioară rotunjită a pleoapei.
- Genele malformate cresc înspre posterior şi, prin mişcarea pleoapei, freacă suprafața corneei şi a conjunctivei.
- Poate fi confundată cu trichiaza cicatricială la adulți. În acest caz genele cresc de pe marginea anterioară a pleoapei.
- Tratamentul constă în epilare repetată când sunt în număr mic sau chirurgie plastică pentru a îndrepta genele spre înafară.

Entropionul congenital

- entropionul congenital este foarte rar.
- este mai frecvent la fete, împreună cu epicantusul.
- poate fi confundat cu epiblefaron, distichiază sau trichiază.

Ectropionul congenital

- ectropionul congenital este rar, excepțional izolat.
- se datorează scurtării pleoapei în sens vertical datorită unor modificări în țesutul subcutanat. poate apare izolat sau în asociere cu blefarofimoza, telecantusul, epicantusul invers sau ptoza.
- corneea este expusă inferior şi este necesară corecția chirurgicală prin grefă cutanată

Alte malformații ale fantei palpebrale

Telecantusul

- Telecantusul reprezintă deplasarea laterală a comisurii mediale datorită alungirii anormale a ligamentului comisural medial. În general este bilateral.
- Distanța intercomisurală normală este de obicei jumătate din distanța interpupilară. În telecantus aceasta creşte proporțional.
- Trebuie diferențiat de hipertelorism ce reprezintă o distanță mărită între orbite.
- Se poate asocia cu epicantusul.
- Se observă şi în sindromul Waardenburg.
- Telecantusul este asimptomatic şi nu necesită tratament.

Epicantusul

- Apare sub forma unei cute tegumentare verticală semilunară în porțiunea medială a fantei palpebrale cu concavitatea spre cornee.
- Epicantusul reprezintă o malformație congenitală bilaterală, simetrică, foarte frecventă la copii altfel sănătoşi şi care dispare cu vârsta.
- Este o trăsătură distinctă a rasei asiatice.
- Se mai întâlneşte în sindromul Down.
- Epicantusul simplu este aproape asimptomatic, copiii fiind aduşi la medic din rațiuni estetice. Un epicantus întins poate determina apariția pseudostrabismului convergent ce dispare prin îndepărtarea cutei. În majoritatea cazurilor dispare cu vârsta. Ptoza se asociază frecvent cu epicantusul. Blefarofimoza, ptoza, telecantusul şi epicantusul invers realizează tetrada Komoto.

Blefarofimoza

- Blefarofimoza reprezintă reducerea congenitală atât în lungime cât şi în lățime a fantei palpebrale.
- Este întotdeauna bilaterală şi simetrică.
- Blefarofimoza singură este rară, de obicei se asociază cu epicantus invers, telecantus şi ptoză. Copilul stă cu bărbia ridicată şi fruntea încrețită pentru a compensa ptoza asociată.

Euriblefaronul

- Euriblefaronul reprezintă o lărgire exagerată a fantei palpebrale mai ales spre unghiul palpebral extern.
- Se face diagnosticul diferențial cu lagoftalmia, ectropionul, colobomul pleoapei inferioare.

Anomalii ale tegumentului pleoapelor

Blefarochalazisul

- Blefarochalazisul este de obicei o afecțiune familială bilaterală ce constă în atrofia dermului cu piele laxă.
- Poate fi congenitală sau juvenilă.
- Forma juvenilă debutează la vârsta de 7 până la 20 ani cu edeme palpebrale recurente.

Epiblefaronul

- Epiblefaronul constă într-un pliu cutanat orizontal paralel cu marginea palpebrală.
- Poate fi asociat cu entropionul congenital al pleoapei inferioare.

Malformații rare

Ablefaria

- Ablefaria este o afecțiune congenitală rară ce constă în lipsa completă a pleoapelor.
- Pielea feței trece peste globul ocular malformat spre obraz fără existența unei fante palpebrale.

Microblefaria

- Microblefaria se caracterizează prin dimensiuni mici ale pleoapelor în special în sens vertical. Apare o lagoftalmie uşoară.
- Când pacientul doarme se poate observa o porțiune din conjunctiva bulbară inferioară.

AFECȚIUNILE DOBÂNDITE ALE PLEOAPELOR .

Afecțiunile dobândite ale pleoapelor pot fi:

- Nespecifice: edem, echimoză, modificări de culoare
- Specifice: infecții, inflamații, traumatisme, tumori, afecțiuni vasculare şi neurologice

AFECȚIUNI NESPECIFICE

Edemul

- Edemul palpebral este frecvent datorită unor cauze diverse: inflamatorii, alergice, sistemice, traumatice.
- Cauze inflamatorii:
  - infecții ale pleoapelor: - bacteriene (abces, celulită, orjelet)
    - virale (zona zoster, herpes, varicelă, rujeolă)
    - fungice
    - parazitare
  - infecții ale globului ocular: - uveite severe
    - endoftalmite
    - conjunctivite purulente
    - panoftalmia
  - celulita orbitală
  - tromboza sinusului cavernos
  - exoftalmia

- Cauze alergice:
  - edemul angioneurotic acut
  - înțepături/muşcături de insecte
  - dermatite atopice

- Cauze sistemice:
  - nefrita acută şi cronică
  - hipoproteinemia
  - mixedemul
  - tireotoxicoza
- Edemul poate fi acut sau cronic.
- Poate afecta una sau ambele pleoape.
- Poate fi uşor cu aspect pufos sau poate fi atât de pronunțat încât acoperă fanta palpebrală, necesitând un depărtător pentru a separa pleoapele.
- Edemul poate fi tranzitor, apărând doar într-o anumită perioadă a zilei, sau permanent.

Echimoza palpebrală

- Pleoapele sunt bogat vascularizate, de aceea traumatismele determină extravazarea sângelui în pleoape datorită laxității tegumentului. Acesta se acumulează în spațiul subcutanat dând naştere echimozei. Pleoapa este edemațiată de culoare verde-albăstrui.
- Cauzele pot fi:
  - leziuni palpebrale, orbitale, ale scalpului
  - discrazii sanguine: purpură, hemofilie, leucemie
- Echimoza se poate localiza doar la nivelul pleoapei. Se poate asocia cu hemoragie subconjunctivală cu sau fără laceraţia globului ocular. În leziuni ale scalpului, fracturi de orbită sau bază de craniu, echimozele apar după o perioadă de câteva ore (până la 24h) datorită timpului necesar fuziunii sanguine.
- Deşi au un aspect îngrijorător, nu întotdeauna afectează vederea şi de obicei dispar fără tratament.
- Totuşi, uneori echimozele pot fi un semn superficial al unor afecțiuni profunde (fractură de bază de craniu, discrazii sanguine, neuroblastom, neuropatie optică traumatică).
- Echimoza palpebrală în sine nu necesită tratament. Compresele reci aplicate precoce pot reduce edemul, la câteva ore după producerea lui nu mai au efect. Antialgicele reduc durerea şi inflamaţia. Echimoza dispare în aproximativ 7-10 zile.

Modificări de culoare ale pleoapelor

- Culoarea pleoapelor este similară cu cea a feţei.
- Uneori apar modificări de culoare temporare datorită echimozelor.
- Semnele din naştere pot persista câţiva ani, apoi dispar treptat.
- Totuşi, unele sunt permanente ca nevi, sindromul Sturge-Weber, neurofibromatoza.
- Hipopigmentaţia se observă în vitiligo sau după arsuri.

AFECȚIUNI SPECIFICE

Inflamațiile pleoapelor

- Procesele inflamatorii pot afecta:
  - marginea palpebrală (blefarite)
  - glandele palpebrale
  - pielea şi țesutul subcutanat

Blefaritele

- Blefarita este inflamația marginii libere a pleoapelor putând fi:
  - Anterioară - în jurul cililor şi foliculilor - care este stafilococică şi seboreică
  - Posterioară - afectează orificiile glandelor meibomiene
- Etiopatogenia este complexă şi neelucidată pe deplin. Există o interacțiune între anomaliile de suprafață ale marginii libere , sistemul imunitar al gazdei şi imunitatea naturală a pleoapelor şi lacrimilor. Blefaritele anterioare sunt asociate unei dermatite seboreice, iar blefaritele posterioare sunt adesea asociate acneei rozacee. Blefarita posterioară este o disfuncție meibomiană. Cele două forme pot să fie intricate şi au evoluție cronică.
- Factorii favorizanți sunt numeroşi: ametropiile necorectate, infecțiile, poluarea, praful, atopia, diabetul, uscăciunea oculară, (sindromul triplu S: sicca, seboree, stafilococ), umiditate, frig, coliruri, cosmetice, conjunctivita gigantopapilară a purtătorilor de lentile de contact, atonie palpebrală, radioterapie locală, factori hormonali, tulburări gastrointestinale, SIDA, dermatita seboreică, acnee rozacee.
- Factorii infecțioşi incriminați în blefarite: Staphyloccocus aureu este cel mai des întâlnit. Staphyloccocus epidermidis, Corynebacterium, Propionobacterium acnes, sunt susceptibili de producerea blefaritelor. În formele ulcerative este incriminată Candida. La pacienții imunocompromişi, blefaritele pot fi determinate de Pseudom,onas, Proteus sau bacilul Coli.
- Clinic pacienții acuză senzația de corp străin, arsuri oculare, lăcrimare, cruste şi pelicule la nivelul marginii libere a pleoapelor şi a cantusului medial. Foarte rar prezintă fotofobie, durere, scăderea acuității vizuale. Marginea liberă a pleoapelor este eritematoasă cu telangiectazii, secrețiii mucoase albicioase, orificii glandulare modificate.
- Afecțiunea are evoluție cronică cu exacerbări intermitente ale simptomelor.
- Dermatita seboreică se poate asocia cu prurit la nivelul scalpului şi ten gras.
- Rozacea se asociază cu nas roşu, edematiat, înroşirea feței, vase sparte şi destinse la nivelul feței, pustule, piele grasă şi iritație oculară.
- La nivelul pleoapelor pot fi:
  - eritem şi pelicule la nivelul genelor şi marginii palpebrale
  - madarozăă (pierderea genelor)
  - poliozăă (albirea cililor)

- cicatrici şi alterarea direcţiei cililor, cruste la nivelul cililor şi orificiilor glandelor Meibomius, ulcere marginale palpebrale, telangiectazii şi neregularităţi ale pleoapelor
- conjunctiva arată hipertrofie papilară
- corneea prezintă: eroziuni punctate epiteliale, infiltrate marginale, panus, formare de flictene

- **Blefarita anterioară** afectează în principal cilii şi glandele sebacee şi prezintă formaţiuni variate de detritusuri care aderă la cili. Acestea sunt scuame reprezentative pentru o boală seboreică.
  - *Blefarita stafilococică* este o inflamaţie a lamelei anterioare produsă de stafilococ şi are o evoluţie recurentă.
    - ➢ Marginea anterioară a pleoapei este hiperemiată cu foliculite ale complexului sebaceu.
    - ➢ În formele grave se formează microabcese sub forma unor mici puncte galbene la rădăcina cililor.
    - ➢ Epilaţia cilului este urmată de evacuarea conţinutului purulent, rămâne o ulceraţie care se vindecă foarte greu.
    - ➢ Există cruste mici fibrinoase care înconjoară genele ca un manşon şi formează colereta.
    - ➢ Colereta este o formaţiune ca un inel în jurul tijei unui cil ce apare în afecţiunile stafilococice.
    - ➢ La baza cililor se pot forme ulcere.
    - ➢ Ele sunt acoperite de crustă de fibrină care este ridicată odată ce scuamele cresc.
    - ➢ Afectarea corneeană este prezentă în blefarita stafilococică şi ia aspecte variate cu keratită epitelială inferioară, infiltrate şi ulceraţii corneene.
  - *Blefarita seboreică (scuamoasă)* în care seboreea afectează lama anterioară a marginii palpebrale, scalpul şi faţa şi se asociază cu formarea de cruste de material grăsos care sunt aderente la tija cilului. Blefarita scuamoasă este o afecţiune a glandelor Zeis şi se asociază cu dermatita seboreică a sprâncenelor, scalpului şi regiunii nazolabiale. Marginea palpebrală prezintă scuame ce se desprind cu uşurinţă şi nu lasă ulceraţii sau zone hemoragice.
  - *Blefarita ulcerativă* este mai gravă, produce multe complicaţii şi este mai greu de tratat şi vindecat. Poate fi o infecţie stafilococică simplă sau în combinaţie cu seboreea. De obicei apare după vârsta de 3 ani, afectând ambele pleoape ale ambilor ochi. Pleoapa superioară este mai afectată decât cea inferioară. La baza genelor se observă cruste gălbui ce se pot extinde peste marginea anterioară a pleoapei. Sunt dificil de îndepărtat fără înmuierea prealabilă cu apă caldă, iar după îndepărtare lasă o zonă hiperemică cu mici ulceraţii uneori sângerânde pe suprafaţa ei. Se asociază întotdeauna cu

blefaroconjunctivita cronică şi se poate complica cu keratită punctată superficială.

- **Blefarita posterioară** este legată de disfuncţii ale glandelor Meibomius cu alterarea metabolismului secretor.
  - Secreţia glandelor meibomiene devine mai ceroasă şi blochează orificiile glandelor.
  - Materialul stagnant devine mediu de cultură pentru bacterii şi pătrunde în straturile profunde ale pleoapei ducând la inflamaţie.
  - Blefarita posterioară este cauzată de: rozacee, dermatita din herpes simplex, varicela zooster, moluscum contagiosum, dermatita alergică şi de contact, dermatita stafilococică.
  - Blefarita cronică a fost asociată cu expunerea la vapori de substanţe chimice, tutun iritanţi.
  - Blefarita acută este datorată cel mai frecvent medicamentelor alergice sau reacţiei chimice.
  - Diagnosticul diferenţial al unei blefarite se face cu: carcinom bazocelular, celulita postseptală, şalazion, conjunctivita bacteriană, virală, complicaţii ale lentilelor de contact, sindrom de ochi uscat, orjelet, keratită, keratoconjunctivită atopică, rozacee oculară, trichiazis.
  - Într-o blefarită este necesară testarea filmului lacrimal şi a drenajului lacrimonazal.
- Tratamentul medical într-o blefarită se începe cu
  - igiena pleoapelor
  - aplicarea de comprese fierbinţi care încălzesc secreţiile glandelor şi provoacă evacuarea şi curăţarea secreţiilor
  - spălarea mecanică a marginii libere a pleoapelor pentru a îndepărta materialul aderent şi pentru a curăţa orificiile glandelor (apă caldă amestecată cu şampon pentru bebeluşi)
  - aplicarea unguentelor cu antibiotic pe marginea pleoapelor (unguent cu eritromicină sau sulfacetamidă) pe termen lung, unguent cu antibiotic şi cortizon pe termen scurt
  - anumite situaţii clinice refractare pot necesita tratament antibiotic oral – tetraciclină 1-2 luni (reduce colonizarea bacteriană, alterează metabolismul şi reduce disfuncţia glandulară (este în studiu folosirea metronidazolului)
  - disfuncţia filmului lacrimal se tratează prin lacrimi artificiale sau obliterarea punctelor lacrimale
  - afecţiunile seboreice beneficiază de utilizarea şampoanelor cu seleniu
  - dermatozele alergice răspund la tratament topic cu corticosteroizi
  - soluţiile cu antibiotic şi cortizon reduc inflamaţia şi simptomele unei conjunctivite

- Blefaritele pot fi însoţite de complicaţii:
  - conjunctivita şi keratita
  - trichiazis, entropion, ectropion care necesită tratament chirurgical
- Pacienţii cu blefarită vor fi urmăriţi la 2-6 săptpmâni de la începerea tratamentului.
- Prognosticul este foarte bun cu un tratament adecvat.
- **Blefarita parazitară**
  - Pediculoza palpebrală este o afecţiune a marginii palpebrale dată de 3 tipuri de artropode: pediculosis-corporis, pediculosis-capitis şi în special pediculosis-pubis.Marginea palpebrală este infestată de aceşti paraziţi, în special pediculosis-pubis care îşi depun ouăle pe tulpina cililor. Numărul paraziţilor variază. Când sunt în număr mare pot fi observaţi cu ochiul liber, când sunt puţini este necesară examinarea la biomicroscop. Paraziţii determină prurit cronic, hiperemie şi infecţie secundară a marginii palpebrale, conjunctivei şi corneei inferioare.
  - Tratamentul impune tratamentul pediculozei sistemice. Tratamentul local, constă în îndepărtarea paraziţilor cu sau fără epilarea cililor.
  - Igiena personală este indispensabilă în managementul pediculozei. Hainele, lenjeria de pat, obiectele personale trebuie sterilizate prin fierbere pentru a evita reinfestarea purtătorilor.
  - Aplicarea de unguent cu precipitat de mercur 2% pe o perioadă mai lungă de timp poate fi de asemenea eficace.
  - Căpuşele pot infesta de asemenea pleoapele, ele fiind un vector al boreliozei.

Afecţiunile glandelor palpebrale

Orjeletul (hordeolum)

- Orjeletul este o infecţie stafilococică a glandelor sebacee ale pleoapelor.
- Este cea mai frecventă afecţiune infecţioasă a pleoapelor şi reprezintă un granulom focal, nodular al pleoapei rezultat după obstrucţia glandelor Zeiss (orjelet extern) şi Meibomius (orjelet intern).
- Apariţia orjeletului este favorizată de un teren alergic, diabet, blefarite cronice recurente, disfuncţii ale glandelor Meibomius. Rolul exact al agenţilor bacterieni – stafilococ auriu în patogeneza orjeletului este neclar.
- **Orjeletul intern** prin inflamaţia glandelor lui Meibomius are debut acut şi se manifestă prin durere palpebrală exacerbată la palpare, discomfort, senzaţie locală de arsură.
  - Apare o tumefacţie dureroasă în grosimea pleoapei cu conjunctivă şi tegument congestionate, cu eritem şi edem palpebral.
  - Tumefacţia poate creşte în dimensiuni cu abcedare pe cale conjunctivală sau tegumentară, abcedarea fiind marcată de apariţia după 2-3 zile de la debut a unei zone gălbui la locul de proeminenţă maximă.

- După abcedare rămâne o mică ulcerație sângerândă, care în timp se atenuează.

- **Orjeletul extern** este o inflamație acută a glandelor Zeiss anexate unui cil, cu aspect clinic (dar şi simptomatologie mai puțin accentuată) asemănătoare orjeletului intern.
- În hordeoloză apar două sau mai multe orjelete concomitent sau succesiv la intervale mici de timp.
- Managementul orjeletului constă în:
  - tratamentul curativ
    - prişnițe calde uscate, analgezice, antiinflamatoare şi antibiotice sistemice şi locale sub formă de picături şi unguent.
    - sub tratament orjeletul cedează fie prin evacuarea spontană a colecției purulente, fie prin epilarea cilului în jurul căruia s-a dezvoltat.
    - tratamentul precoce cu antibiotice şi corticoizi poate stopa evoluția.
    - local în faza acută se folosesc comprese calde, este importantă igiena pleoapei, se administrează medicație antiinflamatorie care ajută la rezoluția leziunii. În caz de infecție bacteriană secundară este necesar tratament antibiotic.
    - procesul inflamator în cazul orjeletului este autolimitant cu drenajul şi rezoluția leziunii în 5-7 zile.
    - dacă pacientul este în stadiul purulent se smulge cilul incriminat pentru evacuarea puroiului. Se poate face o mică incizie orizontală la nivelul tegumentului sau verticală la nivelul conjunctivei sau deschiderea abcesului cu laser.
    - leziunile multiple se tratează cu o cură de antibiotice oral – Cefalexin 500mg de 2ori/zi timp de 10 zile.
    - in unele cazuri leziunile devin cronice, chistice, necesitând incizie chirurgicală şi curetaj sub anestezie locală:
      - dacă procesul inflamator este localizat pe marginea posterioară a pleoapei se face incizia conjunctivei şi a tarsului
      - dacă procesul inflamator este localizat anterior se face incizia pielii şi a muşchiului orbicular
  - prevenirea recidivelor
    - este necesară o igienă adecvată a pleoapei şi aplicarea de unguent cu antibiotice cu spectru larg seara pentru cel puțin două luni după vindecarea orjeletului.
    - este necesar tratamentul blefaritei şi meibomitei pentru a preveni formarea de noi leziuni.
    - diminuarea consumului de dulciuri şi suplimentarea alimentației cu multivitamine oral ajută la scăderea recidivelor.

Copiii trebuie învățați să se spele pe mâini și să aibă unghiile îngrijite

- tratamentul complicațiilor

Șalazionul

- Este produs printr-o reacție inflamatorie granulomatoasă a glandelor Meibomius cu blocajul orificiilor glandulare și stagnarea secrețiilor sebacee.
- Poate surveni spontan prin blocarea orificiilor glandulare sau prin transformarea granulomatoasă a unui orjelet intern incomplet vindecat.
- Șalazionul este mai frecvent la adulți (hormonii androgeni cresc vâscozitatea sebumului) și la nivelul pleoapei superioare (unde există un număr crescut de glande Meibomius).
- Pacienții prezintă obstrucție a glandelor sebacee și în alte zone: comedoane, ten gras. Șalazionul poate fi asociat cu blefarita cronică, acnee rozacee cu nevi telangiectazici la nivelul pielii malare, nazale, palpebrale și rinofimă.
- Clinic șalazionul se manifestă printr-un discomfort palpebral asociat cu prezența unui nodul mic roșiatic în partea externă a pleoapei sau nodul mai inflamat la nivelul conjunctivei.
- Evoluția șalazionului este variabilă: cele mici se pot rezorbi simplu sau după o fază de suprainfecție sau se cronicizează cu formarea de pseudocapsule fibroase. Materialul obținut din nodul prezintă celule inflamatorii acute și cronice, celule gigantice pline cu lipide care sunt acizi grași cu lanțuri lungi de carbon. Culturile bacteriene sunt negative, dar pot fi izolați stafilococ auriu, stafilococ alb sau alte specii combinate. În conținutul glandular se poate găsi Propionibacterium acnes.
- Diagnosticul diferențial al șalazionului se face cu: orjelet, canaliculită actinomicozică, nodul sarcoidozic, tumori palpebrale (carcinom meibomian), carcinom spinocelular palpebral, conjunctival.
- Prevenirea șalazionului se face prin igienă adecvată, educația pacientului, spălare cu apă și șampon pentru bebeluși pentru îndepărtarea secrețiilor, masajul marginii libere a pleoapelor pentru drenajul glandelor Meibomius, comprese calde pentru dizolvarea lipidelor vâscoase.
- Tratament.
  - unele chalazioane se vindecă fără tratament. Altele necesită drenaj chirurgical, chiuretarea țesutului granulomatos și excizia peretelui glandei (cămașa chalazionului).
  - la copii incizia chalazionului se face în anestezie generală.
  - incizia la piele se face paralel cu marginea ciliară, iar incizia la conjunctivă se face perpendicular pe marginea ciliară. Nu se face drenajul chalazionului acut decât după ce durerea și inflamația au cedat.

- profilaxia este similară cu cea a orjeletului: igiena pleoapelor, feței şi mâinilor, corecția viciilor de refracție, aplicarea locală pe termen lung a antibioticelor cu spectru larg.
- tratamentul medical se adresează şalazioanelor asimptomatice (care pot fi chiar ignorate). Tratamentul chirurgical trebuie efectuat după câteva săptămâni de aplicare de comprese calde (fierbinți) şi local masajul orificiilor glandulare cu beţişoare cu vârf de vată sub anestezie topică la biomicroscop. Compresele fierbinți (cât mai fierbinți pot fi tolerate), aplicate de 2 ori pe zi produc drenajul ajutând la amestecul secreţiilor lipidice.
- salazioanele infectate se tratează cu comprese calde şi antibiotice local şi sistemic. La nevoie se face incizia cu evacuarea puroiului , şi nu curetajul agresiv care poate disemina infecția
- steroizii local sunt necesari pentru a limita răspunsul inflamator cronic şi reacția acută neinfecțioasă produsă de iritanți (acizi graşi liberi eliberați de enzime bacteriene). Odată ce inflamația acută a cedat, trebuie efectuat curetajul definitiv cu excizia masei granulomatoase.
- tratamentul chirurgical constă în incizie transconjunctivală şi curetajul întregii leziuni.
- cauterizarea cu fenil sau acid tricloracetic după incizie şi drenaj poate preveni recurențele şalazioanelor mici.
- salazioanele mari pot necesita excizie chirurgicală extinsă, inclusiv îndepărtarea unor zone ale tarsului.
- se pot folosi injecții locale intralezionale cu cortizon (Triamcinolon 5mg/ml – 0,5-2ml) repetate la 2-7 zile.
- este necesar tratamentul rozaceei cu o cură cronică 6 luni cu doze mici de Tetraciclină.
- salazioanele marginale drenate impropriu pot produce leziuni cu lipsă de substanță, trichiazis şi pierderea genelor.
- salazioanele drenate parțial pot duce la mase voluminoase de țesut de granulație ce prolabează pe conjunctivă sau piele.

Afecțiunile pielii şi țesutului subcutanat

Toate procesele infecțioase ce apar pe pielea feței sau a frunții pot afecta şi pleoapele. Acestea pot fi de natură virală, bacteriană sau fungică.

Infecțiile virale ale pleoapelor sunt:

- varicela
- rujeola
- moluscum contagiosum
- zona zoster
- herpes

- Toate aceste afecţiuni determină erupţii la nivelul pleoapei, putând implica şi conjunctiva şi/sau corneea. Zona zoster este o afecţiune unilaterală, celelalte pot fi bilaterale şi toate pot avea implicaţii sistemice.

Varicela

- Varicela este o afecţiune eruptivă determinată de virusul varicelo-zosterian.
- Debutează cu hiperemie şi formare de vezicule ce dispar în 10-12 zile fără a lăsa cicatrice.
- Veziculele pot fi observate şi pe marginea palpebrală sau pe conjunctivă simulând flictene. Pot apărea ulceraţii sau vezicule pe conjunctivă, keratită superficială, pseudodendritică sau disciformă, uneori chiar ulcer corneean.
- Tratamentul local constă în administrare de antibiotice pentru a preveni infecţia bacteriană secundară.

Rujeola

- Afectează în principal aparatul respirator şi conjunctivele.
- Pleoapa este implicată şi ea în erupţia hiperemică generalizată.
- Afectarea conjunctivei debutează sub formă de conjunctivită cataralâ peste care se poate suprapune infecţia secundară.
- Se observă apariţia unor mici pete albicioase (semnul Koplik), hemoragie subconjunctivală. Afectarea corneei este frecventă şi determină apariţia blefarospasmului.
- Tratamentul este simptomatic. Părinţii ar trebui încurajaţi să-şi imunizeze copiii.

Moluscum contagiosum

- Moluscum contagiosum este o afecţiune virală cronică autolimitată produsă de poxvirusuri.
- Leziunile apar pe tot corpul sub formă de papule transparente, ombilicate, nedureroase, neînsoţite de febră sau alte manifestări sistemice.
  - Nu sunt atât de numeroase ca în cazul varicelei, numărul lor variind de la puţine la câteva zeci pe tot corpul.
  - Se observă şi pe pleoapă sau marginea palpebrală, uneori chiar pe conjunctivă sau cornee.
- Tratament. Afecţiunea este autolimitată, dar poate dura câteva săptămâni. Este contagioasă. Nu există vaccin, iar medicamentele antivirale nu au efect. Tratamentul constă în incizia leziunilor cu electrocauterul, chiuretare şi aplicarea de alcool iodat sau fenol. De asemenea se poate realiza şi crioterapie. Afectarea corneeană necesită administrarea de antibiotice cu spectru larg şi cicloplegice.

Zona zoster oftalmică

- este o afecțiune eruptivă acută a pleoapei cauzată de virusul varicelo-zosterian.
- este similar morfologic virusului herpes simplex, dar diferă antigenele.
- poate apărea la orice vârstă, fiind mai puțin întâlnită la copii.
- poate avea formă uşoară sau foarte severă.
- afecțiunea cuprinde toate părțile ochiului şi anexele, cu excepția cristalinului.
- infecția este prezentă în stare latentă în rădacina posterioară a ganglionului nervului trigemen, în urma infecției sistemice sub formă de varicelă sau zona zoster, ca apoi să parcurgă prima porțiune a nervului cinci ajungând la ochi şi anexe.
- leziunile produse de zona zoster sunt:
  - leziuni ale pleoapei şi marginii palpebrale;
  - leziuni ale globului ocular;
  - leziuni neurologice;
  - complicații post herpetice.
- **Pleoapele**
  - pot prezenta de la hiperemie uşoară până la erupții veziculare severe şi edem ce acoperă fanta palpebrală.
  - veziculele se pot dezvolta de-a lungul uneia sau a tuturor ramurilor primei porțiuni a nervului cinci.
  - afectarea ramurii maxilare este rară.
  - în stadiile incipiente, zona zoster oftalmică poate fi confundată cu un edem alergic, muşcătură de insectă, orjelet sau celulită bacteriană. Conjunctiva prezintă vezicule, chemozis, hiperemie şi uneori hemoragie subconjunctivală.
  - este întâlnită conjunctivita bacteriană secundară.
- **Leziunile globului ocular.** Afectarea corneei este des întâlnită şi variată
  - infiltrații punctiforme epiteliale;
  - hipoestezie corneeană;
  - keratită numulară sau disciformă;
  - keratită disciformă.
  - leziunile corneene nu cedează la medicamente antivirale, dar răspund la costicosteroizi topici.
  - sclerita este mai puțin întâlnită decât keratita şi poate trece neobservată. Sclerita este mai puțin frecventă la copii.
  - uveea anterioara poate fi afectată fie primar, fie secundar keratitei. Patruzeci la sută din ochii afectați de zona zoster dezvoltă iridocictită non-granulomatoasă. Poate fi o formă uşoară sau poate prezenta hipopion datorat necrozei ischemice a irisului. Pot apărea de asemenea coroidita şi corioretinita.

- **Leziunile neurologice** pot cauza encefalită şi paralizia nervilor cranieni. Cel mai frecvent afectat este nervul trei, dar orice alt muşchi ocular poate fi afectat datorită implicării nervilor ce îi deservesc. Nevrita optică apare rar.
- **Complicațiile post herpetice**.
  - Nevralgia post herpetică este o caracteristică comună; este mai uşoară şi de scurtă durată la copii.
  - Hipoestezia corneeană apare încă din faza foarte timpurie a afectării corneene, se vindecă în câteva luni, dar în anumite cazuri poate dura ani ducând la keratită neurotrofică.
- complicațiile tardive ale pleoapei
  - hipopigmentația sau hiperpigmentația asociate cu cicatrici, trichiaza.
  - pierderea sensibilității poate dura luni de zile.
  - conjunctivite
  - perforații corneene
  - sclerite şi episclerite recidivante
  - sindromul Ramsay-Hunt.
- **Tratamentul** constă în administrarea de antialgice, antiinflamatoare, controlul viremiei, prevenirea infecțiilor bacteriene secundare, tratamentul uveitelor şi keratitelor asociate şi a sechelelor acestora.Medicamentele antivirale reduc inflamația pleoapei şi scurtează durata bolii, dar nu au efect asupra keratitei.

Herpesul palpebral

- Herpesul simplex este o infecție des întâlnită cauzată de virusul Herpes hominis
- Sunt două tipuri de Herpes simplex: tipul unu ce afectează corpul deasupra taliei şi tipul doi ce cauzează leziuni sub nivelul taliei, cunoscut ca herpes genital, fiind o boală cu transmitere sexuală.
- Herpes simplex poate avea următoarele forme:
  - **infecție neonatală**, datorată virusului herpetic tip doi transmis în timpul naşterii de la mama infectată. Dacă mama este cunoscută cu herpes genital se recomandă naşterea prin cezariană. Nou născutul infectat cu herpes simplex poate prezenta câteva vezicule pe pleoapă sau conjunctivă. Herpesul simplex neonatal poate pune viața în pericol mai ales în formele severe.
  - **infecție oculară primară**: vârsta la care este cel mai des întâlnită este între şase luni şi şase ani. Pleoapele prezintă zone cu vezicule fără afinitate pentru un anume nerv. Veziculele formează rapid cruste şi dispar fără cicatrici. Jumătate din pacienți dezvoltă keratită herpetică sub forma unei keratite epiteliale fină sau intensă. Poate evolua spre keratită disciformă.
  - **infecție oculară recurentă:** după infecția primară, virusul ajunge în ganglionul trigeminal şi intră în stare latentă până când un mecanism declanşator stimulează deplasarea virusului în organul țintă după o

perioadă ce variază de la o persoană la alta. Aceasta poate dura de la câteva luni la câţiva ani. Herpesul simplex recurent afectează corneea şi uveea, dar nu şi pleoapele.

Infecţiile bacteriene ale pleoapelor

Furunculul, celulita şi abcesul palpebral.

- Pielea pleoapei, ca şi alte părţi expuse ale corpului, este predispusă la infecţii.
- Principalul agent etiologic este stafilococul. Haemophilus este responsabil în majoritatea cazurilor la copii.
- *Abcesul pleoapei* începe sub forma unei inflamaţii difuze a acesteia. Iniţial pleoapa este edemaţiată şi roşie, iar edemul poate acoperi fanta palpebrală. Treptat pielea devine laxă şi fluctuentă, cu apariţia secreţiei purulente. Afecţiunea este mai des întâlnită în sezonul cald, celulita şi abcesul se formează preseptal astfel încât globul ocular nu este afectat. Diagnosticul diferenţial se face cu tromboza de sinus cavernos, hemoragie retrobulbară, formaţiune tumorală retrooculară, rabdomiosarcom, orjelete multiple, chalazion suprainfectat şi stadiile preeruptive ale zonei zoster.
- Tratamentul constă în:
  - antibiotice sistemice cu spectru larg, de preferat injectabil;
  - antialgice şi antiinflamatoare;
  - în cazul apariţiei fluctuenţei şi puroiului, acesta trebuie drenat prin incizie cu electrocauterul.

Eczema pleoapelor poate fi recunoscută prin următoarele semne: eritem, papule, vezicule, pustule, cruste şi/sau fenomene subiective, usturime - arsură, prurit.

- La nivelul pleoapelor se poate întâlni eczema uscată şi umedă.
- **Eczema uscată** se manifestă prin prurit, pielea este aspră, uscată, roşie şi cutată.
- **În eczema umedă** pielea este roşie, edemaţiată, cu papule, vezicule ce se sparg, obţinându-se un lichid clar, citrin, după care se acoperă cu cruste sero-hematice.
- În etiopatogenia afecţiunii este dovedită o predispoziţie congenitală. Apare frecvent la cei cu distonii neuro-vegetative, în stări alergice.
- Agentul declanşant poate fi orice substanţă organică sau anorganică ce ajunge în contact cu pielea pleoapelor (substanţe cosmetice, medicamente, microbi, micoze).
- Tratamentul este general şi local.
  - Tratamentul local în eczema uscată urmăreşte calmarea pruritului şi refacerea pielii. În eczema umedă se fac atingeri cu nitrat de argint 1%, iar în caz de suprainfecţie cu violet de genţiană.
  - În fazele cronicizate, se aplică pastă zincată si unguent cu cortizon.
  - Tratamentul etiologic constă în depistarea şi înlăturarea reactogenului.

- Tratamentul general se realizează prin administrarea de cortizonice şi antihistaminice.

MODIFICĂRI DE POZIȚIE ALE PLEOAPELOR

Ectropion

- Ectropionul este eversarea marginii libere a pleoapelor spre exterior, care favorizează expunerea corneei, keratinizarea conjunctivei palpebrale, lăcrimare, scăderea acuității vizuale. Este mai frecvent la pleoapa inferioară şi este legat de o laxitate palpebrală în plan orizontal.
- Ectropionul este mai frecvent la persoane în vârstă (ectropion involuțional) şi după arsuri faciale, leziuni canceroase operate ale pielii pleoapelor sau traumatisme (ectropion cicatricial).

Ectropion congenital este rar şi este asociat cu: blefarofimoză, microftalmie, chiste orbitare, sindrom Down, buftalmie.

- Afectează mai frecvent pleoapa inferioară sau poate afecta cele patru pleoape fiind produs prin deficiența verticală a lamelei anterioare asociată cu hiperlaxitate a marginii libere.
- Formele uşoare nu necesită tratament sau este necesară folosirea lacrimilor artificiale.
- În formele severe sau simptomatice lamela anterioară trebuie alungită vertical cu grefă de piele

Ectropion dobândit

- apare prin:
  - hiperlaxitate orizontală
  - la pleoapa inferioară în ectropion senil şi paralitic
  - la pleoapa superioară prin laxitate tarsală excesivă putându-se produce eversiunea nocturnă a pleoapei superioare
  - retracție verticală anterioară sau septală în ectropion cicatricial
  - hiperlaxitate verticală posterioră prezentă în ectropionul senil
- Examenul clinic pune în evidență:
  - importanța ectropionului: simpla răsfrângere a cililor la debut; pierderea contactului între globul ocular şi pleoapă în cazurile mai avansate; ectropion complet sau localizat (lacrimal sau temporal)
  - cicatricile şi retracția cutanată în ectropionul cicatricial
  - gradul de laxitate palpebrală
  - starea conjunctivei: expunerea determină conjunctivite repetate, îngroşarea cu metaplazie malpighiană şi apoi o keratinizare conjunctivală (keratinizarea de expunere este mai frecventă în ectropionul pleoapei superioare); progresivă pe măsura eversiunii palpebrale
  - lăcrimare prin iritație conjunctivală cronică, eversarea punctului lacrimal
  - keratopatia de expunere

- Forme clinice de ectropion dobândit:
  - ***Ectropion cicatricial*** este secundar unei retracții verticale în arsuri ale pleoapelor şi feței, traumatisme, afecțiuni dermatologice (dermatoze dobândite, eczeme dobândite, lupus, rozacee, dermatoze buloase) sau unei retracții posterioare în cicatricile din epitelioamele palpebrale.
    - ➢ Dacă cicatricea este acută, 6 luni se fac injecții sau masaj cu steroizi.
    - ➢ După 6 luni se poate face corecție chirurgicală cu cantoplastie laterală cu grefă de piele în toată grosimea de la nivelul pleoapei superioare sau regiunea retroauriculară.
  - ***Ectropion senil (involuțional)*** este cea mai frecventă formă de ectropion fiind prezent la pleoapa inferioară.
    - ➢ Este datorat laxității orizontale a pleoapei inferioare secundar înaintării în vârstă şi efectelor gravitației.
    - ➢ Cu vârsta, țesuturile pleoapei inferioare se relaxează, în particular mușchiul orbicular, şi se destind progresv (cu precădere lama palpebrală posterioară).
    - ➢ Relaxarea pleoapei începe din unghiul intern, determinând eversarea punctului lacrimal şi epiforă care duce la iritație cronică a tegumentelor unghiului intern.
    - ➢ În tratament este necesară cantoplastie laterală şi reinserția retracțiunilor pleoapei inferioare.
  - ***Ectropionul paralitic*** interesează numai pleoapa inferioară. Tonusul palpebral este pierdut când mușchiul orbicular este hipo sau atonic, cel mai frecvent în paralizia de nerv facial, în sindroamele miastenice sau mai rar în unele miopatii oculo-palpebrale.
  - ***Ectropionul spasmodic***. Spasmul orbicularului este adesea reacțional şi secundar laxității orizontale. Forme particulare:
    - ➢ *Ectropionul lacrimal spasmodic* este o formă particulară de ectropion lacrimal datorat unei contracturi a mușchiului Horner secundară unei laxități cantale externe; se caracterizează printr-o deplasare internă a punctului lacrimal, tasare a părții lacrimale a pleoapei inferioare, o plicaturare a canaliculului lacrimal, adesea generatoare de lăcrimare şi laxitate a cantusului extern.
    - ➢ *Ectropion palpebral superior* din cadrul sindromului de flacciditate palpebrală, ectropion ce apare în timpul somnului. Spasmul orbicular determină eversiunea palpebrală interminentă, fiind secundar atoniei palpebrale ce afectează tarsul superior
    - ➢ La copii orice afecțiune corneeană sau conjunctivală cu edem dur conjunctival, poate îndepărta pleoapele de pe globul

ocular, iar spasmul orbicular supraadăugat va determina eversarea pleoapei.

- ***Ectropionul mecanic*** în care pleoapa inferioară, deja laxă, se relaxează şi mai mult, prin creşterea greutății proprii (hematom sau tumori palpebrale) sau datorită unei presiuni exercitată de o proteză oculară.

- ***Forme particulare de ectropion***
  - *Ectropionul postoperator*, apare după blefaroplastie estetică datorită unei contracturi orbiculare tranzitorii sau prin retracție cicatricială secundară, dar şi în excizia cutanată şi orbiculară excesivă în chirurgia pleoapei (entropion, ptoză palpebrală, chirurgie estetică)
  - *Ectropioanele complexe*: ectropionul mixt (asociază hiperlaxitatea orizontală cu retracția verticală şi uneori distensia posterioară); ectropion asociat cu entropion la aceeaşi pleoapă (într-o parte ectropion şi în altă parte a pleoapei, entropion); ectropion asociat cu o inversiune a cililor.

Tratament

- Tratamentul medical este o alternativă de tratament indicată pentru ameliorarea simptomelor sau în caz de refuz a intervenției chirurgicale şi constă în folosirea de lacrimi artificiale ziua şi unguente noaptea.
- Dacă există expunere corneeană semnificativă sau conjunctiva marcat keratinizată se vor folosi agenți lubrefianți sau camere umede.
- În cazul ectropionului cicatricial după traumatisme sau chirurgia pleoapei se pot utiliza injecții cu steroizi în cicatrici.
- Tratamentul chirurgical depinde de etiologia ectropionului:
  - laxitatea palpebrală orizontală se corectează prin procedee de prindere a tarsului lateral
  - în caz de ectropion medial uşor sau moderat se utilizează procedee de prindere a conjunctivei mediale
  - ectropionul tarsal necesită reinserția retractorilor pleoapei inferioare
  - în caz de ectropion cicatricial se face alungirea lamelei anterioare (odată cu excizia cicatricilor)
  - se face tarsorafie pentru rezolvarea expunerilor corneene.

Ectropion dobândit

- Există numeroase metode de rezolvare a laxității orizontale. Metodele vechi folosesc rezecții cuneiforme şi procedeul Khunt-Szymanovski (modificat Smith).
- Dacă este posibil se preferă un procedeu de strângere a cantusului lateral prin tehnica benzii tarsale laterale (suturarea unei benzi tarsale laterale la periost).
- Dacă există dermatoşalazis marcat ce însoțeşte ectropionul şi tendonul cantusului lateral nu este dehiscent, blefaroplastia prin incizia cutanată subciliară inferioară poate fi combinată cu excizia pentagonală a orbicularului lamelei externe.

- Ectropionul tarsal poate fi corectat prin strângerea pleoapei în planul orizontal şi reinserţia retractorilor.
- Ectropionul medial cu lăcrimare importantă poate fi tratat prin punctoplastie inferioară care restabileşte continuitatea între lacul lacrimal şi unghiul cantusului medial. Procedeul Byron-Smith se foloseşte în cazul ectropionului medial proeminent. El combină rezecţia pentagonală în toată grosimea pleoapei, 3-4mm temporal de punctul lacrimal cu rezecţia unui triunghi medial de conjunctivă şi retractarea pleoapei inferioare.
- Ectropionul paralitic se poate corecta prin procedeul benzii tarsale prin excizia a cel puțin 5 mm de pleoapă laterală. În caz de ectropion paralitic marcat poate fi util liftingul grăsimi suborbiculare. La cei cu ectropion paralitic extrem poate fi necesar un procedeu de transfer de fascia lata.
- Pacienții cu lagoftalmie pot beneficia de implantarea plăcuțelor de aur 1-1,2g superior de tars şi inferior de orbicular.
- Ectropionul cicatricial se tratează chirurgical prin alungirea unei benzi tarsale, iar pentru alungirea lamelei anterioare se mai pot folosi: plastie în Z, Y-V, grefe de piele.
- Pentru suturile de la nivelul pleoapelor, postoperator se pot folosi antibiotic şi steroid cu control postoperator la o zi şi la 5-7 zile pentru îndepărtarea firelor.
- Complicațiile chirurgicale pot fi: sângerare, hematom, dehiscența plăgii, poziționarea proastă a benzii tarsale.

Entropion

- Entropionul reprezintă inversarea marginii libere a pleoapelor (rularea spre globul ocular) care produce iritație corneeană.
- Modificările oculare produse prin rotația internă a marginii palpebrale şi a cililor (trichiazis) sunt: hiperemie conjunctivală, chemozis, keratopatie inferioară. În trahom apar foliculi la nivelul conjunctivei palpebrale superioare, găurile Herbert în jurul limbului cornean la nivelul conjunctivei superioare, linia de cicatrizare Arlt, macropanus superior. În pemfigoidul cicatricial, pacienți vârstnici prezintă simblefaron la nivelul fundului de sac inferior, ochi uscat, reacție papilară la nivelul conjunctivei, cicatrici corneene

Entropion congenital este o anomalie genetică palpebrală rară manifestată prin rotația internă a marginii palpebrale spre globul ocular. Poate fi primar (izolat) şi secundar care este mai frecvent şi este asociat cu: anoftalmie, enoftalmie sau microftalmie. Entropionul congenital se asociază cu disgenezia retractorului pleoapei inferioare, defecte structurale ale tarsului, scurtarea relativă a lamelei posterioare. Formele uşoare de entropion pot fi tratate prin excizia pielii şi a muşchiului, formele severe necesită procedee de lărgire a lamelei posterioare cu grefă.

Entropion dobândit

- ***Entropion acut, spastic*** este prezent la pleoapa inferioară şi este determinat de contracția exagerată a fibrelor marginale ale orbicularului care poate fi determinată de factori iritativi locali (inflamații conjunctivale, blefarite, keratite, corpi străini) sau poate să apară secundar, postoperator în chirurgia oculară pentru alte afecțiuni. Tratamentul local se face cu lubrefianți, pentru inflamarea intraoculară se pot folosi steroizi topic. Se pot face suturi temporare Quinckert-Rathbun.
- ***Entropionul senil (involuțional)*** apare prin:
  - laxitate orizontală la nivelul cantusului medial şi/sau lateral
  - relaxarea retractorului şi a septului care duce la o laxitate verticală
  - enoftalmie prin involuție (prin reducerea grăsimii orbitare), produce poziție instabilă a pleoapei cu entropion
  - iritația cronică a conjunctivei şi corneei prin cilii malpoziționați, determină spasm orbicular care accentuează rularea marginii libere a pleoapei cu producerea unui cerc vicios care conduce la un entropion ireversibil.
  - Se tratează prin suturi temporare Quinckert-Rathbun, procedee de întindere orizontală, incizii tip blefarotomii orizontale în toată grosimea, reataşarea retractorilor pleoapei inferioare.
- ***Entropion cicatricial*** se produce prin scurtarea lamelei posterioare datorită unor procese de cicatrizare conjunctivală în: sindrom Stevens-Johnson, trahom, herpes zoster, enucleație, arsuri termice sau chimice, utilizare cronică de coliruri.
  - Eversarea manuală a marginii libere palpebrale este dificilă în cazul entropionului cicatricial şi uşor de efectuat în cazul celui senil.
  - Este necesar tratamentul procesului subiacent şi la nevoie se va folosi tratamentul chirurgical prin întinderea lamelei posterioare cu grefă (membrană de mucoasă bucală, grefă de palat dur) în conjuncție cu suturi în rotație şi cantoplastie laterală.

Tratament

- Tratamentul medical al entropionului este indicat celor care refuză tratamentul chirurgical sau pentru temporizarea chirurgiei
  - în cazul unui entropion spastic datorat unui sindrom de ochi uscat se va face protejarea corneei prin administrare de lubrefianți oculari şi lacrimi artificiale
  - în cazul unei blefarite care produce entropion spastic se va face tratamentul acesteia cu antibiotic şi cortizon după igiena palpebrală
  - în entropionul spastic este eficientă administrarea unei mici cantități de toxină botulinică (Botox 5U) pentru slăbirea mușchiului orbicular pretarsal
  - pacientul cu entropion cicatricial secundar pemfigoidului ocular cicatricial beneficiază de chimioterapie sistemică de tip Dapsonă

- Tratamentul chiurgical este de elecție, cele mai utilizate procedee fiind:
  - Suturile Quickert-Rathbun, foarte eficiente în multe cazuri de entropion spastic şi involuțional. Se efectuează suturi în toată grosimea pleoapei (gută) de la nivelul fornixului inferior, anterior către cili pentru a face torsiunea pleoapei
  - În entropionul senil se folosesc proceduri de rezolvare a laxității orizontale prin repuneri în tensiune la nivelul marginii libere a cantusului medial sau lateral. Pentru componenta verticală se intervine prin scurtarea verticală sau reatașarea retractorilor pleoapei inferioare la marginea inferioară a tarsului prin abord transcutanat.
  - În entropionul cicatricial tehnica utilizată depinde de gradul cicatricilor, etiologia lor şi statusul platoului tarsal:
    - cazurile uşoare se tratează prin blefarotomie transversală cu rotație marginală (tehnica Weis)
    - cicatricile extinse necesită grefă de membrană din mucoasa bucală sau derm de la cadavru
    - procesul inflamator trebuie să fie pasiv în pemfigoidul ocular cicatricial înainte de efectuarea manevrelor chirurgicale
    - dacă tarsul este deformat se plasează o copie exactă de tars după excizia porțiunii deformate (se folosesc tars autolog, grefă de palat dur)
- Complicațiile tratamentului chirurgical pot fi: hemoragie, infecție, dehiscența plăgii, rejetul grefei, injurie corneeană, recurența entropionului sau ectropion consecutiv.

Trichiazis

- Este o afecțiune dobândită uni sau bilaterală, relativ frecventă manifestată prin direcție anormală a cililor către globul ocular. Poate fi difuză pe toată marginea palpebrală sau segmentară.
- Cauzele primare care duc la apariția bolii sunt: modificările involuționale, cicatriciale ale lamelei posterioare, epiblefaron şi distichiazisul.
- Trichiaza este produsă de cauze:
  - infecțioase – trahom, herpes zoster
  - autoimune – pemfigoid cicatricial ocular
  - inflamatorii – sindrom Stevens-Johnson, keratoconjunctivita vernală (primăvăratecă)
  - traumatice
    - postchirurgical (blefaroplastie după enucleație, după chirurgia ectropionului)
    - chimic – arsuri cu baze, coliruri oftalmologice (picături pentru glaucom)
    - arsuri termice ale feței şi pleoapelor

- Cilii prost direcționați traumatizează corneea producând inițial eroziuni epiteliale punctate, urmate de ulcerații corneene și formare de panus în cazurile neglijate.
- Diagnosticul diferențial al trichiazisului se face cu: pseudotrichiazis (secundar entropionului), metaplazia genelor (gene cu origine în orificiile glandelor Meibomius), distichiazis (congenital).

Tratament

- Tratamentul medical este cu lubrefianți cu lacrimi artificiale și unguente.
- Tratamentul chirurgical este:
  - chirurgie cu distrucția cilului și foliculului este folosită pentru trichiazisul focal sau segmentar.
    - ➢ simpla epilare este o măsură temporară
    - ➢ electroliza cililor
    - ➢ criochirurgia cililor și foliculior
    - ➢ ablația cu radiofrecvență
    - ➢ ablația cu laser argon
  - repoziționarea cililor și foliculilor se adresează cauzelor anatomice
    - ➢ entropion – repoziționarea retractorului pleoapei inferioare și benzii tarsale laterale
    - ➢ cicatrici ale lamelei posterioare necesită alungirea lamelei posterioare și a fornixului cu grefe (mucoasă bucală, derm de cadavru, palat dur) și avansare transconjunctivală
    - ➢ în pemfigoid ocular cicatricial se va face repoziționarea lamelei anterioare

TUMORILE PLEOAPEI

Clasificare:

- Tumori ale straturilor superficiale ale pleoapei
- Tumori ale straturilor profunde ale pleoapei

O altă clasificare este in funcție de structura pleoapei (la toate vârstele):

- **Epiteliale**
  - Benigne
    - ➢ papilom
    - ➢ hiperplazia celulelor scuoamoase
    - ➢ keratoacantom
    - ➢ keratoza seboreică
    - ➢ keratoză foliculară
  - Precanceroase
    - ➢ keratoză actinică
    - ➢ epiteliom intraepitelial
    - ➢ xeroderma pigmentosum
  - Maligne
    - ➢ carcinom bazocelular

  - carcinom spinocelular
- **Melanomatoase**
  - Benigne
  - Maligne
- **Tumori ce provin din glandele pleoapei**
  - Carcinomul celulelor Meibomius
- **Vasculare**
  - hemangiom capilar
  - naevus flamens
  - hemangiom cavernos
  - sindromul Sturge-Webber
- **Tumori neurale:** neurofibroame
- **Altele:**
  - limfangiom
  - xantogranulom juvenil

Unele dintre ele sunt congenitale, altele apar la pubertate. Unele sunt autolimitate.

Tumorile câştigate pot fi benigne şi maligne.

Tumori benigne:

- **papilomul** apare la bătrâni şi se operează uşor;
- **xantelasma** apare de obicei la femei pe pleoapa superioară şi inferioară în unghiul intern având aspectul unor formațiuni galbene şi proeminente; tratamentul este chirurgical, constând în incizie şi excizia formațiunii în întregime şi sutură cât mai estetică.

Tumorile maligne:

- **epiteliomul** apare frecvent la pleoapa inferioară; poate fi bazocelular sau spinocelular.
  - Epiteliomul bazocelular este mai frecvent; apare sub forma unui nodul cenuşiu ce se ulcerează, se acoperă de cruste, care prin îndepărtare sângerează; este nedureros; există şi o formă vegetantă, conopidiformă.
  - Epiteliomul spinocelular se extinde mai repede, putând pătrunde în orbită şi în sinusuri.
  - Tratamentul este chirurgical, constând în excizia epiteliomului prin diatermocoagulare, urmată de plastie prin lambouri libere sau pediculate. În cazul epitelioamelor invadante în profunzime, tratamentul chirurgical se completează cu radioterapie.
  - Prognosticul este bun, când epiteliomul este descoperit şi tratat la timp
- **adenocarcinomul** ce ia naştere din glandele Meibomius - apare foarte rar
- **sarcomul palpebral**, de asemenea foarte rar, cu evoluție rapidă şi prognostic foarte grav.

Facomatoze

- sunt
  - Neurofibromatoză (boala von Recklinghausen)
  - Angiomatoza encefalo-facială (sindromul Sturge-Weber)
  - Angiomatoza retiniană (boala von Hippel Lindau)
  - Scleroza tuberoasă (boala Bournville)
  - Malformaţii arteriovenoase ale retinei si creierului (sindromul Wybern Mason)
  - Ataxia teleangiectazia (sindromul Louis Bar)
  - Hemangiom cavernos al retinei, pielii si creierului (sindromul Rendu-Osler-Weber)
- Facoamele sunt un grup de tumori, care în natura lor sunt congenitale, şi pot fi prezente la naştere sau se pot manifesta mai târziu.
- Au o predispoziţie ereditară puternică, dar unele dintre ele pot fi sporadice.
- Cazurile sporadice se pot transmite generaţiei următoare, pot fi localizate la pleoapă sau pot cuprinde orbita, globul sau pot avea extensie intracranială sau determinări sistemice.
- Toate sunt hamartoame, tumori care derivă din componentele tisulare ce nu se găsesc în mod normal în locul respectiv. Se întalnesc la toate rasele şi rata pe sexe este egală.
- De fapt ele sunt nişte anomalii congenitale din care rezultă nişte malformaţii de forma unor tumori.

Neurofibromatoza

- Din punct de vedere genetic şi clinic există două tipuri de neurofibroame: tip I şi tip II (NF I şi NF II).
- NF II cauzează neurinom acustic bilateral pe lângă trăsăturile obişnuite ale bolii.
- Următoarele leziuni pot fi întâlnite în neurifibromatoză:
  - leziuni tegumentare şi palpebrale
  - afectare oculară în afară de cea palpebrală
  - afectarea sistemului nervos
  - leziuni viscerale
- **Leziuni tegumentare şi palpebrale** pot fi prezente la naştere, dar în general apar până la vârsta de 5 ani. Devin mai marcate la pubertate. Leziunile pot apărea oriunde pe corp ca:
  - Pete café au lait – sunt pete hiperpigmentate uşor elevate de dimensiuni variate (gămălie de ac până la arii largi de pigmentare), cu pierdere senzorială şi pot trece dincolo de linia mediană.
  - Fibroame – sunt mase pediculate de dimensiuni variate ce pot apărea oriunde pe tegument, inclusiv pe pleoapă.
  - Neurofibrom plexiform – sunt proliferări desfigurante, care se datorează implicării mai multor nervi superficiali, care la palpare se

simt ca un sac de viermi. Se întâlneşte cel mai frecvent la pleoapă, toată pleoapa fiind afectată şi îngroşată, inclusiv conjunctiva. Inițial pleoapa capătă o formă de S apoi progresiv marginea palpebrală încalecă pleoapa inferioară. Poate fi suficient de mare încât să fie numită elefantiază neurofibromatoasă. Poate să se asocieze cu hipertrofia pielii feței. Rar afectarea poate să fie bilaterală.

- **Afectare oculară.** Toate structurile oculare, cu excepția cristalinului, pot fi afectate.
  - Conjunctiva: conjunctiva palpebrală poate fi afectată în cazul leziunilor pleoapei superioare. Conjunctiva bulbara şi fornixul inferior pot prezenta noduli mici de aprox 1-3 mm. Aceştia sunt nedureroşi. Multiple tortuozități nervoase pot fi vizibile pe conjunctivă.
  - Corneea: fibre nervoase corneene proeminente pot fi vizibile la biomicroscopie.
  - Uveea: componenta uveală frecvent afectată este irisul care poate prezenta noduli hiperpigmentați. Coroida şi corpul ciliar pot prezenta îngroşări localizate ale fibrelor nervoase.
  - Nervul optic. O cincime din glioamele optice se întâlnesc în neurofibromatoze. Neurofibroamele se pot extinde în chiasma si pot determina distrucție osoasă prechiasmală vizibilă pe radiografie.
  - Retina: este mai rar implicată.
  - Glaucom - este frecvent întâlnit cu neurofibromatoza. Mecanismul exact nu este încă bine înțeles. Se numeşte glaucom congenital asociat şi are toate caracteristicile buftalmiei. Se poate datora prezenței unor neurofibroame în unghi, închiderea unghiului fibrovasculara sau datorită deplasării anterioare a diafragmei irido-cristaliniene datorită creşterii corpului ciliar. Tratamentul glaucomului din neurofibromatoză este dificil.
  - Orbita: defecte osoase ale sfenoidului pot duce la exoftalmie pulsatilă.
- Afectarea sistemului nervos. În general există multiple formațiuni neurofibromatoase în creier, meninge, nervi cranieni în special neurinom acustic bilateral. Pot apare modificări ale nervinlor spinali şi a măduvei osoase, a coloanei vertebrale.
- Leziuni viscerale. Orice organ poate fi afectat. Feocromocitomul se întâlneşte mai frecvent în neurofibromatoză. Pot exista modificări gonadale.
- **Tratament**
  - Nu se cunoaşte un tratament curativ pentru neurofibromatoză.
  - Tratamentul este în general simptomatic.
  - Defecte minore pot fi tratate prin reconstrucție plastică.
  - Dacă este posibil,ambliopia trebuie tratată.
  - Glaucomul trebuie tratat medicamentos sau chirurgical.

Tumori palpebrale epiteliale precanceroase

Xeroderma pigmentosum

- este o afecțiune precanceroasă relativ rară cu structură ectodermală şi mezodermică, cu afectare extraoculară.
- structurile intraoculare nu sunt afectate.
- este o boală autozomal recesivă, ambele sexe fiind afectate în mod egal.
- este posibil să afecteze frați.
- boala este remarcată prima dată în al doilea an de viață când copilul dă semne de intoleranță la lumina soarelui.
- pleoapele conțin leziuni de diferite grade de la eritem, noduli hiperpigmentați la tumori maligne, atrofia pielii pleoapei şi frecvent ectropionul pleoapei inferioare
- leziunile conjunctivale includ creşteri nodular perilimbice, pete pigmentate, papiloame, uscăciunea conjunctivei, formare de pterigion şi simblefaron.
- leziunile corneene apar devreme şi pot atrage atenția părinților datorită fotofobiei, lăcrimării şi eritemului.
- afectarea corneeană poate debuta chiar şi la 2 ani, sau poate întârzia încă doi sau trei ani. Poate fi prinsă corneea în întregime.
- leziunile încep prin vascularizația superficială a părții inferioare, ceea ce determină lăcrimare şi fotofobie.
- vasele regresează, lăsând în urmă o opacitate permanentă. Încet toată corneea poate deveni opacă.
- altă formă de afectare corneană este extensia neoplasmului conjunctival la cornee.
- tratamentul xerodermei pigmentosum este aproape lipsit de speranță, datorită mortalității ridicate a acestei afecțiuni.
  - este paleativ, țintește să ofere scăderea senzitivității la ultraviolete.
  - părinții sunt instruiți să ferească copii de razele solare. Toate părțile corpului trebuie să fie acoperite de haine, părul să fie lung, să fie folosiți ochelari de soare cu protecție laterală. Părțile expuse se protejează cu loțiuni ce conțin oxid de zinc, oxid de titanium şi acid para-amino benzoic.
  - leziunile maligne necesită tratament de specialitate.

Hemangioamele pleoapei

Sunt cele mai comune tumori de pleoapă. Sunt de trei tipuri:

- **Hemangiom capilar**
- **Hemangiom cavernos**
- **Nevus flamens**

Hemangiom capilar

- este cea mai comună tumoră congenitală de pleoapă

- pot să fie prezente la naştere ca o pată roşie pe pleoapă şi să se extindă pe frunte.l
- leziunile devin proeminente pe linia mediană atunci când copilul plânge.
- leziunile sunt mai comune pe pleoapa superioară, partea medială decât pe pleoapa inferioară.
- Au o evoluție tipică şi anume: devin manifeste după prima lună şi continuă să progreseze pentru încă 6 luni – 1 an, după care încep să regreseze până la 3 ani. Puține mai rămân vizibile după cinci ani.
- cum majoritatea leziunilor regresează, ele nu necesită alt tratament în afară de liniştirea părinților care este posibil să fi avut de asemenea leziuni în copilărie.
- daca leziunea este mare, poate necesita tratament.
- Tratament
  - tratamentul medical constă în prednison 2 mg/ kg/ zi, de preferință în doze unice şi zile alternante.
  - majoritatea regresează semnificativ în 10 zile, apoi doza poate fi scăzută.
  - beneficiul tratamentului sistemic cu corticoizi trebuie cântărit cu efectele sale secundare. Se pare că injectia de steroid depot în leziune este la fel de eficientă ca tratamentul oral dar cu mai puține efecte adverse.
  - laser: diferite tipuri de laser i.e. argon NdYAG şi dioxid de carbon au fost încercate fără rezultate.
  - chirurgie: sunt disponibile diferite tipuri de proceduri chirurgicale, dar nu sunt eficiente.

Hemangiom cavernos

- rar față de hemangioamele capilare la copii.
- sunt în mare parte orbitale, unice şi bine încapsulate, mai comune la femei, se manifestă în adolescența târzie.
- nu au alimentare arterială proeminentă ca şi hemangioamele capilare. Şi aceseta au tendința la regresie spontană.
- este posibil să se calcifice.

Nevus flammeus

- este o leziune cutanată plană a pleoapei, care nu dispare la presiune.
- are o nuantă violet-albăstruie, de unde vine numele de pete de vin.
- poate apare separat sau în asociație cu sindromul Sturge-Weber.
- nu necesită niciun fel de tratament, doar de natură cosmetică.

TULBURĂRILE DE MOTILITATE PALPEBRALĂ

- Funcția principală a pleoapelor este de a proteja globul ocular față de traumatismele externe.
- Mişcările pleoapelor sunt asigurate de trei mușchi prezenți în structura lor.

- :muşchiul ridicător al pleoapei superioare şi cel orbicular sunt muşchi striați inervați de nervii cranieni III şi VII cu acțiuni opuse.
- muşchiul Müller,este un muşchi neted inervat de simpaticul cervical.
- Muşchiul ridicător al pleoapei superioare este principalul ridicător al pleoapei superioare, iar muşchiul Müller este ridicătorul accesor al pleoapei.
- Orbicularul este muşchiul care închide pleoapele fiind antagonistul direct al ridicătorului palpebral. Între cei doi muşchi există un echilibru delicat astfel încât ochii pot fi închişi sau deschişi voluntar sau reflexiv.

- **Tulburările de motilitate palpebrală sunt:**
  - Cele care micşorează fanta palpebrala
    - Ptoza
    - Blefarospasm
  - Cele care lărgesc fanta palpebrală:
    - Retracția palpebrală
    - Lagoftalmia
  - Asociate cu mişcări sinkinetice ale pleoapelor
- Ptoza şi retracția palpebrală nu sunt amenințătoare pentru funcția vizuală spre deosebire de lagoftalmie care poate afecta funcția vizuală.

Tulburările motilității palpebrale pot apare secundar tulburărilor tonusului muşchiului ridicător al pleoapei superioare şi orbicularului.

Tulburări ale ridicătorului pleoapei superioare

- **Hipertonia ridicătorului** cu mărirea fantei palpebrale, apare în sechele neurologice după encefalite;
- **Paralizia ridicătorului superior**
  - în urma căruia rezultă ptoza paralitică unilaterală, care poate fi izolată sau asociată cu afectarea altor muşchi inervați de oculomotorul comun.
  - paralizia nervului oculomotor comun produce cel mai frecvent ptoză de cauze diferite: orbitare (traumatice, sinusale, tumorale), bazilare (vasculare) şi centrale (encefalite, scleroză în plăci).
  - este prezentă în
    - sindroame neurologice: Weber, Benedik, **Claude-Bernard-Horner**, (**ptoza, enoftalmie, mioză**).
    - miastenie în care ptoza bilaterală cedează la administrarea de prostigmină.
- Tratamentul poate fi medicamentos, care vizează cauza, şi chirurgical, constă în scurtarea muşchiului ridicător sau suplinirea acțiunii muşchiului ridicător cu frontalul

Paralizia orbicularului

- Este consecința paraliziei facialului şi se manifestă cu lagoftalmie
- Pleoapa superioară coboară prin greutate, cea inferioară se îndepărtează de glob, ducând la ectropionarea punctelor lacrimale cu epiforă cronică
- Datorită ocluziei insuficiente corneea se usucă, ulcerează, se suprainfectează şi apare keratita lagoftalmică
- Tratamentul este etiologic
  - Pentru prevenirea keratitei lagoftalmice se face tratament local cu instilații cu coliruri antibiotice, coliruri uleioase, unguente
  - Dacă keratita lagoftalmică se prelungeşte - blefarorafie, implante de greutate la nivelul pleoapei superioare

Tulburări ale motilității palpebrale care micşorează fanta palpebrală

Ptoza

- pleoapa superioară acoperă în mod normal 2 mm din porțiunea superioară a corneei.
- căderea mai accentuată a pleoapei din poziția sa normală se numeste blefaroptoză sau simplu ptoză.
- ptoza la copii este cel mai frecvent congenitală şi mai rar dobândită. În cazul adulților situația se inversează.
- managementul ptozei la copii ține cont de doi factori importanți: problema cosmetică şi riscul de a dezvolta ambliopie.
- Există numeroase afecțiuni ale pleoapelor, globului ocular sau orbitei care pot imita ptoza şi care sunt grupate sub denumirea de pseudoptoză.

Pseudoptoza

- poate fi mecanică atunci când o mărire sau un edem al pleoapei superioare provoacă îngustarea fantei palpebrale.
- pleoapele pot fi normale din punct de vedere al aspectului şi al funcției,dar se poate produce căderea lor datorită modificărilor de formă, mărime sau de poziție a globului ocular în raport cu orbita.
- ocazional pleoapa poate fi normală cu o fantă palpebrală normală,dar părând a fi cazută deoarece ochiul contralateral prezintă o fantă palpebrală mai largă.
- **Cauzele pseudoptozei**

  - **Pleoape**
    - edem al pleoapelor
    - mărirea pleoapelor- hemangiomul
    - neurofibromatoza
    - sdr. sturge-weber
    - inflamația – şalazion mare
    - chist tarsal
    - abces palpebral

- **Glob ocular**
  - microftalmia
  - microcorneea
  - ftizia
  - ochiul atrofic
  - enoftalmia
  - anoftalmia prin enucleere sau evisceraţie

- **Orbita** - fractură de etaj orbitar

- **Diverse**
  - sdr de retracţie Duane
  - hipotropia părţii contralaterale
  - hipertropia părţii ipsilaterale

- **Clasificarea ptozei**
  - **Ptoza congenitală**
  - **Ptoza dobândită**
- Alte clasificări folosite pe scară largă se bazează pe structurile anatomice implicate:

Ptoza	Semne	Alte detereminări oculare	Tratament
Ptoza congenitală	Malpoziție m ridicător al pleoapei superioare Scăderea funcției ridicătorului Lagoftalmie Marcus gun prin conexiuni anormale nIII-nVII	Strabism Ambliopie Epicantus Telecantus blefarofimoză	Rezecția m ridicător al pleoapei în funcție de gradul ptozei și funcție de m frontal Suspensie frontală a pleoapei prin fascie lata sau silicon
Ptoză miogenă (dobândită)	<u>Miastenia gravis</u> Descreşterea funcției m ridicător Ptoză variabilă paralelă cu scăderea funcției mm Căderea pleoapei la oboseală <u>Oftalmoplegie progresivă cronică extrenă</u> Ptoză progresivă graduală cu descreşterea funcției ridicătorului Dată de anomalii mitocondriale ADN	Tulburări de motilitate oculară Slăbiciune mm scheletici Slăbiciune motilitate oculară Asociat cu sd Kearns Sayre, RP	Tratamentul miasteniei Posibil suspensie frontala Tratament chirurgical dacă ptoza este stabilă > 2 ani și nu este controlată medicamentos
Ptoza aponevrotică	Dezinserție, dehiscență sau afectarea aponevrozei mm ridicător de la poziția normală a tarsului Obișnuit la persoane în vârstă Poate fi și prin edem palpebral după intervenții chirurgicale pe ochi, inflamații, traumatisme	-	-
Ptoza neurogenă	<u>Sd Horner congenital/dobândit</u> cu: iris atrofic, heterocromie iriană, ptoză medie, mioză, anhidroză Nu sunt modificări la privirea în sus		Rezecție mm Muller

	Paralizie n IV congenital/dobândit **Tulburări de motilitate oculară** **Pupila dilatată** **Posibil prin anevrism de arteră comunicantă anterioară**		**Suspensie mm frontal prin silicon când ptoza este stabilă**
Ptoza mecanică	**Secundar neoplasm, cs intraorbitar, fragmente osoase care împing mm ridicător şi împiedică deschiderea pleoapei** **Pleoapa rămâne în urmă la ridicarea privirii** **Pliu palpebral normal**	**-**	**Evaluare CT, RMN orbită** **Excizia elementelor restrictve**
Ptoza traumatică	**Secundară traumei** **Poate fi miogenică, neurogenă, aponevrotică, cicatricială** **Variabilă funcție de scăderea acțiunii ridicătorului**	**-**	**Tratament chirurgical imediat dacă mm ridicător a fost lezat, după 6 luni dacă are indicație**

Ptoză congenitală

- congenitale simple –afectare doar a mușchiului ridicător superior
- congenitale complicate
  - care implică mușchiul ridicător și alți muschi împreună cu acesta.
  - implicarea nervului III sau a inervției simpatice
  - asociate cu alte anomalii congenitale ale pleoapelor
  - ptoza cu mișcări palpebrale sinkinetice

Ptoză dobândită

- Mecanică
  - Edem palpebral
  - Tumori palpebrale
- Neurogenă
  - Paralizie de nerv III
    - ramura superioară
    - ambele ramuri
    - trunchiul
    - nucleul
  - Asociată cu alți nervi cranieni
  - Afectarea simpaticului cervical: sdr.Horner
- Miogenă
  - Miastenia
  - Distrofii musculare
  - Oftalmoplegia cronică progresivă și variantele acesteia
- Aponeurotică
  - Aponeuroza traumatică a mușchiului ridicător
  - Dezinserția mușchuiului ridicător
  - Dehiscența mușchiului ridicător
- Traumatică
  - Laceratia suturii interpalpebrale
  - Fractura de orbită

Ptoza congenitală

- Reprezintă circa 60% din cazurile de ptoză și persistă la maturitate dacă nu este corectată.
- Există diferite modalități de producere:
  - Datorită afectării congenitale a:
    - doar a mm ridicător
    - mușchiul ridicător + dreptul superior
    - nervul III
  - Traumatism la nastere al:
    - mm ridicător superior
    - nervului III
    - simpaticului cervical

- **Ptoza de cauză congenitală care implică doar mușchiul ridicător superior (ptoză simplă)**
  - Reprezintă 75-80% din totalitatea ptozelor.
  - Este o afecțiune autosomal dominantă și este unilaterală în 70% din cazuri.
  - Cazurile bilaterale sunt în general simetrice.
  - Ptoza se consideră a fi completă când nu este prezentă nici o acțiune a mușchiului ridicător. În unele ptoze congenitale unele acțiuni ale mușchiului ridicător sunt prezente, deci multe dintre ptoze sunt incomplete.
  - Afectează în mod egal ambele sexe. Pot exista mai mulți membrii ale aceleiași familii cu ptoză congenitală , inclusiv frații.(cu un singur părinte comun)
  - Ptoza congenitală simplă este nonprogresivă și staționară în absența corectării chirurgicale.
  - Acuitatea vizuală este normală.Totuși, viciile de refracție asociate, cel mai frecvent astigmatismul, cauzează o scădere a acuității vizuale.
  - Altă cauză a diminuării vederii este ambliopia care este mai frecvent anizometropică. Ambliopia prelungită poate duce la strabism.
  - Cauza dezvoltării defectuase a mușchiului ridicător nu este bine cunoscută.Există mai multe ipoteze:
    - În legătură cu lipsa diferențierii periferice sau aplazia mușchiului
    - Distrofia sau degenerescența mușchiului ridicător
    - Traumatism al ridicătorului
    - Dezvoltarea anormală a ridicătorului
    - Fibrele musculare striate înlocuite de țesut gras

- **Ptoza congenitală asociată cu defecte ale altor mușchi extraoculari**
  - Sunt grupate în general sub denumirea de ptoze congenitale complicate.
  - Cea mai frecventă asociere este afectarea dreptului superior de aceiași parte. În timpul dezvoltării embrionare dreptul superior și ridicătorul superior se dezvoltă dintr-o masă mezodermală comună și sunt strâns asociați unul cu altul până târziu în timpul dezvoltării. Nervul care deservește ridicătorul ramura superioră a nervului III, de asemenea este tributar dreptului superior și de asemenea poate determina modificările distrofice comune.Prin urmare implicarea ambilor mușchi este o caracteristică comună.
    - Afectarea dreptului superior nu produce diplopie. Poate fi asociat cu o acțiune redusă a oblicului inferior. Ocazional poate exista o paralizie a mușchiului ridicător. De asemenea nu se asociază cu modificări de reacție pupilară sau ale

acomodației.Ceilalți mușchi extraoculari prezintă o mișcare normală. Nu există mișcari sinkinetice. Prezența diplopiei la ridicarea pleoapei denotă implicarea altor mușchi extraoculari decât dreptul superior singur.

- Ptoza congenitală poate fi asociată cu acțiunea suplimentară a altor mușchi extraoculari inervați de nervul III datorită unor anomalii de dezvoltare cum ar fi hipoplazia nucleilor nervului III sau a trunchiului.
- Rareori pot exista anomalii congenitale a altor nervi cranieni ce deservesc mușchii extraoculari.
- Ptoza congenitală asociată cu acțiunea redusă a simpaticului cervical.Este rară și de cele mai multe ori se datorează tracționării traumatice a plexului brahial în timpul nașterii.
- Rareori miastenia neonatală se poate prezenta ca și ptoză congenitală.

- **Ptoza congenitală asociată cu alte anomalii congenitale ale pleoapelor**

Acestea constau în :

- Ptoză
- Epicantus inversus
- Blefarofimoza
- Telecantus
- Această tetradă poartă denumirea de sindrom blefarofimoză

Blefarofimoză

- Este o afecțiune moștenită.
- Nu toate din aceste modificări sunt prezente în toate cazurile.
- În blefarofimoză fanta palpebrală este redusă atât in lungime cât și în lărgime.
- Epicantus inversus reprezintă o porțiune de tegument pe partea medială a comisurii palpebrale mediale care se întinde de la pleoapa inferioară în sus.
- In telecantus distanța intercomisurală este crescută.Afectarea este bilaterală cu incidență egală la ambele sexe.
- Tratamentul constă în corecția definitivă a fiecărei anomalii în ședințe diferite. Defectul de la nivelul comisurii palpebrale mediale este corectat cu 6 pâna la 11 luni înainte de chirurgia ptozei.

- **Ptoza congenitală asociată cu mișcări sinkinetice ale pleoapelor**
  - Mișcările sinkinetice pot fi:
    - Mișcări ale maxilarului
    - Mișcări oculare
  - Ptoza cu mișcarea maxilarului este cunoscută sub numele de mișcarea maxilarului Marcus Gunn și invers Marcus Gunn jaw winking. Este prezent la 4 pana la 6% din cazurile de ptoza congenitală. Jaw winking este mai frecvent decât invers jaw

winking. Primul este cauzat de contracția mușchiului pterigoid extern, iar celalalt de contracția pterigoidului intern.

- Mișcarea maxilarului este de obicei unilaterală, prezentă la naștere și se menține pentru tot restul vieții. Poate fi întâlnită la mai mulți membrii ai aceleiași familii,dar de obicei este sporadică.
- **Tratamentul** constă în corecția chirurgicală înainte de corecția ambliopiei sau anizometropiei prezente. Tratamentul chirurgical este un tratament definitiv care corectează separat cele două modificări prezente simultan : ptoza și mișcarea maxilarului. Mișcarea maxilarului când este severă poate fi agravată de rezecția mușchiului ridicător,una din metodele chirurgicale fiind eliberarea aponeurozei ridicătorului care agravează ptoza ce este corectată mai târziu prin suspensia la frontal.

- **Ptoza congenitală asociată cu mișcări oculare anormale**
  - Fibrele destinate dreptului medial sunt direcționate dreptului superior sau oblicului inferior.Fibrele dreptului inferior pot fi direcționate către pupilă. Multe combinații sunt posibile,cum ar fi:
    - Ridicarea pleoapei superioare la încercarea de adducție
    - Retracția paradoxală a pleoapei superioare de partea afectată în paralizia congenitală a nervului VI
    - Ridicarea pleoapei la privirea în jos (semnul Pseudo Graefe)
    - Retracția pleoapei la ocluzia ochiului contralateral. Ochiul ipsilateral este în general ptotic cu jaw winking.

Ptoza paralitică

Se poate instala prin:

- **Interesarea nervului III**
  - Poate fi congenitală sau dobândită.
  - Ptoza congenitală secundară paraliziei nervului III este mai puțin comună decât cea secundară displaziei ridicătorului.
  - Ptoza secundară paraliziei oculomotorului este mai comună la adulți decât la copii.La adulți diabetul, leziunile vasculare și neoplasmele sunt mai frecvente decât infecțiile.Cu toate acestea interesarea nervului III în care ptoza poate fi singurul semn de debut,poate fi urmată de afectare nervoasă centrală gravă ce poate afecta nu doar vederea ci uneori fiind amenințătoare de viață.
  - Ptoza oculomotorului se poate datora afectării nucleare, fasciculare, bazilară sau periferică.
    - Leziunile nucleare sunt rare – constau în ptoză bilaterală simetrică cu acțiune scăzută a dreptului superior. Pot fi izolate,pot preceda paralizia altor mușchi inervați de nervul III. Datorită proximității sale cu nucleul nervului IV ,afectarea nervului IV este de asemenea obișnuită.
    - Leziunile supranucleare cauzează ptoză discretă și mioză.

- Leziunile mezencefalului se asociază cu semne de lezare fasciculară dorsală sau ventrală, sdr. Benedict sau sdr. Webers. Trunchiul poate fi afectat la nivelul sinusului cavernos sau orbitei.

- Tratamentul
  - Direcţionat către cauză
  - Tratamentul chirurgical este amânat pentru 6 luni până ce ptoza se stabilizează.
  - Ambliopia este corectată prin metode standard

- **Interesarea simpaticului cervical Ptoza simpatică (sdr. Horner)**
  - Se datorează interesării ramurilor oculosimpaticului la orice nivel de la hipotalamus la ochi cauzând o serie de modificări caracteristice – sdr. Horner.
  - În scop diagnostic oculosimpaticul este împărțit în trei părți anatomice ce constau în trei neuroni:
    - Primul neuron are traiect de la hipotalamusul posterior la centrul ciliospinal Budge între C8 şi T2
    - Al doilea neuron – de la nivelul centrului Budge până la ganglionul cervical superior
    - Al treilea neuron de la nivelul ganglionului cervical superior la ochi pe calea nervilor nazociliari şi ciliari lungi
  - Incidența sdr. Horner este mai mare la adulți față de copii. Poate fi congenital sau dobândit.
  - Leziunile accidentale la nivelul gâtului, ganglionii limfatici cervicali măriți, afecțiunile sinusului cavernos, inflamația orbitei pot cauza sdr. Horner.
  - **Modificările în sdr. Horner constau în :**

Semne permanente

- **Ptoza**
  - Ptoza este discretă, nu mai mult de 2 până la 3 mm secundară paraliziei muşchiului müllerian
  - Pliurile pleoapei sunt păstrate
  - Nu există modificări ale pleoapei la privirea în sus
  - Acțiunea muşchiului ridicător şi a dreptului superior este normală
- **Ptoza inversată a pleoapei inferioare**
  - Muşchiul coborâtor al pleoapei inferioare este de asemenea deservit de oculosimpatic deci paralizia acestuia determină răsucirea în sus a pleoapei inferioare. Pleoapa inferioară normală care abia atinge limbul inferior acoperă 1 mm inferior al corneei.
- **Lărgirea fantei palpebrale** Se datorează efectului combinat al ptozei şi ptozei inversate

- **Enoftalmia** Este mai mult o pseudoenoftalmie. Ochiul pare mic datorită ptozei şi ptozei inversate.
- **Mioza** Pupila de partea afectată este mai mică cu 0.5 până la 1 mm dar nu punctiformă. Se observă cel mai bine în lumină de intensitate mică. Nu se dilată cu cocaină 4%,se va dilata cu hidroxiamfetamină (Paredrine) în leziunile preganglionare nu şi în cele postganglionare.
- **Anhidroza** de partea afectată a feței
- **Heterocromia irisului** pe partea afectată.

Semne tranzitorii:

- Dilatarea vaselor conjunctivale
- Dilatarea vaselor feței
- Presiune intraoculară scăzută
- Acomodația crescută
- Nu există modificări în convergență şi în reacția pupilară la lumină.
- Diagnosticul diferențial se face cu toate cauzele de pupilă mică unilaterală – mioza congenitală, mioza traumatică, iridociclita vindecată.
- **Tratament**Nu există tratament pentru sdr. Horner. Trebuie căutate cauzele care sunt confirmate prin :
  - Teste farmacologic testul la cocaină, testul la Paredrin
  - Rx toracic
  - CT sau RMN
  - Evaluare neurologică

Ptoza miogenă

- Există două tipuri:
  - Defect la nivelul joncțiunii mioneurale
  - Miopatii şi distrofii musculare
  - Ambele sunt comune la adulți dar pot fi întâlnite şi la copii putând fi congenitale sau neonatale.

Miastenia gravis

- Este o afecțiune autoimună ce determină hipofuncția muşchilor extraoculari fără a implica muşchii intrinseci. Este de două tipuri: oculară şi sistemică.
- Aproximativ 90% din pacienții cu miastenie prezintă afectare oculară şi este prima manifestare în 60%din cazuri. 80% din cazurile cu afectare oculară vor prezenta afectare sistemică în aproximativ doi ani. Nu este o afecțiune ereditară dar poate fi întâlnită la membrii aceleiaşi familii. Este mai frecventă la femei decât la bărbați într-un raport de 2:1. Miastenia poate fi progresivă sau remitentă.
- Miastenia este o cauză comună a ptozei dobândite şi a diplopiei la toate vârstele fără altă formă de afectare neurologică. Poate afecta orice vârstă de

la naştere până la a 7-a decadă, dar cea mai afectată grupă de vârstă este cea între 20-40 de ani.

- Etiologia exactă a miasteniei nu este cunoscută. Se presupune a fi o afecțiune autoimună: acetilcolina, transmițator farmacologic al joncțiunii neuromusculare este distrusă rapid de o substanță necunoscută prezentă la nivelul joncțiunii. Această substanță are o acțiune curarizantă care determină hipoactivitate şi oboseală musculară. Implicarea musculaturii bulbare interferă cu masticația şi înghițirea. Utilizarea terapiei anticolinesterazice rectifică acest proces constituind baza tratamentului medical al miasteniei.
- Simptomatologia oculară în miastenie este reprezentată de: ptoza, diplopia şi strabismul. Pot fi simultane sau urmează una alteia.
- **Ptoza**
  - Căderea pleoapei superioare în miastenia este variabilă, deşi e bilaterală poate debuta la un singur ochi şi este frecvent asimetrică. Afectarea celuilalt ochi apare în scurt timp. Este în general minimă sau absentă la trezire şi creşte progresiv în timpul zilei devenind maximă seara sau la privirea în sus.
  - Variabilitatea este demonstrată de următoarele teste:
    - Testul Cogan : pacientul este rugat să se uite în jos timp de 10-15 secunde şi apoi să fixeze rapid ochiul în poziția inițială. Acest lucru trimite pleoapa superioară mai sus decât normal, doar pentru a cădea la poziția ptotică.
    - Testul de oboseală palpebrală: la privirea susținută în sus ptoza se accentuează .
    - Testul la rece: un cub de gheață se aplică pe ochiul ptotic pentru aproximativ 2 minute. La înlăturarea gheții pleoapa este marcat ascensionată, revenind la nivelul ptotic în 15 secunde.
    - Dacă pleoapa contralaterală este ridicată mecanic este favorizată ptoza în partea ipsilaterală.
    - Acțiunea scăzută a orbicularului este o modificare aproape constantă în ptoza miastenică.
    - Ameliorarea ptozei după testul Tensilon.
    - Trialul terapeutic cu prostigmină şi piridostigmină demonstrează ameliorarea ptozei şi reducerea diplopiei.
- **Diplopia**
  - Este unul dintre cele mai frecvente simptome şi uneori primul simptom sesizat de pacient.
  - Este mai frecvent verticală decât orizontală şi se înrăutățeşte seara.
- **Strabismul**
  - Unii pacienți pot prezenta strabism.
  - Dezechilibrul muscular poate simula oftalmoplegia internucleară sau paralizia vederii centrale.

- Pot fi prezente mişcări nistagmoide, in special la privirile laterale.
- Muşchiul extraocular implicat altul decât ridicătorul este orbicularul, muşchiul müllerian nu este niciodată afectat.
- Pacientul se poate confrunta cu heteroforie. Cea mai frecventă este exoforia.

- Orice muşchi scheletic poate fi afectat, cel mai frecvent muşchii mici ai feţei, muşchii laringieni, muşchii masticaţiei, cel mai probabil datorită interesării muşchilor bulbari.
- Afectarea timusului este frecventă.
- **Diagnosticul diferenţial** Toate cazurile de ptoză variabilă, diplopia cu acţiunea scăzută a orbicularului şi pupila normală ar trebui suspectate ca fiind miastenie. Diagnosticul diferenţial se face cu :
  - oftalmoplegia externă cronică progresivă şi variantele acesteia
  - distrofia miotonică
  - oftalmoplegia internucleară
  - miopatia distiroidiană
- **Diagnosticul miasteniei**
  - Testul farmacologic – testul Tensilon
    - Necesită trusă de resuscitare pregătită
    - Se injectează 0,3 mg atropină iv
    - Se pregăteşte o seringă cu 10 mg Tensilon
    - Se injectează 2 mg iv şi se urmăresc reacţiile adverse sau eventuala ameliorare. În caz de reacţii adverse se abandonează testul şi se administrează prostigmine oral. În cazul ameliorării ptozei, expresiei faciale şi a diplopiei, testul este concludent şi poate fi în continuare confirmat prin injectarea celor 8 mg rămase.
    - Sunt posibile trei tipuri de răspunsuri:
      - Ameliorare
      - Agravare: tropia mică devine tropie mare.
      - Inversare: strabismul se mută la celălalt ochi.
      - Situaţiile 2 şi 3 nu sunt întâlnite în miastenia adevărată.
  - Anticorpi la acetilcolină prezenţi în 90% din cazuri. Dacă sunt prezenţi anticorpi anti muşchi striat, poate fi luată în considerare o tumoră a timusului.
  - Radiografia toracică, CT-ul şi RMN-ul mediastinal.
  - Electromiograma poate fi utilă în confirmarea fatigabilităţii musculare prin stimulare repetitivă.
- **Tratamentul medical**
  - Constă în terapie orală anticolinesterazică administrată în doze divizate. Cel mai utilizat medicament este piridostigmine. Efectul său debutează la 10-30 minute după administrarea orală şi durează 3 până la 4 ore cu un vârf intermediar. Doza trebuie repetată la fiecare 4-6 ore. Nu are efect direct asupra bolii, ci permite ca acetilcolina

eliberată la nivelul joncțiunii neuromusculare să acționeze o perioadă mai lungă de timp.

- Alt medicament utilizat este prostigmine care este mai puțin eficient decât piridostigmine. Durează două până la trei zile pentru ca prostigminul să fie eficace. Efectele adverse ale medicamentului sunt: colici, diaree, greață datorate acțiunii parasimpaticomimetice. Acestea sunt reduse dacă medicamentul este administrat cu mâncare sau cu medicamente spasmolitice administrate la câteva minute după administrarea acestuia.
- Dacă pacientul nu răspunde la doza terapeutică dorită, se începe tratamentul cu steroizi oral, inițial o singură doză zilnică este administrată până la obținerea efectului dorit apoi se modifică, se reduce gradat în fiecare zi. Tratamentul corticosteroid sistemic este folositor în special în miastenia cu manifestări oculare și produce remisie în aproximativ 80% din cazuri.
- Alt medicament utilizat la pacienții refractari la terapia anticolinesterazică este azatioprina. Durează câteva luni pentru a fi eficientă, principalele dezavantaje sunt hemato și hepatotoxicitatea .
- Ciclosporina și ciclofosfamida sunt utilizate în cazuri selecționate. Alte metode de tratament includ: plasmafereza și administrare intravenoasă de imunoglobuline.
- Timectomia poate fi luată în considerare la toți pacienții cu miastenia gravis generalizată, în special la pacienții tineri cu anticorpi anti receptori colinergici.

Oftalmoplegia externă cronică progresivă

- Este de departe cea mai frecventa miopatie mitocondrială. Se manifestă cu precădere între a doua și a patra decadă. Este o afecțiune bilaterală cu evoluție lentă. Se asociază cu mutații in ADN-ul mitocondrial. În 90% din cazuri afecțiunea este ereditară.
- Primul semn care apare după vârsta de 10 ani este ptoza care se dezvoltă progresiv pentru a deveni apoi completă. Ptoza este de cele mai multe ori bilaterală și simetrică, dar poate fi prezentă inițial doar ptoză unilaterală pe o perioadă de câțva ani până se bilateralizează. Oftalmoplegia se instalează după ani de la apariția ptozei. Începe cu afectarea unui singur mușchi rezultând diplopia. Pe măsură ce mai mulți mușchi sunt afectați ochiul devine aproape imobil și diplopia dispare. Mușchii oculari interni sunt cruțați. Atât ultrasonografia cât și tomografia computerizată arată subțierea, presupus atrofică, a musculaturii extraoculare. Pacientul înclină capul în spate pentru a obține o acuitate vizuală mai bună și fruntea prezintă cute proeminente. Ptoza este fixă spre deosebire de cea din miastenie ce este variabilă cu oboseala musculară.
- Atâta timp cât sunt afectați doar mușchii extraoculari, afecțiunea este considerată ca o miopatie oculară. Dacă alți mușchi sunt implicați se

numeşte oftalmoplegia plus. Afecţiunea poate fi asociată cu degenerescență retiniană pigmentară şi bloc cardiac. Ocazional muşchiul faringian poate fi interesat.

- Nu există un tratament specific. Fiecare afecţiune trebuie tratată separat. Se poate realiza intervenția chirurgicală de ridicare a pleoapelor în caz de ptoză severă, dar trebuie ținut cont de faptul că acești pacienți prezintă deasemenea slăbiciune a muşchilor orbiculari. Astfel trebuie evitată ridicarea exagerată a pleoapelor pentru a nu determina apariţia keratopatiei de expunere datorită inabilităţii de a închide fanta palpebrală.
- **Tratamentul** definitiv al ptozei congenitale este cel chirurgical. Fiecare caz trebuie evaluat separat. Principalii parametrii care trebuie evaluați în cazul unui pacient ptotic sunt:
  - Istoricul bolii pentru a afla dacă ptoza este congenitală sau dobândită. În cazul celei dobândite trebuie căutată şi tratată cauza ce a dus la apariția ei. În cazul ptozei dobândite intervenția chirurgicală este indicată doar dacă ptoza a fost stabilă pentru cel puțin un an. Ptoza congenitală necesită corecție mai avansată decât cea dobândită. Totuşi rezecția ridicătorului determină o corecție mai puțin satisfăcătoare în ptoza congenitală.
  - Examinarea oftalmologică

Vederea – Acuitatea vizuală este evaluată pentru a diagnostica prezența ambliopiei care impune un tratament energic antiambliopic

Examinarea pleoapelor

- Exclude pseudoptoza de ptoza adevărată, totuși unele pseudoptoze pot necesita intervenție chirurgicală.
- Prezența epicantusului şi blefarofimozei poate necesita intervenții chirurgicale separate.
- Absența acțiunii orbicularului înclină diagnosticul către miastenie
- Prezența mişcărilor sinkinetice necesită intervenții chirurgicale multiple
- Lărgirea fantei palpebrale oferă informații asupra funcției ridicătorului. Lărgimea fantei palpebrale depinde de :
  - prezența acțiunii muşchiului ridicător superior
  - dacă acțiunea ridicătorului este scăzută pleoapa va fi căzută
- Metoda obişnuită pentru a evalua poziția pleoapei superioare este de a determina nivelul marginii palpebrale în relație cu limbul superior şi compararea cu ochiul normal. În ptoza unilaterală ochiul contralateral este utilizat de control.
- La ochiul normal pleoapa superioară acoperă cei 2 mm superiori ai corneei în vederea primară. Diametrul vertical mediu al corneei este 11 mm, 9 mm ai corneei fiind neacoperiți de pleoape. Dacă pleoapa superioară coboară cu 2

mm mai mult față de poziția normală ,4 mm de la limbul superior, lăsând 7 mm de cornee neacoperită, situația este interpretată ca și ptoză de 2 mm sau ptoză discretă. Ptoza de 3-4 mm este denumită moderată, iar peste 4 mm ptoza este considerată a fi severă.

- ➢ Alegerea tipului de intervenție chirurgicală depinde de gradul ptozei în legătură cu funcția mușchiului ridicător. Funcția ridicătorului este evaluată privind deplasarea pleoapei superioare de la privirea în jos la privirea maximală în sus. La ochiul normal aceasta este între 12-15 mm.

- Prezența fenomenului Bell: este unul din cele mai importante mecanisme de apărare ale ochiului. Se pierde în paralizia dreptului superior. În absența fenomenului Bell dacă pleoapa superioară este ascensionată corneea devine neprotejată și expusă agresiunilor externe. Absența fenomenului Bell este o contraindicație absolută pentru orice tip de chirurgie a ptozei.
- Excluderea tropiei verticale prin testul de acoperire: aceasta demaschează prezența pseudoptozei.
- Acțiunea mușchilor extraoculari: acțiunea diminuată a mușchilor extraoculari determină diplopia care în general nu este sesizată dacă pleoapa superioară acoperă pupila. În prezența paraliziei oculare, corecția ptozei va determina diplopie refractară care este mai supărătoare pentru pacient decât factorul cosmetic.
- Sensibilitatea corneană: absența sensibilității corneene este o contraindicație absolută pentru chirurgia ptozei.
- Starea filmului lacrimal: un film lacrimal redus se va înrăutăți după chirurgia ptozei.

Blefarospasmul sau spasmul orbicularului este o contracție spastică exagerată a orbicularului. Poate fi izolat sau poate face parte dintr-un sindrom neurologic. Este de două feluri: reflex și prin iritarea facialului.

- Blefarospasmul reflex se datorește iritației ramurilor senzitive ale trigemenului care se transmit nucleului facialului.
- Cauzele de iritare ale nervului trigemen pot fi oculare (leziuni inflamatorii, traumatisme) și cauze extraoculare (afecțiuni dentare, afecțiuni ORL, tumori).
- Blefarospasmul prin iritația facialului se poate însoți de o contracție anormală ce se întinde la toți mușchii inervați de facial. Se întâlnește în epilepsie, nevroze, tumori, abcese și hemoragii cerebrale.
- Tratamentul vizează cauza. Se tratează afecțiunea oculară sau extraoculară; de asemenea, se poate face alcoolizarea facialului la nivelul găurii stilo-mastoidiene.

Blefarospasm esențial benign

- Este o afecțiune multifactorială cu etiologie specifică neidentificată. Pot fi şi forme familiale.
- La debut pacienții prezintă creşterea frecvenței clipitului față de diverşi stimuli: vântul, poluare, soare, zgomot, mişcările capului şi ochilor, stres.
- Pacienții pot prezenta fotofobie şi discomfort de tipul sindromului de ochi uscat. Aceste simptome progresează până la instalarea spasmului involuntar unilateral, apoi bilateral.
- Este asociat cu mişcări distonice ale acelor muşchi ai feței. Blefarospasmul vechi poate fi asociat cu ptoza pleoapelor, ptoza regiunii sprâncenoase, dermatoşalazis, entropion şi anomalii ale tendonului cantusului.
- Blefarospasmul poate fi atenuat de: somn, relaxare, privire în jos, lacrimi artificiale, vorbit, cântat.
- Diagnosticul diferențial se face cu: pareza Bell, conjunctivită alergică, dacriocistită, keratoconjunctivită sicca, spasm hemifacial, blefarospasm reflex sau funcțional (isteric), boli neurologice.
- Tratamentul blefarospasmului este:
  - medical cu răspuns favorabil la lorazepam şi clonazepam cu atenuarea tranzitorie, parțială a blefarospasmului
  - toxină botulinică care interferă cu eliberearea acetilcolinei la terminațiile nervoase producând pareza muşchilor asociați; efectul durează 3 luni
  - tratamentul chirurgical la pacienții care nu răspund suficient la toxina botulinică: se face miectomie limitată cu extirparea chirurgicală a protractorilor pleoapei, incluzând porțiunea pretarsală, preseptală şi orbitară a orbicularului pleoapelor
  - Se poate face blocul ganglionului cervical superior cu acțiune asupra simpaticului cervical.
  - Complicații:
    - ptoză după injectarea toxinei botulinice
    - cicatrici şi edem după miectomie.

Tulburări ale motilității palpebrale care măresc fanta palpebrală

Retracția palpebrală

- Este o deviație de la poziția normală a pleoapelor superioare sau inferioare. Retracția palpebrală antrenează creşterea înălțimii fantei palpebrale (normal 9 mm)

Retracția palpebrală congenitală este prezentă în:

- izolată
- sindrom Down
- sindrom de retracție Duane
- inervație aberantă a nervului III
- hipertiroidism congenital

- miotonie congenitală

Retracția palpebrală dobândită în:

- Oftalmopatia distiroidiană
- Retracție de tip neurogen în:
  - sindrom Parinaud
  - hidrocefalie
  - sindrom Horner
  - sindrom Guillaine-Barre
  - boli ale arterei bazilare
  - crize oculogire
  - encefalite
  - boli cerebeloase
  - coma vigilă
  - coliruri simpatomimetice (fenilefrin)
- Retracție de tip miogen
  - miastenia gravis
  - injecție cu toxină botulinică
  - intervenții chirurgicale pe mușchi verticali pentru ptoză, după enucleație
- Retracție prin modificări în arhitectura structurilor oculare:
  - zona zoster oftalmică
  - neoplasm palpebral
  - arsuri termice, chimice
  - după iradiere orbită, sinusuri
  - postoperator (operații filtrante în glaucom, blefaroplastie, orbitotomie)
  - buftalmie
  - sclerodermie
  - fracturi orbitare
- Alte cauze:
  - hipoplazia de nerv optic
  - microftalmie
  - meningite
  - meningiom de aripă sfenoidală
- Pleoapa superioară normală acoperă 2 mm din cornee şi urmează mişcările globului ocular la privirea în sus sau în jos.
- Dacă pleoapa superioară nu ajunge la limbul superior sau dacă este astfel situată încât o porțiune scleralã este vizibilă deasupra corneei, fenomenul poartă denumirea de retracție palpebrală. Prezența unei porțiuni sclerale sub limb poate fi întâlnită în hiperactivitatea simpatică împreună cu retracția pleoapei superioare. Sclera vizibilă deasupra şi dedesubt se întâlneşte în exoftalmie şi proptoză.
- În ptoza unilaterală pleoapa contralaterală prezintă retracție atunci când cea ipsilaterală este ridicată forțat.

- Complicațiile retracției sunt reprezentate de suferința conjunctivală și corneeană prin lubrefierea insuficientă a acestor structuri cu uscăciune conjunctivală și eroziune corneeană.

Retracția palpebrală patologică

- Poate fi uni sau bilaterală și se manifestă prin deschiderea exagerată a fantelor palpebrale. În cazurile unilaterale modificarea poate rămâne unilaterală sau poate implica ulterior și celălalt ochi. Retracția palpebrală bilaterală este în general simetrică.
- Cea mai frecventă cauză de retracție palpebrală este miopatia distiroidiană secundară unei hiperactivități simpatice asupra mușchiului Müller. Aceasta este stimulată de instilarea medicamentelor simpatomimetice și inhibată de instilarea medicației simpatolitice. Alte cauze de retracție palpebrală sunt hiperactivitatea simpatică și leziunea mezencefalului dorsal.
- Retracția simpatică a pleoapei constă în lărgirea fantei, adâncirea pliului palpebral, midriază, exoftalmie discretă, hipersudorație și temperatură scăzută de partea afectată.
- În lezarea mezencefalului apare semnul Collier care constă în retracție palpebrală bilaterală, absența convergenței la privirea în sus și absența reflexului pupilar de acomodație. Se poate asocia cu nistagmus.
- Retracția palpebrală poate fi cicatriceală după infecții, accidente traumatice sau postchirurgical. Supracorecția ptozei este o cauză comună a retracției palpebrale.
- Tratamentul constă în repoziționarea posterioară a ridicătorului împreună cu mușchiul Müller.

Lagoftalmia

- Reprezintă dificultatea sau lipsa completă a ocluziei palpebrale. Închiderea pleoapei este asigurată de mușchiul orbicular inervat de nervul facial. Deci este normal ca implicarea nervului facial să determine lagoftalmie, leziunea putând fi localizată oriunde de la nucleu la periferie.
- Pe lângă cauzele neurologice există o serie de cauze mecanice care împiedică ocluzia palpebrală:
  - Colobom mare la nivelul pleoapei superioare
  - Cicatrice pe suprafața pleoapei
  - Simblefarom avansat
  - Ectropion
  - Protoptoză
  - Exoftalmia
  - Supracorecția ptozei.
- Miastenia este principala cauză miogenă a lagoftalmiei.
- În sindromul Mobius se produce paralizie facială bilaterală cu paralizie bilaterală a nervului VI (limitarea abducției bilaterale) secundară aplaziei nucleilor.

- Complicațiile retracției sunt reprezentate de suferința conjunctivală și corneeană prin lubrefierea insuficientă a acestor structuri cu uscăciune conjunctivală și eroziune corneeană.

Retracția palpebrală patologică

- Poate fi uni sau bilaterală și se manifestă prin deschiderea exagerată a fantelor palpebrale. În cazurile unilaterale modificarea poate rămâne unilaterală sau poate implica ulterior și celălalt ochi. Retracția palpebrală bilaterală este în general simetrică.
- Cea mai frecventă cauză de retracție palpebrală este miopatia distiroidiană secundară unei hiperactivități simpatice asupra mușchiului Müller. Aceasta este stimulată de instilarea medicamentelor simpatomimetice și inhibată de instilarea medicației simpatolitice. Alte cauze de retracție palpebrală sunt hiperactivitatea simpatică și leziunea mezencefalului dorsal.
- Retracția simpatică a pleoapei constă în lărgirea fantei, adâncirea pliului palpebral, midriază, exoftalmie discretă, hipersudorație și temperatură scăzută de partea afectată.
- În lezarea mezencefalului apare semnul Collier care constă în retracție palpebrală bilaterală, absența convergenței la privirea în sus și absența reflexului pupilar de acomodație. Se poate asocia cu nistagmus.
- Retracția palpebrală poate fi cicatriceală după infecții, accidente traumatice sau postchirurgical. Supracorecția ptozei este o cauză comună a retracției palpebrale.
- Tratamentul constă în repoziționarea posterioară a ridicătorului împreună cu mușchiul Müller.

Lagoftalmia

- Reprezintă dificultatea sau lipsa completă a ocluziei palpebrale. Închiderea pleoapei este asigurată de mușchiul orbicular inervat de nervul facial. Deci este normal ca implicarea nervului facial să determine lagoftalmie, leziunea putând fi localizată oriunde de la nucleu la periferie.
- Pe lângă cauzele neurologice există o serie de cauze mecanice care împiedică ocluzia palpebrală:
  - Colobom mare la nivelul pleoapei superioare
  - Cicatrice pe suprafața pleoapei
  - Simblefarom avansat
  - Ectropion
  - Protoptoză
  - Exoftalmia
  - Supracorecția ptozei.
- Miastenia este principala cauză miogenă a lagoftalmiei.
- În sindromul Mobius se produce paralizie facială bilaterală cu paralizie bilaterală a nervului VI (limitarea abducției bilaterale) secundară aplaziei nucleilor.

- Lagoftalmia nocturnă este o formă discretă de lagoftalmie bilaterală care devine evidentă când pacientul doarme. O porțiune a fantei palpebrale rămâne deschisă în timpul somnului. Se constată o scădere discretă a acțiunii orbicularului, iar fenomenul Bell este intact.
- Lagoftalmia este de obicei unilaterală, secundară afectării periferice a nervului VII, paraliziei Bell sau unor traumatisme.
- Cauzele lagoftalmiei bilaterale sunt centrale:
  - sdr. Mobius
  - sdr. Melkerrson Rosenthal
  - traumatismul trunchiului cerebral
  - gliomul trunchiului cerebral
  - boala Lyme
  - sdr. Guillaine Barre
  - sarcoidoză
  - traumatism cranian închis
  - miastenia.
- **Cauze neurologice de lagoftalmie unilaterală**
  - Leziunile nucleare şi supranucleare (paralizia facială centrală) nu implică orbicularul – ocluzia pleoapelor este posibilă datorită încrucişării fibrelor şi intervenției inervației contralaterale.
  - Leziunea la nivelul punții implică nucleul nervului VII cauzând paralizia ipsilaterală a dreptului lateral, pierderea convergenței la privirea în sus de aceiaşi parte şi hemiplegia părții contralaterale - sdr. Foville.
  - Aceeaşi leziune cu mişcări de convergență păstrate se numeşte sindromul Millard Gubler.
  - O leziune bazală la nivelul rădăcinii nervului VII afectează şi nervul VIII cauzând surditate, pierderea sensibilității gustative în cele două treimi anterioare ale limbii şi lăcrimare redusă. Cauzele cele mai frecvente ale acestor leziuni sunt fracturile de bază de craniu şi meningita bazală.
  - Leziunile unghiului cerebropontin cauzează slăbirea facialului de partea ipsilaterală şi hiperacuzie.
  - Lezarea ganglionului geniculat cauzează sindromul Ramsay Hunt.
  - Cea mai comună formă de paralizie facială este paralizia Bell.

Paralizia Bell este o paralizie facială acută unilaterală care presupune afectarea nervului facial la nivelul canalului facial.

- Lezarea cauzează prinderea nervului într-un canal îngust. Etiologia cea mai frecventă este infecţia virală, totuşi nu pot fi excluse nici cauzele de natură autoimună. Simptomatologia constă în imposibilitatea închiderii ochiului de partea afectată şi lăcrimare. Acestea pot fi precedate de durere auriculară şi la nivel mastoidian cu hiperacuzie.
- Afecţiunea este autolimitată. Ameliorarea simptomatologiei se observă de obicei în decurs de două până la trei săptămâni şi de obicei fără efecte

reziduale, totuşi există şi situaţii în care recuperarea nu este completă. În 3 până la 10% din cazuri pot sa apară recurenţe, rar de aceiaşi parte. Aceste cazuri ar trebuie investigate pentru altă etiologie decât infecţia virală.

- Semnele paraliziei Bell
  - Lagoftalmia – Fanta palpebrală este întredeschisă, există ectropion paralitic al pleoapei inferioare şi lăcrimare.
  - Lăcrimarea se poate explica în două moduri: în parte este epiforă secundară căderii lacrimilor peste marginea pleoapelor, punctul lacrimal inferior pierzând contactul cu globul ocular, şi pe de altă parte lăcrimarea poate să fie secundară iritaţiei conjunctivei şi corneei neprotejate.
  - Pacientul este incapabil să închidă ochiul. La încercarea de închidere a ochiului globul ocular se răsuceşte în sus datorită fenomenului Bell intact.
  - În ciuda fenomenului Bell intact, partea inferioară a corneei rămâne expusă şi se dezvoltă keratită de expunere (lagoftalmică) care ulterior poate ulcera.
  - În câteva zile se dezvoltă conjunctivită microbiană. Dacă paralizia Bell nu se remite conjunctiva se poate cheratiniza.
  - Sensibilitatea corneană şi ceilalți nervi cranieni sunt normale.
- Alte etiologii posibile ale paraliziei nVII sunt: sindromul Ramsay Hunt, otită, neurofibrom în cadrul Neurofibromatozei tip II, masă tumorală la nivelul glandei parotide.
- **Managementul lagoftalmiei** Depinde de cauzele lagoftalmiei. Poate fi împărțit în :
  - Managementul paraliziei Bell - Paralizia Bell nu necesită un tratament anume fiind autolimitată. Simptomele ating un vârf la aproximativ 48 de ore de la instalarea paraliziei, majoritatea încep recuperarea dupa aproximativ 2 săptămâni, iar 70-80% se vor remite după 3-6 luni.
  - Managementul defectelor anatomice
  - Managementul cauzelor centrale.
  - Asocierea conjunctivitei, keratitei şi lagoftalmiei necesită atenție. Conjunctivitele şi keratitele sunt tratate cu soluții protectoare pentru cornee, antibiotice sub formă de picături pe parcursul zilei şi sub formă de unguent seara. Dacă lagoftalmia nu se ameliorează în două săptămâni poate fi necesară o tarsorafie laterală temporară sau implant de greutate (aur sau platină) în pleoapa superioară +/- corecția ectropionului.

Sindromul Melkerrson Rosenthal

- Constă în diplegie facială periferică, edematierea feței şi limbă plicaturată .
- Se manifesă în copilărie.
- Limba plicaturată este de obicei congenitală.

Sindromul Mobius

- Este o paralizie de multiplii nervi cranieni de origine congenitală, de obicei fiind afectaţi nervii V-VII.
- Cea mai frecventă asociere este paralizia nervului VI cu diplegie facială.
- Copilul prezintă esotropie uni sau bilaterală, iar abducţia globilor oculari nu se poate realiza.

Bibliografie

1. *Adriana Stănilă, A...B...C... în Oftalmologie, Casa de Presă şi Editură "Tribuna" Sibiu, 1997, 65-76.*
2. *Beard C. Types of ptosis. In: Beard C, ed. Ptosis. 3rd ed. St. Louis: Mosby; 1981:39-76.*
3. *Ben Simon GJ, Huang L, Nakra T, Schwarcz RM, McCann JD, Goldberg RA. Intralesional triamcinolone acetonide injection for primary and recurrent chalazia: is it really effective?. Ophthalmology. May 2005;112(5):913-7. [Medline].*
4. *Cernea P – Tratat de oftalmologie, Ed Medicală, 2002*
5. *Cullom R.D., Chang B. – The Wills Eye Manual, Lippincott, 1994*
6. *Denniston A, Murray P., - Oxford Handbook of Ophthalmology, Oxfor University Press, 2009, 618-19.*
7. *Denniston Alastair, Murray Philip, Oxford Handbook of Ophthalmology, Oxford University Press, 2006, pg. 107-132.*
8. *Dornic Dean, Ophthalmic Pocket Companion, Sixth Edition, 2002, Elsevier Science, pg. 59-72.*
9. *Dumitrache Marieta – Oftalologie pediatrica, Editura Universitara Carol Davila, Bucuresti 2010*
10. *Dumitrache Marieta Tratat de oftalmologie, volI, Editura Universitara Carol Davila, Bucuresti, 2005*
11. *Ehlers Justis, Shah Chirag, The Eye Willis Manual, Office and Emergency Room Diagnosis and Treatment of Eye Disease, Fifth Edition, Lippincot Williams & Wilkins, 2008,128-144.*
12. *Emsen IM. A new ptosis correction technique: a modification of levator aponeurosis advancement. J Craniofac Surg. May 2008;19(3):669-74. [Medline].*
13. *Frueh BR, Musch DC, McDonald H. Efficacy and efficiency of a new involutional ptosis correction procedure compared to a traditional aponeurotic approach. Trans Am Ophthalmol Soc. 2004;102:199-206; discussion 206-7. [Medline].*
14. *Gershen HJ. Chalazion. In: Master Techniques in Ophthalmic Surgery. Baltimore: Williams and Wilkins; 1995:370-3.*
15. *Kanski J. – Clinical Ophthalmology Butternworth-Heinemann, Fourth Edition; 2000, p1-42;*
16. *Lang G.- Ophthalmology Second edition, Thieme, 2007 p17-47*
17. *Maycock NJ, Sahu DN, Mota PM, Gaston H, Hodgkins PR. Conservative management of upper eyelid entropion. J Pediatr Ophthalmol Strabismus. Nov-Dec 2008;45(6):377-8. [Medline].*

18. Millman AL, Katzen LB, Putterman AM. Cicatricial entropion: an analysis of its treatment with transverse blepharotomy and marginal rotation. Ophthalmic Surg. Aug 1989;20(8):575-9. [Medline].
19. Mukherjee P. K., Pediatric Ophthalmology, New Age International (P) Ltd. Publishers, 2005, pg. 34-66.
20. Roy F.H. – Ocular Differential Diagnosis, Williams, Wilkins, 1996
21. Sakol PJ, Mannor G, Massaro BM. Congenital and acquired blepharoptosis. Curr Opin Ophthalmol. Oct 1999;10(5):335-9. [Medline].
22. Stănilă A., Săceleanu A.M., Mihai E., Tudor C., Santa A., Matei C. – Oftalmologie, Ghid practic, Ed. Imago, Sibiu, 2000, 58-59.
23. Walsh and Hoyt's – Clinical Neuro-Ophthalmology: the essentials, Second Edition, Lippincott Williams & Wilkins 2008, 432-43

Capitolul 10

CONJUNCTIVA

Adriana Stănilă
Liliana Voinea
Ana Maria Dascălu

CONJUNCTIVITE

Adriana Stănilă

- Conjunctiva este o membrană mucoasă, subţire şi transparentă, ce acoperă globul ocular
- Conjunctiva este expusă factorilor externi, fiind sterilă doar câteva ore după naştere;
  - stafilococul alb este frecvent găsit pe conjunctivă fiind nepatogen
  - toţi virusii sunt patogeni
  - unii fungi pot fi saprofiţi devenind virulenţi în anumite condiţii speciale de scăderea rezistenţei (curenţi de aer, praf, fum, frig)
- Infecţiile de la pielea feţei, pleoapelor sau nazofaringelui au acces direct spre conjunctivă
- În ciuda expunerii la diferite surse de infecţie, conjunctiva se apără prin:
  - irigaţia continuă (spălarea de către lacrimi)
  - efectul mecanic al clipitului ce îndepărtează diferite particule
  - lizozimul din lacrimi cu efect bacteriostatic ţine infectarea conjunctivei sub control.
- Conjunctiva este bogat vascularizată, ancorată la limbul slero-cornean, aderentă de tars şi mobilă la nivelul globului ocular; mobilitatea este mai crescută la nivelul fornixului superior care este mai adânc decât cel inferior.

ANATOMIA CONJUNCTIVEI

- Conjunctiva poate fi divizată în trei părţi anatomice:
  - palpebrală:
    - marginală
    - tarsală
    - orbitală
  - bulbară
  - a fornixurilor.
- Conjunctiva palpebralã sau tarsală - este netedă, pe suprafaţa ei întâlnindu-se nişte proeminenţe.
- Conjunctiva bulbară - acoperă sclera anterioară, este subţire, transparentă, mobilă. Se inseră aderent la nivelul limbului sclero-cornean.
- Conjunctiva de trecere a fundului de sac sau a fornixurilor este zona cuprinsă între conjunctiva bulbară şi cea palpebrală.
- Limbul sclero-cornean este o zonă importantă de demarcaţie anatomică şi chirurgicală. Are două funcţii importante: adăposteşte celulele stem pentru epiteliul cornean şi este sursă de nutriţie pentru periferia corneei.

- Plica semilunară este o membrană, o reminiscență de la vertebratele inferioare. Are o structură histologică asemănătoare conjunctivei bulbare, se găseşte în afara caruncului sub forma unei cute semilunare. Nu are o funcție specifică.
- Fornixul este " un fund de sac " la juncțiunea între conjunctiva bulbară şi tarsală.
- Pentru examinarea fornixului superior trebuie întoarsă pleoapa superioară (atenție la diferiți corpi străini, resturi de substanțe chimice ce se pot depozita în fornixul superior). Restul fornixurilor sunt uşor de examinat prin îndepărtarea pleoapei inferioare.
- Glandele conjunctivei sunt:
  - Celulele caliciforme nu sunt glande adevărate (glande mucoase unicelulare), sunt mai numeroase în fornixuri şi secretă mucina ce formează stratul intern, precornean al filmului lacrimal
  - Glandele Krause sunt glande lacrimale accesorii, se găsesc în fornixuri, profund în țesutul conjunctival (aproximativ 40 glande în fornixul superior şi 8 în cel inferior); secretă stratul apos al filmului lacrimal.
  - Glandele Wolfring sunt glande lacrimale accesorii, reduse ca număr, 3-5 glande situate în conjunctiva palpebrală superioară.
  - Glandele Henle nu sunt glande adevărate, se găsesc în conjunctiva tarsală şi fornix. Toate aceste glande conjunctivale au funcția de a menține suprafața oculară umedă şi de a păstra stabilitatea filmului lacrimal.
- Filmul lacrimal este alcătuit din 3 straturi (de la exterior spre epiteliul cornean):
  - Lipidic; 1-1,5%
  - Apos; 98%
  - Mucos. 0,5%
  - Acoperă conjunctiva şi întreaga suprafață oculară, fiind esențial pentru un glob ocular sănătos din punct de vedere funcțional şi anatomic.
- Vascularizația conjunctivei: arterele provin din ramurile palpebrale ale arterei nazale şi lacrimale precum şi arterele ciliare anterioare. Venele drenează în venele oftalmice superioare şi inferioare.
- Limfaticele drenează din partea laterală externă a conjunctivei în ganglionii preauriculari şi din partea medială (internă) în ganglionii submandibulari.
- Inervația senzitivă provine din nervul trigemen (V) prin nervii nazociliar, lacrimal, frontal.
- Conjunctiva se dezvoltă din ectoderm pentru epiteliu şi din mezoderm pentru restul conjunctivei.

HISTOLOGIA CONJUNCTIVEI

- Microscopic se descriu epiteliul şi substanţa proprie.
- ***Epiteliul*** este multistratificat, necheratinizat şi se continuă cu epiteliul cornean. Numărul de straturi variază în diferite zone ale conjunctivei.
- ***Substanţa proprie*** este o combinaţie de ţesut fibros şi limfoid, ţesutul limfoid dezvoltându-se după 3-4 luni de la naştere.

FIZIOLOGIA CONJUNCTIVEI

- Graţie celor două elemente structurale de bază (epiteliu şi ţesut conjunctiv), mucoasa conjunctivală îndeplineşte următoarele funcţii:
  - de protecţie, acţionând ca o barieră mecanică impermeabilă la invazia microorganismelor, realizată datorită aderenţei celulelor epiteliale prin complexe joncţionale. Alături de acesta există încă trei elemente care conferă conjunctivei rolul de protecţie al globului ocular:
    - glicocalixul, intervine în fenomenele de imunologie, datorită antigenelor de suprafaţă şi contribuie la menţinerea filmului lacrimal;
    - mucusul, formează stratul profund al filmului lacrimal. Are structură glicoproteică în reţea fibrilară la care sunt ataşate IgA secretorii, lizozim, interferon, prin care realizează captarea şi anihilarea microorganismelor.
    - Flora saprofită,care intră în compoziţia lacrimilor prin funcţia sa lipazică. Unele medicamente îi anihilează funcţia lipazică, determinând astfel un dezechilibru al filmului lacrimal.
  - de apărare, prin prezenţa celulelor Langerhans. Ele sunt capabile să asigure primul stadiu al hipersensibilităţii de contact.
  - de reţinere şi stabilitate al filmului lacrimal- prin micropliurile mucoasei care formează un labirint de creste şi şanţuri ce reţin lacrimile.
- Cicatrizarea plagilor conjunctivale se realizează rapid pentru că vascularizaţia conjunctivei este bogată

SEMNE ÎN PATOLOGIA CONJUNCTIVEI

Modificări de culoare

Anemia (paloarea conjunctivei).

- este semn de anemie sistemică atrăgând atenţia pentru investigaţii suplimentare;
- prin instilaţii de vasoconstrictoare conjunctiva se poate albi;

- în arsurile grave chimice poate deveni albă ca porțelanul.

Hiperemia conjunctivală

- este unul din cele mai frecvente semne în patologia conjunctivală.
- poate apare în urma dezvoltării anormale a vaselor (ca în teleangiectazie) sau în urma dilatării vaselor prin proces activ (arterial) sau pasiv (venos).
- Congestia conjunctivală activă (arterială) poate fi acută sau cronică, unilaterală sau bilaterală, localizată sau generalizată. Se poate asocia cu prezența de foliculi, papile sau secreție conjunctivală.
  - hiperemia simplă este localizată în fornixuri sau pe conjunctiva bulbară. Apare după somn, la oboseală, vicii de refracție necorectate, fum, praf, căldură excesivă, vânt. Este tranzitorie. Tratamentul cronic cu vasoconstrictoare în congestia simplă poate duce la fenomenul de rebound sau tahifilaxie.
  - hiperemia reflexă apare în boli febrile, afecțiuni nazo-faringiene sau sinusale. Corpii străini, entropionul, trichiaza pot produce iritație mecanică cu hiperemia conjunctivei.
  - hiperemia inflamatorie superficială apare în conjunctivitele infecțioase sau alergice. Aceasta predomină pe conjunctiva palpebrală şi a fundurilor de sac conjunctivale şi se atenuează pe masură ce se apropie de conjunctiva bulbară şi limbul sclerocornean.
  - congestia ciliară sau perikeratică predomină în vecinătatea imediată a limbului ea poate apare izolat ca un inel perilimbic roşu închis sau se poate asocia cu hiperemie conjunctivală superficială. Congestia perikeratică se însoțește de lăcrimare reflexă, tulburări vizuale şi durere.
- Hiperemia inflamatorie trebuie diferențiată de congestia ciliară deoarece fiecare denotă o patologie distinctă a globului ocular, cu valoare în diagnosticul diferențial.

Diagnostic diferențial între congestia conjunctivală superficială şi profundă.

	Congestia conjunctivală	**Congestia ciliară**
Vasele afectate	**Conjunctivale posterioare**	**Ciliare anterioare**
Distribuția	**Preponderente spre fornix, la distanță de limb**	**Preponderente la limb, diminuând spre fornixuri**
Curentul sângelui	**Din periferie spre centru**	**Din centru spre periferie**
Culoare	**Roşu aprins**	**Roşu violaceu**
Efectul vasoconstrictuarelor	**Albire instantanee**	**Nu se albește**
Ramificație	**Întinsă**	**Limitată**
Mobilitate	**Vasele se mişcă cu conjunctiva**	**Vasele nu se mişcă cu conjunctiva**
Sensibilitate ciliară	**Absentă**	**Prezentă**
Cauze	**Afecțiuni ale conjunctivei**	**Uveita anterioara Glaucomul acut Keratite**

- Congestia conjunctivală pasivă este mai puțin frecventă la copii. Se datorează obstrucției mecanice a vaselor sau creșterii vâscozității sângelui. Poate fi de cauză: oculară (tumori intraoculare, glaucom absolut), orbitală (exoftalmia), sistemică (policitemia).
- Tratamentul hiperemiei conjunctivale pasive se adresează cauzei.

Cianoza conjunctivei este de stază care apare prin dilatarea vaselor conjunctivei

Pigmentarea conjunctivei

- Icterul neonatal este cea mai frecventă pigmentare conjunctivă la copil cu pigment biliar, este bilaterală, mai pronunțată în fornixuri şi nu necesită tratament ocular.
- depozitele de melanină din melanoza conjunctivală, tumori melanice, maladia Addison sau pigmentarea legată de rasă.

Hemoragia subconjunctivală si conjunctivală

Hemoragia subconjunctivală

- Majoritatea hemoragiilor subconjunctivale sunt spontane, fără o cauza evidentă.
- Sunt lipsite de durere sau de alte simptome şi de cele mai multe ori o persoana poate descoperi aceste hemoragii dimineața când se uită în oglindă.
- Alteori, hemoragiile subconjunctivale sunt observate de persoanele din jur, ca un punct sau o pată roşie pe ochi.
- O persoană care are frecvent asemenea hemoragii, fără să fi suferit un traumatism ocular, trebuie sa-şi controleze tensiunea arterială şi să consulte un medic, pentru că aceste sângerări pot fi semnul unei hipertensiuni arteriale încă nediagnosticate.
- Este mai alarmantă când apare sub conjunctiva bulbară deoarece este mai evidentă. Când apare în alte părți ale conjunctivei poate rămâne neobservată.
- Cauze:
  - traumatice
    - ➢ direct asupra conjunctivei - accidental sau chirurgical - pot fi secundare unor contuzii sau plăgi conjunctivale.
    - ➢ traumatisme ale orbitei – în fracturi ale pereților orbitali sau ale sinusurilor paranazale hemoragia subconjunctivală poate apare la câteva ore după traumatism
    - ➢ traumatisme craniene:
      - ❑ traumatisme ale scalpului – hemoragia subconjunctivală se asociază cu echimoze, hematoame palpebrale
      - ❑ fractura bazei craniului - hemoragia subconjunctivală este un semn de diagnostic pozitiv şi se poate asocia cu epistaxis şi otoragie

- traumatisme la distanță – fracturi multiple, contuzii ale toracelui şi abdomenului se pot asocia cu hemoragie subconjunctivală
- traumatisme indirecte – creşterea presiunii intratoracice poate duce la ruperea vaselor conjunctivale, frecvent la copil în tusea convulsivă.

- infecţioase – anumite conjunctivite se asociază cu hemoragii subconjunctivale. Apar frecvent în conjunctivitele pneumococice, membranoase şi pseudomembranoase, epidemice, cu hemofilus etc.
- cauze sistemice
  - la adulți cele mai frecvente cauze sistemice sunt diabetul, hipertensiunea arterială şi ateroscleroza.
  - la copil, bolile de sânge cum ar fi trombocitopenia, leucemia, anemia dau frecvent hemoragie subconjunctivală.
- idiopatice – sindromul Valsalva, tuse, strănut, constipație sau altă formă de presiune.

- Când nu se poate depista cauza hemoragiei subconjunctivale după toate investigațiile făcute se poate lua în considerare un traumatism neînsemnat, minor, nerecunoscut.
- Tratament.
  - Hemoragia subconjunctivală spontană este o afecțiune autolimitată şi care se remite spontan, de la sine, fără să fie necesare intervenții terapeutice. Ea se resoarbe fără tratament în aproximativ două săptămâni.
  - Episoadele repetate pot traduce o fragilitate a vaselor conjunctivale sau o tensiune arterială crescută de care nu se ştie.
  - Se poate administra vitamina C şi se recomandă evitarea administrării de aspirină şi alte antiinflamatoare nesteroidiene.
  - Daca există jenă oculară se pot administra diferite colire sau lacrimi artificiale.
  - Când se asociază cu plăgi ale conjunctivei se repune conjunctiva de dorit fără sutură dacă este posibil.
  - În cazul traumatismelor cranio-cerebrale se indică CT şi RMN.
  - În cazul infecțiilor se tratează cauza, la fel procedâdu-se şi în cazul hemoragiilor subconjunctivale de cauză generală.

Hemoragia conjunctivală

- este rară
- apare în plăgi ale conjunctivei; cînd se rupe un hemangiom în teleangiectazie; dacă există un granulom piogen poate apare o hemoragie uneori recurentă.

Modificări de relief

Foliculii conjunctivali

- conjunctiva este bogată în ţesut limfatic;
- ca răspuns la o agresiune microbiană, chimică, nodulii mici proliferează şi se transformă în nişte proeminenţe translucide numiţi foliculi.
- nu au fost depistaţi în primele trei luni de viaţă; pot uneori exista în fundul de sac inferior sau pe conjunctiva tarsală inferioară fără vreo semnificaţie patologică.
- la copii conjunctivitele cronice foliculare sunt frecvente prin cronicizarea unei conjunctivite foliculare acute.
- mărimea lor variază între 1 şi 2 mm, sunt rotunzi, de culoare palidă, proeminenţi, fără vascularizaţie. Numărul, mărimea, localizarea depinde de felul, durata şi severitatea conjunctivitei.
- cauzele principale sunt trahomul, conjunctivita foliculară simplă şi administrarea de anumite medicamente.
- tratamentul vizează cauza primară.

Papilele

- sunt o reacţie vasculară nespecifică la infecţie sau alergie; un smoc sau mănunchi de vase o centrează şi se răsfrânge ca "spiţele unei roţi".
- se găsesc pe tarsul superior şi la limb; sunt mai mari decât foliculii, au 4-5 mm, nu apar niciodată pe conjunctiva bulbară
- papilele hiperemice apar în infecţiile bacteriene sau cu chlamidia.
- papilele mari poligonale pe tarsul superior se găsesc în conjunctivita vernală; papilele pe tarsul inferior apar în conjunctivitele atopice; papilele la limb apar în conjunctivita primăvăratică; nu apar niciodata pe conjunctiva bulbara

Cicatricile conjunctivale

- sunt foarte rare pe conjunctiva bulbară.
- apar de obicei pe conjunctiva tarsală după traumatisme mecanice, arsuri chimice, sindromul Steven Johnson's şi pemfigusul ocular.
- uneori se poate produce entropion

Algoritm de diagnostic pentru papile şi foliculi

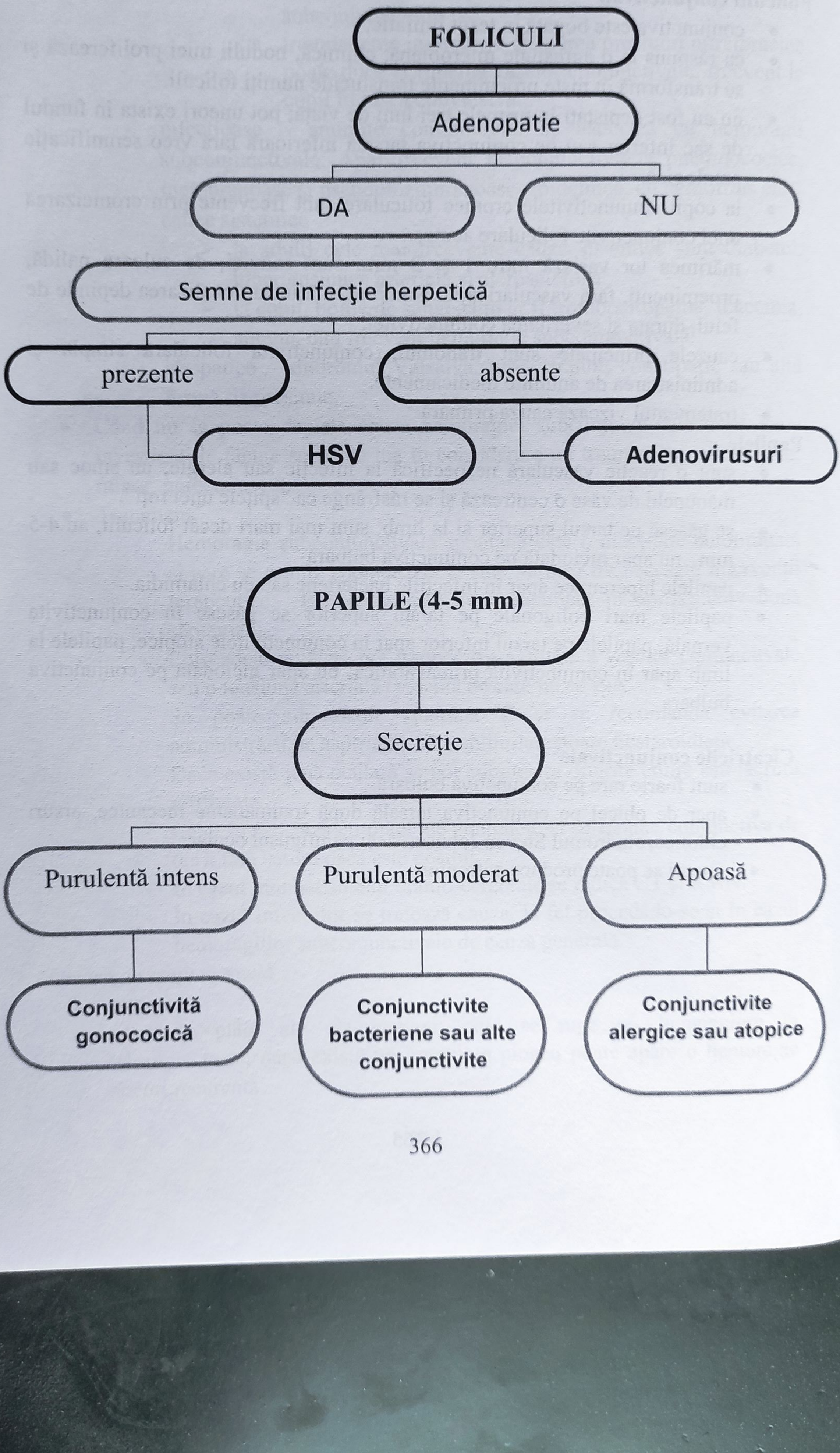

Chemozisul conjunctival

- este foarte frecvent în afecţiunile conjunctivei.
- poate apare în urma unor afecţiuni locale (conjunctivale, orbitale, intraoculare) sau sistemice. Este local unilateral în afecţiuni oculare şi bilateral în boli sistemice.
- poate fi moderat până la sever mai accentuat la nivelul pleoapei inferioare şi la nivelul conjunctivei bulbare.
- Cauzele:
  - Alergia:
    - exogenă – conjunctivitele alergice sezoniere
    - endogenă – similar cu edemul angioneurotic
  - Inflamaţia:
    - conjunctivitele acute (oftalmia neonatală)
    - endoftalmita, panoftalmita, celulita orbitală, tromboza de sinus cavernos
  - Boli sistemice: mixedemul, hipoproteinemia, tireotoxicoza, emfizemul, sindromul nefrotic, hipersensibilitate la medicamente
- Tratament: vasoconstrictoare în cazurile uşoare, steroizi în cazurile moderate iar în cazurile severe tratamentul se adresează cauzei.

Modificări de secreţie conjunctivală

Hipersecretia conjunctivala

- conjunctiva este tot timpul umedă datorită filmului lacrimal. Orice iritaţie poate duce la producerea în exces a lacrimilor dar acestea nu conţin mucus, celule sau puroi. Secreţiile conjunctivale conţin exudat din vasele dilatate, asociat cu lacrimi, puroi, mucus, microorganisme, celule inflamatorii etc.
- secreţia conjunctivală variază în diferite tipuri de conjunctivite:
  - secreţia apoasă în conjunctivitele virale şi chimice
  - muco-purulentă în conjunctivitele bacteriene
  - purulente în conjunctivita gonococică
  - vâscoasă în conjunctivita primăvăratică
  - mucoasă în sindromul de ochi uscat.
- citologia secreţiei conjunctivale:
  - polimorfonucleare în conjunctivitele bacteriene
  - limfocite în conjunctivitele cronice, virale, toxice
  - eozinofile în conjunctivitele alergice

Xerozisul conjunctival

- Xeroza conjunctivei constă în apariţia unei metaplazii a conjunctivei care capată un aspect epidermoid. Are doua forme xeroza epitelială (interesează doar stratul epitelial) şi xeroza parenchimatoasă (afectează toată conjunctiva).
- **Xeroza epitelială** clinic constă în apariţia pe conjunctiva bulbara a unei pete triunghiulare de culoare alba cu baza la limb acoperită de o spumă fină.

- În asociere cu îngustarea câmpului vizual şi ambliopie crepusculară desemnează sindromul Bitot.
- Se pare că etiologia o constituie lipsa vitaminei A, afecțiunea apărând mai frecvent la persoane insuficient hrănite (persoane în vârstă, oameni ai străzii, toxicomani).
- Tratamentul constă în creşterea aportului de beta caroten şi vitamina A din alimentație (morcovi, fructe, untură de peşte) şi/sau administrarea topică (instilații) şi sistemică a vitaminei A.

- **Xeroza parenchimatoasă** se produce în urma acțiunii unor factori locali (trahom, pemfigus, arsuri s. a.) care provoacă uscarea conjunctivei însotită de tulburări trofice şi fenomene inflamatorii.
  - Conjunctiva capătă o culoare cenusie, devine aspră şi lipsită de transparență. Modificările cuprind inclusiv fundurile de sac şi glandele conjunctivale.
  - Tratamentul- se face modificarea traseului canalului Stenon astfel încât acesta să ajungă să se verse în fundul de sac conjunctival.
- Concrețiunile calcare conjunctivale sunt mici granulatii superficiale formate din săruri de calciu care dau senzație de corp străin.
  - Prin fricțiune repetată pot dezepiteliza corneea.
  - Tratamentul urmăreşte dizolvarea acestor depozite prin administrarea de instilații de tartrat de amoniu 1-10% sau citrat de sodiu 8% de două ori pe zi; în ultimă instanță se pot extirpa după prealabila anestezie a conjunctivei.

Membranele conjunctivale

- sunt depozite pe suprafața conjunctivei formate din material transudat şi coagulat.
- sunt de două feluri:
  - membrane propriuzise ce nu pot fi îndepărtate fără sângerarea conjunctivei
  - pseudomembrane – pot fi îndepărtate fără sângerări.
- membranele adevărate apar doar în conjunctivita difterică.
- pseudomembranele pot fi virale, bateriene, fungice sau chimice.

Granuloamele conjunctivale pot fi de cauză exo sau endogenă.

- cauze exogene:
  - corpi străini (organici sau anorganici) care pot fi inerți sau activi chimic; pot fi bucăți de lemn, aripi de insecte, păr de omidă (oftalmia nodoasă), păr de cactus, materiale de sutură sau implante sclerale
- cauze endogene: tuberculoză, sifilis, leptospiroză.

Ulcerul conjunctival

- este rar, apare în sindromul Steven Johnson, tuberculoză, herpes simplex, arsuri chimice.

Chisturi conjunctivale

- se pot vedea pe toată conjunctiva, dar frecvent în fundurile de sac şi la limb.
- sunt nedureroase, nereductibile, fine şi translucide.
- pot fi congenitale şi dobândite.
  - cele congenitale sunt rare (forma chistică a dermoidului limbic sau chistul corneo-scleral).
  - cele dobândite pot fi traumatice sau netraumatice.
    - traumatice accidentale după plăgi incorect suturate şi cicatrizate sau postchirurgicale după operaţia de strabism, pterigion, dezlipire de retină sau chirurgia glaucomului.
    - netraumatice – chistul limfatic degenerativ (în pterigion), parazitar (cisticercoza) sau chistul de retenţie.

AFECŢIUNI CONGENITALE

- Afecţiunile congenitale ale conjunctivei sunt de obicei asociate dezvoltării defectuoase a pleoapelor. Ele sunt afectiuni rare şi cuprind malformaţii congenitale, tumori disgenetice şi tulburări metabolice. Observarea şi evaluarea periodică este atitudinea de urmat, tratamentul impunându-se în cazurile în care datorită creşterii în dimensiuni a acestor formaţiuni se produc scăderi ale câmpului vizual sau acuităţii vizuale, sau din raţiuni estetice sau atunci când asociază şi alte anomalii
- Cele mai întâlnite sunt:
  - epitarsul
  - limfedemul congenital
  - tumorile disgenice
    - dermoidul limbului
    - dermolipomul
    - melanomul malign al conjunctivei
  - angiomul conjunctival congenital
  - cistinoza

Epitarsul sau şorţul conjunctival este foarte rar.

- Epitarsul este o afecţiune uni- sau bilaterală constând în existenţa unei cute anormale a conjunctivei tarsale mai ales la nivelul pleoapei superioare apărută probabil ca o consecinţă a unor inflamaţii intrauterine a conjunctivei.
- Nu necesită tratament.

Limfedemul conjunctival congenital este o condiţie foarte rară ce apare datorită malformaţiilor vaselor limfatice (staza limfatică).

- Semnul major este edemul dur al conjunctivei bulbare, unilateral sau bilateral.
- Există două forme de manifestare: precoce (până în vârsta de un an) şi tardivă (între 10 şi 20 de ani).
- Asociază uneori diverse malformaţii ale membrelor (sindactilie, polidactilie) sau poate apărea în cadrul sindromului Milroy (debutează la nivelul membrelor inferioare la mai multe persoane ale unei familii dar în generaţii succesive) .

Dermoidul limbului este o mică proeminenţă, alb-rozie din care pleacă mai multe fire de păr, aderentă la planurile profunde situată la nivelul limbului.

- Este în mare majoritate a cazurilor unilateral.
- De dimensiuni mici la naştere, poate creşte destul de mult la pubertate acoperind o parte din cornee.
- Când este mare şi pătrunde în cornee poate produce astigmatism neregulat sau când ajunge spre pupilă poate duce la scăderea vederii; nu are tendinţă de transformare malignă.
- Dermoidul mic nu necesită tratament, cele mari se îndepărtează chirurgical în special pe considerente estetice.

Dermolipomul este mai rar ca dermoidul, se localizează la distanţă de limb.

- Nu este delimitat, este de consistenţă moale, conţine grăsime; alte ţesuturi cum ar fi păr, piele sau dinţi nu se întâlnesc.
- Uneori se poate extinde în orbită.
- Îndepărtarea tumorii trebuie făcută în totalitate.

Melanomul benign al conjunctivei apare sub forma unei formaţiuni foarte uşor proeminentă, mobilă pe planurile subjacente, de culoare brun neagră situată în preajma limbului sclero-corneean sau a plicii semilunare.

- Au o creştere marcată atât în dimensiuni cît şi ca pigmentare înainte de pubertate dar fară a prezenta risc de malignizare.

Angiomul conjunctival congenital este o tumoretă proeminentă, de culoare roşie sau cianotică (în funcţie de felul sângelui pe care îl conţine arterial sau venos), variabilă ca mărime (de la 2-3 mm la dimensiunile uni bob de mazăre) situată la nivelul carunculei lacrimale sau a conjunctivei palpebrale.

- Poate avea diferite forme: telangiectazic sau cavernos, sesil sau pediculat.
- Poate avea caracter infiltrativ şi potenţial de a creşte în dimensiuni.
- Cele mici pot fi criocoagulate.

Cistinoza este o tulburare metabolică ereditară constând în imposibilitatea metabolizării cistinei fapt care duce la depozitarea acesteia intracelular sub formă de cristale.

- Interesează diferite ţesuturi şi organe printre care şi conjunctiva şi corneea.
- Se deosebesc trei tipuri clinice: a copilului, a adolescentului şi a adultului.
- Tratamentul vizează reducerea aportului (dieta) şi facilitarea eliminării prin administrarea de cisteamină.

AFECȚIUNILE INFLAMATORII

Conjunctivitele

- Acest termen semnifică un proces inflamator localizat la nivelul conjuntivei. Ca în cazul oricărei membrane mucoase, agenții infecțioși pot adera la conjunctivă, trecând de mecanismele proprii de apărare și pot cauza: hiperemie conjunctivală, secreție, papile, foliculi, limfadenopatii, membrane sau pseudo-membrane, cicatrici sau hemoragii conjunctivale.
- Conjunctivita este probabil cea mai frecventă afectiune oculara pentru care pacienții se prezintă la medic. Ele pot fi acute, sub-acute sau cronice. Majoritatea sunt bilaterale.
- Exista multe controverse legate de clasificarea conjunctivitelor:
- Clasificarea conjunctivitelor:
  - etiologică;
  - anatomo-clinică;
  - simptomatică;
  - modul de prezentare (acută, subacută, cronică).
- Cea mai potrivită clasificare a conjunctivitelor ar putea fi cea bazată pe etiologie - există 2 grupe mari de conjunctivite:
  - Microbiene:
    - acute;
    - subacute;
    - cronice.
  - Alergice.

Diagnosticul etiologic de certitudine se stabileşte numai prin examen bacteriologic, virusologic şi citologic al secretiei conjunctivale. Examenul de laborator este indicat în:

- conjunctivite severe, trenante sau recidivante pentru a identifica agentul patogen şi a decide medicația antimicrobiană adecvată, conform sensibilității germenului
- conjunctivite foliculare pentru a diferenția infecția virală de cea cu chlamydii, în stadii precoce
- inflamații conjunctivale atipice
- nou-născuți, imunosupresati

Diagnosticul diferențial al diferitelor tipuri de conjunctivite

Tipul conjunctivitei	simptome	Debut	Istoric	secreție	Chemozis/reacție conjunctivală	adenopatie
Bacteriană	Hiperemie Secreție mucopurulentă Cili aglutinați	Acut/ Hiperacut	+/- contact	Purulentă	Moderat Papile	+/-
Virală	Hiperemie, secreție apoasă Lăcrimare, fotofobie în caz de atingere corneeană	Acut	+/- contact	Apoasă	Moderat Foliculi	+
Cu chlamidii	Hiperemie Secreție persistentă	Subacut	Istoric sexual	Muco-purulentă	Moderat Foliculi	+
Alergică	Hiperemie, prurit intens, lăcrimare	Acut/subacut Caracter recurent	Atopie	Apoasă Mucoasă	Sever Papile	-
Toxică	Discomfort ocular Roșeața se accentuează la instilarea picăturilor	Acut	Medicație topică	minimă	Moderat foliculi	-

Evoluția poate fi acută, subacută sau cronică. Unele au caracter recidivant.
Deşi iîn general cu potențial distructiv autolimitat, în evoluție pot apare complicații severe, prin extensia corneană sau intraoculară a procesului inflamator sau remanieri cicatriceale.

Principii generale de tratament :

- spălături frecvente cu soluții antiseptice pentru îndepărtarea mecanică a secrețiilor conjunctivale cu celule inflamatorii, proteaze şi detritusuri celulare, toxice pentru suprafața oculară
- terapie topică în funcție de etiologie : coliruri antibiotice, antivirale, antialergice, astringente ; terapie generală antiinfectioasă la nevoie
- măsuri de igienă locală: spălarea mâinilor, limitarea contactului cu ochii, evitarea folosirii prosopului pentru a nu contamina celălalt ochi
- ochiul nu se panseaza pentru a evita stagnarea secrețiilor şi exacerbarea virulenței germenilor

CONJUNCTIVITA BACTERIANĂ

- Este frecventă şi tratată uneori cu succes de medicul practician fără a se şti agentul etiologic. Poate fi acută, subacută, cronică
- Cei mai frecvenți agenți patogeni Staphylococcus epidermidis, Staphylococcus aureus, Streptococcus pneumoniae, Haemophilus influenzae, Moraxella catarrhalis. Bacteriile trebuie sa depăşească mecanismele de protecție ale suprafeței globului ocular: pleoape (barieră fizică, reflex de clipire), lacrimi (efect de spălare, lizozim, lactoferină, IgG, IgA) şi conjunctivă (barieră fizică, țesutul limfoid asociat conjunctivei).

Cauze frecvente de conjunctivită bacteriană

Nou-născuți	Copii	Adulti
Chlamydiae	Streptococcus pneumoniae	Staphyloccocus aureus
Neisseria gonorrheae	Haemophylus influaenzae	Staphyloccocus epidermidis
	Staphyloccocus	Streptococcus
	Moraxella	Escherischia coli
		Neisseria gonorrheae
		Pseudomonas
		Proteus, Serratia

- Poate fi acută, subacută, cronică.
- **Conjunctivita acută infecțioasă** poate fi:
  - catarală,
  - mucopurulentă,
  - membranoasă.

Conjunctivita catarală

- este foarte frecventă în rândul copiilor.
- interesează ambii ochi; Aceştia sunt roşii, cu secreție minimă, cea mai mare parte seroasă.
- este posibil să se acumuleze secreție în apropierea cantusului intern în timpul somnului.
- uneori, pleoapele pot fi lipite dimineața.
- este o formă de boală care se poate vindeca spontan cauzată de bacterii cu virulență scazută.
- nu sunt complicații corneene şi nici adenopatie.
- Etiologia conjunctivitei catarale acute este dată de: pneumococ, streptococ, stafilococ sau bacilul Weeks, bacilul Pfeiffer, bacilul Morax-Axenfeld (conjunctivita angulară)
- **Conjunctivita cu pneumococ**: pneumococul este un saprofit al sacului lacrimal. Această conjunctivită apare frecvent în colectivități de copii, inițial la un ochi apoi şi la celălalt. Semnul caracteristic îl constituie edemul roz al marginii libere palpebrale superioare. Conjunctiva bulbară este hiperemică şi pot să apară hemoragii punctiforme pe suprafața ei, predominent la nivelul contactului cu marginea palpebrală. După aproximativ 5-6 zile simptomatologia cedeaza relativ brusc.

Conjunctivita muco-purulentă

- este o formă mai severă decât cea anterioară.
- conjunctivitele purulente se caracterizează printr-o secreție purulentă abundentă, edem palpebral, durere şi chemozis.
- au o evoluție acută.
- agenții etiologici mai frecvent întâlniți sunt: gonococul, streptococul, pneumococul şi stafilococul.
- **pneumococul si haemophilus influenzae se întâlnesc mai frecvent la copii comparativ cu alte organisme**.
- toată conjunctiva are o culoare roşie strălucitoare. Congestia este marcată la nivelul fundurilor de sac conjunctival şi scade în intensitate spre limb. Pleoapele sunt edematiate. Nu apare adenopatie. Există secreție muco-purulentă, lăcrimare. Secreția se poate aglutina pe gene. Pleoapele pot fi lipite dimineața cauzând disconfort şi pot fi necesare tampoane calde pentru a deschide pleoapele. În general nu există durere, dar poate să apară discomfort uşor. Lăcrimarea excesivă, blefarospasmul, senzația de corp străin şi uneori durerea, cu debutul congestiei perilimbice, denotă implicarea corneei care variază de la keratitele superficiale, keratitele marginale până la ulcerul evident.
- în infecțiile severe se pot forma pseudomembrane sau membrane adevarate. În cazul infecției pneumococice pot exista peteşii hemoragice.

- **Conjunctivita gonococică**: este cauzată de Neisseria gonorrhoea, microorganism capabil să invadeze epiteliul cornean intact. Debutul este acut cu secreţie purulentă abundentă, edem palpebral, chemozis, papile, limfadenopatie pre-auriculară, pseudo-membrane. Se poate complica cu afectare corneană (kerato-conjunctivita gonococică): ulcer cornean marginal, extinderea spre centru a ulcerului, perforaţie corneană şi chiar endoftalmită.
- **Conjunctivita meningococică**: rară la adulţi, este mai frecventă la copii. Poate sa fie primară (non-invazivă sau invazivă) sau secundară. În evoluţia ei pot să apară hemoragii subconjunctivale si adenopatii preauriculare. Complicţiile corneene apar în aproximativ 30% din cazuri şi pot duce la perforaţie. Tratamentul topic trebuie asociat cu profilaxia sistemică pentru a reduce riscul de a dezvolta meningită (ciprofloxacină 750 mg/ zi).
- conjunctivita muco-purulentă este o boală contagioasă, transmitându-se direct, prin secreţie.
- **Tratamentul** se stabileşte în urma examinării unui frotiu conjunctival de la nivelul fundului de sac inferior (colorație Gram, cultură, sensibilitate) care constată dacă microorganismul este coc sau bacil, gram pozitiv sau negativ, intracelular sau extracelular.
  - antibioticele frecvent utilizate pentru instilații locale sunt:
    - Cloramfenicol soluție 0,5% şi unguent 1%
    - Gentamicină soluție 0,3%
    - Tobramicină soluție 0,5% ciprofloxacină soluție 0,3%
    - Sulfacetamidă soluție 20%
  - trebuie îndepărtată secreția acumulată pe cili şi în fundurile de sac.
  - picăturile menționate sunt instilate în fornixul inferior de 4-6 ori pe zi, timp de o săptămână. În cazul în care genele au tendința de a se lipi, acelaşi antibiotic sub formă de unguent oftalmic este aplicat în fornixul inferior. Nu este necesară administrarea unui antibiotic sistemic. Dacă se constată implicarea corneei se impune administrarea unui tratament mai puternic, impreună, eventual, cu un cicloplegic.

Aspecte clinice particulare în functie de agentul etiologic :

Agent etiologic	Semne clinice	Tratament
Streptococcus pneumoniae	- debut acut - secretie purulentă - chemozis - hemoragii subconjunctivale multiple	- topic: fluorochinolone, oxacilina, cloramfenicol
Staphyloccocus aureus	- debut acut - secreție purulentă - simptomatologie mai atenuată	- topic : fluorochinolone, acid fuzidic, tobramicina, gentamicina, netilmicina, oxacilina
Haemophylus influenzae	- mai frecvent la copii, iarna, în asociere cu infecții respiratorii - chemozis, secreție purulentă - adenopatie preauriculară - posibil celulita orbitara preseptală	- topic : fluorochinolone, cloramfenicol (la copii, risc de anemie aplastica) - general : ATB pentru a preveni otita şi infecțiile respiratorii : amoxicilina+acid clavulanic, ceftriaxona, ciprofloxacina
Corynebacterium dyphteriae	- conjunctivita membranoasă - adenopatie preauriculară şi submandibulară dureroasă - febră, stare generală alterată - infiltrate, ulcer cornean cu posibilă evoluție către perforare şi endoftalmită - vindecare defectuoasă cu cicatrici conjunctivale	- topic: oxacilina, penicilina, ser antidifteric - general : penicilina, ser antidifteric (10000-100000 unitati, parenteral)
Streptococul beta-hemolitic	- conjunctivita pseudo-membranoasă	- topic : bacitracina, eritromicina - general : cefalexin, eritromicina
Pseudomonas aeruginosa	- acut - secreție purulentă - ulcere corneene	- frecvent multirezistent, antibioterapie conform antibiogramei

Conjunctivita bacteriană subacută şi cronică

- este cauzată de obicei de haemophilus influenzae şi mai rar de E. Coli şi proteus.
- Conjunctivita bacteriană cronică sau recurentă presupune de obicei existența unui rezervor de infecţie in vecinătate cum ar fi: pleoapele (blefarita stafilococică), sacul lacrimal (dacriocistită cronică), sau fundul de sac superior (mai frecvent la vârstnici).
- cojunctivita cronică este în general cauzată de stafilococus aureus şi mai puțin frecvent de alte microorganisme care cauzează conjunctivite acute muco-purulente.
- un tratament incorect administrat sau rezistența la antibiotice pot contribui la instalarea conjunctivitei cronice.
- alți factori care contribuie sunt: alergiile asociate, fumul, praful, viciile de refracție necorectate, alimentația etc.
- la inspecție conjunctiva poate avea aspect normal, dar trăgând pleoapa inferioara în jos, se văd fundurile de sac conjunctival congestionate. Secreția este moderată şi rar pleoapele sunt lipite dimineața. Blefarita cronică este foarte frecventă în conjunctivita stafilococică.
- **diagnosticul diferențial** al conjunctivitelor bacteriene cronice se face cu trahomul, conjunctivita alergică, conjunctivita cronică foliculară.
- **tratament.**
  - este importantă igiena pleoapelor, corecția viciilor de refracție şi rezolvarea malnutriției.
  - constă în eliminarea factorului / factorilor cauzatori şi prevenirea recurențelor. Se impune deci **stabilirea etiologiei şi antibioticul la care este sensibil.**
  - Se administrează coliruri antiseptice şi antibiotice. tratamentul poate dura mai multe săptămâni.
  - spalarea secretiilor cu solutii antiseptice sau ser fiziologic;
  - măsuri generale de igienă locală (spălarea pe mâini şi pe față cu apă şi săpun înaintea instilării tratamentului; nu se va folosi prosopul, se va şterge cu un şervețel fiecare ochi în parte, pentru a evita transmiterea infecției de la un ochi la celalalt);
  - terapie suportivă : în cazuri cu simptomatologie subiectivă accentuată, combaterea inflamației şi discomfortului ocular prin administrarea de coliruri cu vasoconstrictoare (Nafagal, Ischemol, Nostamine), antiinflamatorii nesteroidiene (Indocollyre, Voltaren Ophta, Diclofenac) sau steroidiene.
  - **antibiotice cu spectru larg**, administrate topic, sub formă de colir sau unguente; terapia trebuie continuată minim 48 ore după vindecarea clinica, pentru a evita recăderile;
    - Se consideră că 60% dintre conjuntivite evoluează spontan către vindecare în 5-10zile. Tratamentul topic cu antibiotice

este indicat totuşi de rutină pentru a scurta evoluția bolii şi a preveni complicațiile.

- **Tipuri de antibiotice folosite în tratamentul conjunctivitelor:**
  - fluorochinolone: ciprofloxacin (Ciplox, Ciloxan), ofloxacin (Floxal), lomefloxacin (Okacin) ×4-6/zi;
  - aminoglicozide : tobramicina (Tobrex), netilmicina (Nettacin), gentamicina (Genticol) ×4-6/zi;
  - cloramfenicol ×4/zi (Clorocid, Sificetin) ;
  - acid fuzidic ×2/zi (Fucithalmic gel) ;
  - neomicina+polimixina B+gramicidina (Colbiocin) ×4-6/zi.
- **Forme de prezentare:**
  - colirıuri: se administrează din 2 în 2 ore de dimineața până seara la culcare (de 4-5ori/zi);
  - unguente: asigură concentrații mai mari şi o persistență mai mare a antibioticului în sacul conjunctival, dar determină începeţoşarea vederii; o recomandare relativă este utilizarea lor la copii, datorită complianței scăzute; ritm de administrare: 2-3 ori/zi.
  - combinațiile fixe de antibiotice+steroizi: tobramicina+dexametazona (Tobradex), netilmicina+dexametaxona (Netildex), neomicina+polimixina B+dexametazona (Maxitrol) pot fi administrate ***numai în lipsa afectării corneene***.

Conjunctivita membranoasă şi pseudomembranoasă

- aceste conjunctivite au debut acut şi sunt bilaterale.
- aspectele clinice ale acestor două forme sunt aproape identice.
- conjunctivita membranoasă este mai severă.
- conjunctivita difterică este mai gravă datorită complicațiilor sale sistemice.

Conjunctivita difterică

- această formă de conjunctivită era frecventă când imunizarea împotriva difteriei nu era disponibilă. Se întâlnea în epidemii. Astăzi se mai întâlneşte la copiii nevaccinați.
- uneori poate apărea şi la copiii vaccinați, dar într-o formă uşoară.
- există alte cauze de conjunctivită membranoasă care pot imita conjunctivita difterică.
- conjunctivita difterică apare mai frecvant la copiii cu vârste cuprinse între 2 şi 8 ani. Conjunctivita difterică se poate prezenta ca o conjunctivită pseudo membranoasă, dar incidența acesteia din urmă este mai scazută decât conjunctivita membranoasă adevarată.

- din punct de vedere clinic, conjunctivita difterică poate fi împărţită în mai multe stadii:
  - Etapa de infiltrare. Pleoapele sunt tumefiate. Pleoapele sunt lipite. Există adenopatie preauriculară extinsă. Se asociază în general cu membrana difterică din nazofaringe.
  - Etapa de formare a membranei. Membranele sunt aderente şi prin îndepărtare lasă o leziune sângerândă.
  - Cicatrizarea. Apare ca urmare a vindecării membranei. Cicatricea poate produce xeroftalmie, simblefaron, trichiazis şi uneori, ectropion.
  - Complicaţiile corneene pot apare datorită invaziei bacteriene sau datorită trombozei extinse a vaselor perilimbice.
  - Paralizia musculaturii extraoculare este dată de interesarea nervilor cranieni trei, patru şi şase, fie ca paralizie izolată sau combinată. Se poate produce paralizia acomodaţiei şi iridoplegia, paralizia convergenţei sau divergenţei.
- Tratament: - Toate cazurile de conjunctivită cu membrană conjunctivală pot fi tratate ca şi conjunctivite difterice. Tratamentul local constă în:
  - Anatoxină administrată în sacul conjunctival, între 10 000 până la 100 000 UI pentru 24-48 ore.
  - Soluţie/ unguent de penicilină, eritromicină.
  - Implicarea corneei impune şi un tratament cicloplegic.

Alte cauze de conjunctivite membranoase şi pseudomembranoase:

Cauze	Membrane	Pseudo membrane
Streptococi	++	+
E Coli	-	+
H. influenzae	-	+
Pneumococi	++	+
Stafilococi	+	+
Gonococi	-	+
Actinomyces	-	+
Candida	-	
Herpes zoster	-	+
Conjunctivita hemoragică	-	+
Febra faringo conjunctivală	-	+
Mononucleoza	+	+
Erythema multi formis	+	+
Arsura alcalină	+	-
Conjunctivita lemnoasă	+	+

Conjunctivitele bacteriene hiperacute

- Sunt denumite astfel datorită debutului brutal, cu secreţie purulentaă abundentă şi fenomene reacţionale intense : hiperemie conjunctivală marcataă, chemozis, pleoape edemaţiate, dureroase.

- Germenii incriminați sunt Neisseria gonorrheae şi, mai rar, Neisseria meningitidis.

Conjunctivita gonococica

- Gonococul este un diplococ gram-negativ, care poate penetra corneea în absența unui defect epitelial.

Conjunctivita gonococică a nou-născutului:

- Extrem de rară astăzi, contaminarea nou-născutului se face de la mamă, la trecerea prin canalul genital.
- Tabloul clinic evoluează în 3 stadii :
  - **faza de inflamație** (2-3 zile):
    - debut hiperacut unilateral, cu bilateralizare rapidă:
    - secreție purulentă abundentă
    - chemozis, edem palpebral marcat
    - reacție papilară
    - adenopatie preauriculară
  - **faza de pioree** (2-3 zile):secreție purulentă masivă, galben-verzuie cu aglutinarea cililor
  - **faza de regresie** (câteva săptămâni): remiterea progresivă a edemului palpebral, indurația pleoapelor, hiperemie conjunctivală şi secreție seroasă.
- Complicații :
  - ulcere corneene marginale rapid progresive, în inel, cu posibilă evoluție către perforație şi endoftalmită sau cicatrizare şi leucom cornean
- Investigații :
  - examenul bacteriologic al secreției conjunctivale;
  - confirmarea infecției gonococice genitale a mamei.
- Tratament :
  - profilactic:
    - al mamei, tratamentul gonocociei genitale;
    - al nou-născutului: instilarea de azotat de argint 1% (metoda Crede), sau administrarea de unguent cu eritromicina sau tetraciclină, de preferat în prima oră de viață
  - curativ:
    - general: ceftriaxona 50mg/kgc/zi, 7 zile ;
    - topic: antibiotice cu spectru larg (ciprofloxacin, ofloxacin, gentamicina, penicilina, eritromicina, bacitracina), la 2 ore ; lavaj cu ser fiziologic la 30-60 minute;
  - confirmarea vindecării este dată de 3 secreții conjunctivale sterile consecutive.

Conjunctivita gonococică a copilului şi adultului :

- Calea de transmitere este oculogenitală, prin mână, lenjerie sau obiecte de toaletă contaminate sau autoinfecţie, la adulţii cu infecţie genitală cu gonococ.
- Semnele clinice, complicaţiile şi tratamentul sunt similare cu cele prezentate la conjunctivita gonococică a nou-naăscutului. Investigatiile trebuie să includă şi examinarea urologică/ginecologică, cu tratatarea infecţiei gonococice genitale.

CONJUNCTIVITA VIRALĂ

- Conjunctivitele virale sunt afecţiuni extrem de frecvente, cu etiologie variată, manifestările clinice îmbrăcând aspecte particulare în funcţie de agenţii etiologici implicati.
- Infecţia virală trebuie suspectată în cazul conjunctivitelor epidemice care izbucnesc în colectivităţi aglomerate (şcoli, spitale, gradiniţe), mai ales vara şi la cei care frecventează bazine de înot.
- Calea de transmitere poate fi aeriană, prin particule respiratorii contaminate, prin contact direct mână-ochi, sau prin apa de piscina insuficient clorinată. Conjunctivita Newcastle se întâlneşte mai frecvent la medicii veterinari şi muncitorii din fermele de păsări.
- Diagnosticul este pus pe baza aspectului clinic sugestiv :
  - debut brusc unilateral, cu bilateralizare ulterioară rapidă;
  - hiperemie conjunctivală;
  - hiperlăcrimare ;
  - prurit;
  - secreţie seroasă;
  - reacţie foliculară;
  - edem palpebral;
  - +/- hemoragii conjunctivale;
  - +/- pseudomembrane;
  - adenopatia preauriculară sensibilă la palpare constant prezentă
  - fotofobia, durerea oculară şi scăderea AV sunt semne ale afectării corneene ;
  - caracterul unilateral şi prezenţa leziunilor cutanate veziculare specifice sunt caracteristice conjunctivitelor cauzate de virusul Herpex simplex şi virusul varicelo-zosterian.
- Diagnosticul de laborator este rareori utilizat în practică, fiind rezervat cazurilor cu inflamatie severă, cronică sau recurentă, reacţie conjunctivală atipică sau fără răspuns la tratament. Identificarea virusului se face prin :
  - izolarea tulpinei virale în culturi
  - identificarea Ac monoclonali prin imunofluorescenţă directă

- tehnici imuno-enzimatice
  - ➢ reacţia de fixare a complementului seric
  - ➢ seroneutralizarea
  - ➢ hemaglutinarea pasivă
  - ➢ inhibarea hemaglautinării

negativitatea acestor teste nu exclude rolul etiologic al virusului incriminat.

- Tratamentul etiologic specific cu antivirale este posibil doar în cazul conjunctivitelor herpetice sau cauzate de virusul varicelo-zosterian. În rest, terapia este simptomatică:
  - compresе reci aplicate pe pleoape, ochelari de soare
  - vasoconstrictoare, antihistaminice şi lacrimi artificiale în administrare topică, pentru combaterea simptomatologiei locale
  - combaterea suprainfecției bacteriene cu antibiotice topice
  - corticosteroizi locali în cazul infiltratelor corneene subepiteliale, dar numai după excluderea etiologiei herpetice sau varicelo-zosteriene. În aceste cazuri, administrarea corticoizilor poate agrava evolutia bolii.
  - Cidofudir, antiviral utilizat în terapia retinitei CMV, pare a fi eficient în tratamentul kerato-conjunctivitei epidemice , posibil si asupra v. herpes simplex, molluscum contagiosum, v. papilloma uman
  - in conjunctivita hemoragica s-a încercat cu succes administrarea unor seruri antivirale specifice.
- Evoluția este de obicei benignă, autolimitată, cu vindecare in 15-20 zile. Dacă apar, leziunile corneene pot persista cateva săptămâni sau luni.

Aspecte particulare în funcție de agentul etiologic :

Agentul etiologic	Forma clinică	Semne clinice particulare	Complicații	Tratament
Adenovirusi (serotipuri 1,2,3,4)	Conjunctivita acută foliculara Beal	- chemozis moderat - foliculi mici mamelonați, numeroşi la nivelul fundurilor de sac, conjunctivei tarsale, carunculei şi plicii semilunare - secreție redusă seroasă, mucoasă, sero-mucoasă - +/- faringita, sindrom febril, adenopatie preauriculară	- keratita epitelială, cu vindecare spontană	- simptomatic, nespecific : • comprese reci • lacrimi artificiale (Eyestil, Lacrisifi, Vidisic)
Adenovirusi (serotipuri 3,7, dar si 2,4,7a,14)	Febra faringo-conjunctivala	- contact direct sau prin apa de piscina - sindrom febril, infectie respiratorie superioara, adp. preauriculară sensibilă - conjunctivita uni/bilaterală, catarală sau foliculară - hiperemie, chemozis, secreție seroasă - evoluție 5-6 zile	- atingere corneană uşoară/moderată (30% cazuri): keratita punctată superficială, infiltrate stromale	- simptomatic, nespecific
Adenoviruşi (serotipuri 5,19, 37, dar si altele)	Kerato-conjunctivita epidemică	- reacție papilară şi foliculară, chemozis - secreție seroasă - hemoragii conjunctivale -+/-pseudomembrane sau membrane (30% cazuri) - infecții severe la copiii sub 2 ani: faringita, otita, diaree, conjunctivita membranoasa	- atingere corneană(80% cazuri), gravitate variabila: keratita superficială nespecifică difuză, opacități subepiteliale, infiltrate profunde cu reacție endotelială şi uveală	- simptomatic, nespecific - în caz de atingere corneană severă corticosteroizi topici (maxidex, flumetol 1pic.x4/zi), *numai dupa excluderea etiologiei herpetice* - managementul

		cu edem palpebral	- cicatrici conjunctivale, simblefaron	membranelor : • lacrimi artificiale • vasoconstrictoare care favorizează detaşarea • îndepărtarea mecanică • combinaţii topice de antibiotice şi corticosteroizi (tobradex, maxitrol, spersadex 1pic.x4/zi)
V. herpes simplex (mai frecvent tip 1)	Conjunctivita herpetică	- infecţie latentă cu episoade clinice sau subclinice recurente - factori declanşatori: frigul, caldură, stressul, expunerea la UV, factori hormonali - afectare unilaterală (80% cazuri) - usturimi, senzaţie de corp străin - conjunctivita foliculară acută, secreţie seroasă - rar, ulceraţii conjunctivale, pseudomembrane - +/- vezicule palpebrale, +/- keratita epitelială	- atingere corneană (30% cazuri), de gravitate variabilă: keratita epitelială punctată limbică sau difuză, infiltrate marginale subepiteliale, mai rar keratita dendritică sau stromala - sd. de ochi uscat prin distrugerea celulelor caliciforme (dupa remiterea pseudomembranelor)	Antivirale topice : - aciclovir ung. oft. ×5/zi, 3 sapt. sau inca 3 zile de la vindecarea completa - idoxuridine 0,5% solutie sau ung.oft. ×5/zi - vidarabine 3% ung.oft. ×5/zi - trifluridine 1% solutie ×8/zi *Corticoizii şi antibioticele nu se utilizează în conjunctivita sau keratita epitelială herpetică*
V. varicelo-zosterian	Conjunctivita cu v. varicelo-zosterian	➢ primoinfecţie : ăn cursul varicelei ; ➢ reactivări secundare (zona zoster	- atingere corneana variabila - sd. de ochi uscat prin distrugerea celulelor	- topic: • aciclovir ung. oft. ×5/zi

		oftalmica) : - leziuni veziculare caracteristice pe teritoriul N. oftalmic - reacție conjunctivală unilaterală foliculară sau papilară - secreție seroasă/ muco-purulentă (suprainfectțe bacteriană) - leziuni mici papulo-veziculare la nivelul marginii palpebrale libere sau perilimbic	caliciforme	• antibiotice (tobramicina) pentru a preveni suprainfecția bacteriană - general: • acyclovir: 600-800 mg ×5/zi, 10-14 zile sau • famciclovir×5/zi, 7 zile
Picornavirusuri (enterovirus 70, v. Coxsackie A24)	Conjunctivita acută hemoragică (tip Apollo)	- chemozis, hemoragii conjunctivale - reactie papilară medie/severă - reacție foliculară minimă - secreție seroasă/muco-purulentă (suprainfecție bacteriană)	- keratita punctată superficială - suprainfectie bacteriana - afectare respiratorie, digestiva, mai rar neurologică	- simptomatic, nespecific
Poxvirusi (Molluscum Contagiosum)	Conjunctivita din Molluscum Contagiosum	- leziuni proeminente, de culoarea tegumentelor, 2-5 mm, la nivelul marginilor pleoapelor, mai rar pe conjunctiva sau limb, foarte contagioase - conjunctivita foliculară cronică - mai rar, conjunctivita flictenulară : flictene la nivel bulbar si limbic	- atingere corneană : keratita punctată epitelială, keratita marginală, ulcer cornean - leziuni autodelimitate, durată câteva săptămâni-2ani	- excizia și chiuretajul leziunilor, crioaplicații
V. Epstein-Barr	Conjunctivita	- limfadenopatie	- atingere corneana	- simptomatic, nespecific

	din mononucleoza infectioasă	**generalizată, faringita, sindrom febril - conjunctivita foliculară, mai rar, granulomatoasă sau membranoasă**	**(epitelială, stromală, numulară) - dacriocistita, dacrioadenita - vitrita severa, coroidita multifocală cu panuveită, retinita punctată**	**- corticosteroizi topici în caz de atingere corneana severă, după excluderea etiologiei herpetice**
v. rujeolic	**Conjunctivita din febrele eruptive**	**- reacție marcată catarală şi papilară - pete pale, avasculare pe conjunctivă şi caruncula similare petelor Koplik de la nivelul mucoasei bucale**	**- keratita superficială sau interstițială, panus superficial - keratomalacia, keratite supurative, cu posibila perforare a globului ocular la malnutriti, cei cu deficit de vitamina A**	**- simptomatic, nespecific**
v. rubeolic	**Conjunctivita din febrele eruptive**	**- conjunctivita catarală foliculară moderată**		**- simptomatic, nespecific**
v. bolii Newcastle	**Conjunctivita Newcastle**	**- debut brusc cu dureri violente, lacrimare, fotofobie - edem palpebral important, pseudoptoza - numerosi foliculi mici, mamelonați, mai abundenti la nivelul fundurilor de sac - adenopatie preauriculară sensibilă**	**- keratita punctată superficială tranzitorie - rar, pneumonie, complicații neurologice**	**- simptomatic, nespecific**

Conjunctivita determinata de Adenovirus

- Adenovirusurile există în stare latentă în ţesutul limfatic, în special amigdale şi se manifestă prin prinderea mucoaselor digestivă, respiratorie, oculară unde determină febra adeno-faringo-conjunctivală si keratoconjunctivita epidemică.
- Keratoconjunctivita adenovirală apare sporadic, rar epidemic, caz în care apare mai frecvent la adulţi cu prinderea conjunctivei bulbare.
- Este produsă frecvent de tipul 8 de adenovirus însă pot fi implicate şi tipurile 3 şi 7.
- În ceea ce priveste distribuţia sezonieră, adenovirusul tip 7 a fost observat in timpul primăverii şi verii; serotipul 3 a fost izolat pe tot timpul anului. Incidenţa ridicată pentru serotipul 8 a fost observată în lunile august-septembrie, în special în epidemiile izbucnite în spitale.
- Sursa de infecţie este variată: contact cu persoane ce prezintă conjunctivită sau infecţii ale căilor aeriene superioare, bazine de inot, termometrul, mâinile infectate. Adenovirusul supravietuieste 9 zile la temperatura ambiantă.
- Perioada de contagiozitate este de 7-9 zile.
- Nici un antiviral actual nu este activ pe infecţia cu adenovirus
- Există mai multe entitati patologice

Conjunctivita acută foliculară tip Beal

- relativ rară, produsa de un adenovirus tip 3 sau 6
- debut brusc , unilateral, la scurt timp afectând şi celalalt ochi
- subiectiv se manifestă prin: lăcrimare, fotofobie, senzaţie de corp străin
- conjunctiva bulbară prezintă congestie roşie-vişinie iar cea tarsală şi a fundurilor de sac are aspect catifelat, cu mici foliculi puţin proeminenţi, mamelonaţi; caruncula şi plica semilunară sunt îngroşate , burate de mici foliculi; uneori edem al pleoapei inferioare.
- afecţiunea se însoţeşte de uşoară adenopatie preauriculară
- secreţia conjunctivală este redusă, mucoasă sau mucopurulentă şi nu conţine microbi
- se vindecă în 15-20 de zile fără complicaţii corneene, chiar şi atunci cînd nu este tratată.

Conjunctivita cu virus A.F.C. (febra adeno-faringo-conjunctivală)

- este determinată de tipurile de adenovirus 3, 4, 7, 14
- afecţiunea este acută, contagioasă prin contact direct sau apa de piscină
- apariţie epidemică, incubaţie 5-10 zile, debut brusc cu febră 39 şi evoluţie 5-6 zile
- de cele mai multe ori unilaterală, foliculară cu secreţie seroasă
- se asociază cu adenopatie preauriculară
- în jumătate din cazuri este interesată şi corneea apărând o keratită punctată superficială care devine rapid subepitelială

- Tratament - este o afecțiune autolimitantă care durează de la 7 până la 15 zile. Cu toate acestea, infilratele corneene pot persita până la o lună. Tratamentul este nespecific și simptomatic.

Keratoconjunctivita epidemică

- produsă de adenovurus de tip 8 , mai rar 2,3,6,7,14
- caracter epidemic, afectează orice vârstă dar in special copiii și adolescenții
- incubație 5-12 zile, debut sub forma unei conjunctivite catarale acute, care devine foliculară după 48 ore
- se însoțeste de edem palpebral accentuat, congestie conjunctivală, prezența de numeroși foliculi, pseudomembrane, adenopatie preauriculară și submandibulară, secreție sero-mucoasă.
- inițial unilaterală devine rapid bilaterală
- după 7-14 zile apar leziuni corneene: keratita punctată epiteliala și subepitelială; uneori se întâlnesc infiltrații profunde ce produc o reacție uveală și endotelială.
- după o fază acută de 2-3 saptamani, infiltrația conjunctivală dispare iar nodulii pot persista până la 2 ani; vederea redevine normală
- Tratament - simptomatic, nefiind necesare medicamente antivirale.

Conjunctivita acuta hemoragică tip Apollo

- această conjunctivită acută a fost observată în 1969
- perioadele epidemice apar la intervale regulate de timp mai ales la sfârșitul lunii iunie și începutul lunii iulie. Aceasta este cauzată de enterovirusul serotip 70
- perioada de incubație este scurtă de 12 – 48 ore
- debutează mai întâi la un ochi și apoi în câteva ore este implicat și celălalt
- simptome: hiperemie conjunctivală și lăcrimare excesivă, edem palpebral și durere
- hemoragiile subconjunctivale sunt carateristice; apar sub forma unor mici puncte hemoragice la nivelul conjunctivei bulbare și ajungând mai apoi să afecteze toată conjunctiva; aceste puncte hemoragice confluează formând o hemoragie subconjunctivală întinsă
- punctele hemoragice dispar repede, dar hemoragia subconjunctivală în 10 până la 15 zile
- uneori se poate însoți de chemozis conjunctival, apariția de foliculi și limfadenopatie
- afectarea corneană apare sub forma unei keratite epiteliale însoțită de fotofobie
- virusul se transmite prin contact direct – alimente, apă, lenjerie de pat sau chiar instrumente oftalmologice contaminate
- Tratamentul.
  - Nu există un tratament specific cunoscut. Boala nu oferă imunitate.
  - S-au observat chiar recurențe la același pacient. Tratamentul este doar simptomatic.

- AINS pot fi prescrise pentru calmarea durerii. Ochelarii fumurii ajută la reducerea fotofobiei.
- Antibioticele cu spectru larg se pot prescrie pentru prevenirea și tratarea infecțiilor bacteriene asociate.
- Boala în sine este autolimitantă în timp, de la șapte la zece zile. În absența afectării corneene, soluțiile slabe cu steroizi pot scura această perioadă.

Conjunctivita folliculară cronică tip Axenfeldafecteaza mai frecvent copiii și mai rar adulții

- debut insidios
- semnele subiective sunt discrete: lăcrimare ușoară, senzație de căldură și uscăciunea palpebrală
- obiectiv se caracterizează printr-o importantă dezvoltare a foliculilor, mai ales în fundul de sac inferior; în cazuri mai grave apar și în fundurile de sac superioare foliculi constituiți din noduli sticloși, translucizi, net delimitați, dispuși în linii paralele la nivelul marginii profunde a tarsului
- secreția este moderată și fenomenele reacționale puțin marcate
- apare și adenopatie preauriculară nedureroasă
- incubația este de 10 zile ; evoluția este îndelungată, de circa 18 luni, nelăsând însă sechele
- agentul etiologic este un adenovirus filtrabil însă în multe cazuri nu s-a pus în evidență nici un agent patogen.

Conjunctivita cu Herpes simplex

- se cunosc două tipuri de virus herpes simplex
  - tipul I (oral)
  - tipul II (genital)
- În etiologia conjunctivitelor este incriminat tipul I
- Există două forme clinice
  - conjunctivita herpetică de primoinfecție
  - conjunctivita herpetică recurentă
- dupa infecția primară, virusul poate trece în ganglionul trigeminal și să rămână în stare latentă, până la apariția formei recurente de keratită herpetică
- conjunctivita cu herpes simplex, indiferent de vârsta de debut, implică afectare cutanată, conjunctivală și corneană în diverse combinații. Ea este, în general unilaterală, cu o perioadă de incubare de 3 la 12 zile. Se dezvoltă ca o conjunctivită folliculară cu limfadenopatie și cu congestie oculară. Apariția fotofobiei denotă implicarea corneei. Pot să apară și pseudomembrane. Afectarea corneei debutează cu mici leziuni epiteliale care se unesc pentru a forma keratita dendritică tipică.
- leziunile cutanate apar sub formă de vezicule la nivelul pleoapelor și pe frunte.

- Infecția este autolimitantă şi poate dura până la 2 – 3 săptămâni. Este dificil de diagnosticat clinic.
- **Tratament**
  - Întrucât este o afecțiune autolimitantă, aceasta nu necesită nici un tratament specific.
  - Afectarea corneană necesită utilizarea locală a medicamentelor antivirale împreună cu cicloplegice. Antibioticele locale sunt prescrise pentru a preveni infecțiile bacteriene secundare. Antiinflamatoarele steroidiene sunt contraindicate.

Conjunctivita cu Herpes zoster

- această conjunctivită este cauzatăde virusul varicelo – zosterian
- afectarea pleoapei şi a corneei este mult mai serioasă decât în cazul infecției cu herpes simplex
- afectarea este întotdeauna unilaterală,
- conjunctivita este muco-purulentă şi se asociază întotdeanuna cu apariția veziculelor la nivelul pleoapei şi chiar pe conjunctivă,
- inițial apare conjunctivita papilară şi ulterior se formează foliculii; în cazurile severe pot apărea şi pseudomembrane,
- infecția este autolimitantă şi se vindecă într-o săptămână; se poate asocia o infecție bacteriană secundară,
- uneori pot apărea noduli preauriculari în stadiile inițiale
- Tratamentnu se impune un tratament specific.

Conjunctivite determinate de alte entități virale

Conjunctivita de Newcastle

- se întâlneşte la crescătorii de păsări, fermieri, veterinari, la cei care vin în contact cu păsările de curte, cei care studiaza in laborator virusul Newcastle
- debut brusc, după o incubație de 1-2 zile, cel mai adesea unilateral, cu senzația de corp străin, uneori chiar dureri violente, lăcrimare, fotofobie.
- edemul palpebral este marcat, secreție redusă cantitativ filamentoasă, conjunctiva prezintă aspect ingroşat, hiperplaziat. Aceste semne pot fi atât de intense încât bolnavul prezintă o pseudoptoză.
- la nivelul tarsului, al pliului semilunar şi al caruncului, mucoasa prezintă numeroşi foliculi mici, proeminenți, roşiatici, mai abundenți în fundul de sac inferior.
- adenopatia preauriculară se manifestă din primele zile si este dureroasă
- afecțiunea se vindecă în 15-30 de zile cu *restitutio ad integrum* a mucoasei oculare

Conjunctivita Molluscum-ului contagios virusul ce produce Molluscum contagiosum face parte din familia Poxvirus. Prezența leziunilor nodulare specifice determinate de virus la nivelul conjunctivei duce la apariția mai multor forme clinice:

- **Conjunctivita folliculară-** durere, prurit fotofobie, secreție ce duce la aglutinarea cililor; foliculii sunt numeroşi, opaci, la nivelul conjunctivei palpebrale şi a fundului de sac inferior. Conjunctiva bulbară este afectată doar în cazuri deosebit de grave. Foliculii se resorb în 1-2 săptămani fără sechele.
- **Conjunctivita cronică simplă-** mai frecventă decât precedenta, apărând în cazul prezenței Molluscum-ului contagios la nivelul tegumentelor palpebrale. Conjunctiva este hiperplaziată la nivelul fundului de sac inferior.
- **Conjunctivita flictenulară-** se întalneşte în mod exceptional. Flictenele sunt adesea multiple, nu numai pe conjunctiva bulbară ci şi pe limbul sclero-cornean.
- **Keratoconjunctivita-** în funcție de aspect poate fi infiltrația delimitată şi superficială a corneei, keratita marginală, ulcer corneean
- Diagnosticul poate fi confirmat prin cercetarea virusului în probele serologice. Virusul nu dă anticorpi specifici şi nu conferă imunitate. Este considerat ca fiind cel mai mare virus din patologia umană. Cultura sa este deosebit de dificilă.

Conjunctivite asociate verucilor comune

- sunt de tip cataral simplu. Excizia verucilor atrage vindecarea leziunilor corneo-conjunctivale.

Conjunctivita Stevens Johnson

- face parte din ectodermoza pluriorificială şi se manifestă adesea ca primă afectare mucoasă, apărând cu 24-48 de ore înaintea instalării semnelor generale.
- conjunctivita poate avea caracter cataral, purulent sau pseudomembranos

Conjunctivita aftoasă

- aftoza este o afecțiune virală ce afectează rar omul
- dupa o incubație de 2-18 zile boala debutează cu febră, migrenă stare de rău si senzație de uscăciune şi arsură la nivelul mucoaselor. Conjunctiva bulbară şi corneea pot prezenta veritabile afte erozive la care se adauga atingeri uveale, retiniene şi ale nervului optic.

Conjunctivite cu arbovirusuri

- din aceasta categorie fac parte mai multe entități clinice ce au şi atingere oculara : Febra Phlebotomus, Boala de padure mayaro-Somliki, Denga , Febra Nilului de Vest, Febra galbenă

Conjunctivite cu reovirusuri

- Febra de capuşe de Colorado- conjunctive injectate alaturi de severe dureri musculare, dureri retroorbitare, fotofobie.

- Febra din Valea Rift- injecţie conjunctivală marcată, fotofobie, dureri retroorbitare , anorexie, pierderea sensibilităţii gustative, febră.

Conjunctivite cu arenovirusuri

- din aceasta categorie fac parte : febra hemoragică cu sindrom renal şi febra de Marburg. Se caracterizează printr-un sindrom clinic ce prezintă şi aspecte de afectare conjunctivală

CONJUNCTIVITE CU CHLAMIDYA

- Chlamydia (cunoscut anterior ca Bedsonia) reprezintă un grup de micro-organisme situate între şi viruşi. Ele sunt **organisme intracelulare** care sunt **dificil de reprodus în cultură.**
- Natura lor intracelulară le conferă imunitate parţială împotriva medicamentelor. Prin urmare tratamentul este dificil.
- Chlamydiile comune sunt:
  - C. trachomatis
  - C psitacoza,
  -
  - C.
- Primele două produc kerato-conjunctivită,C. trachomatis determină frecvent manifestări oculare, în timp ce C. Psitacoza produce mai multeinfecţii sistemice.
- C. este un agent gram negativ sensibil la sulfonamidă, fiind exclusiv agent patogen uman.
- C. Trachomatis are mai multe tipuri de exemplu A, B,C care produc trahomul şi de la D la K care produc conjunctivita cu incluzii, numită paratrahom.
- Agentul cauzator se mai numeşte şi TRIC în cazul în care TR este pentru trachom şi IC conjuntivita cu incluzii.
- Conjunctivita cu incluzii afectează două grupe distincte de pacienţi:
  - Nou născuţi
  - Adulţi tineri
- Paratrahomul determină uretrită, cervicită la adulţi şi conjunctivită secundară care seamănă cu trahomul în multe aspecte, dar este mai uşoară decât acesta, este o boală cu transmitere sexuală.
- Infecţia neonatală cu chlamydii este dobândită de către nou-născut în timpul naşterii, prin intermediul căilor genitale infectate

	Conjunctivita cu incluzii a adultului	Conjunctivita cu incluzii a nou-nascutului	Conjunctivita foliculară acută (de piscină)	Trachomul
Agent etiopatogenic	Chlamydia Trachomatis serotipurile D-K	Chlamydia Trachomatis serotipurile D-K	Chlamydozoon oculo-genitale serotipurile D-K	Chlamydia Trachomatis serotipurile A, B, Ba, C
Cale de transmitere	- sexuală - mai rar, prin : contactul mână-ochi, cosmetice contaminate, accidente de laborator - mai frecvent întâlnită la adolescenti şi adulţii tineri activi sexual	- contaminarea de la mama, la trecerea prin canalul pelvi-genital ; - cea mai frecventă cauză de conjunctivită la nou-născut	- apa de piscină, insuficient clorinată - foarte contagioasă, întâlnitaă mai ales la copii şi tineri care frecventează bazinele de înot	- zone endemice : Africa, India, Orientul mijlociu, Asia de SE - 10-15% din cauzele de orbire la nivel mondial, prima cauza de orbire prevenibila - contact direct mână-ochi - condiţii favorizante : zone aglomerate, igiena precară
Tablou clinic	- debut subacut (4-12 zile), uni/bilateral, cu secreţie mucopurulentă, hiperemie marcată, edem palpebral+/- pseudoptoză, hipertrofie papilară, urmata de reacţie foliculară marcată, adenopatie nedureroasă - sistemic : cervicită/uretrită cu	- debut subacut (4-21 zile dupa nastere), mai tardiv ca în conjunctivita gonococică - secreţie muco-purulentă hiperemie marcată, edem palpebral+/- pseudoptoză - reacţie papilară, apoi foliculară	- debut după 8-10 zile, unilateral, cu bilateralizare rapida, prin: fotofobie, lacrimare, edem palpebral si conjunctival, secretie muco-purulenta moderata - foliculi proeminenţi, opalescenti, dispusi în siraguri, la nivelul conjunctivei tarsale şi fundurilor de sac - adenopatie	Evoluţie stadială: stadiul I : - lacrimare, hiperemie conjunctivală - foliculi albicioşi, imaturi pe conjunctiva tarsală superioară, dar posibil până la limb şi caruncula stadiul II (florid) : inflamaţie florida, pleoape edematiate, pseudoptoza II A : foliculi maturi numeroşi la nivel tarsal superior, cu aspect de « icre de stiucă » ; II B : intensificarea reacţiei foliculare tarsale, cu invadarea

	chlamydia, frecvent asimptomatică - *caracteristic, conjunctivita foliculara persistenta, rebela la tratamentul antibiotic topic*		preauriculară uşor sensibilă	fundului de sac superior şi hipertrofie papilară - panus cornean predominant superior, edem limbic difuz, foliculi limbici ; stadiul III (precicatriceal): - foliculi reduşi numeric, în diferite stadii de dezvoltare -cicatrici conjunctivale, linia Arlt, fosetele Herbert (prin regresia foliculilor limbici si distrugerea colagenului la nivelul limbului scleral) ; - panus cornean în dezvoltare stadiul IV (cicatriceal): - fără fenomene inflamatorii active - fenomene retractile: entropion cu trichiazis - leucoame corneene vascularizate, - astigmatism prin apariţia fosetelor Herbert - evolutie marcată de reinfectări şi acutizări, caracteristica fiind asocierea leziunilor cicatriceale şi a celor evolutive
Complicaţii	- afectarea corneană: keratita punctată superficială, edem limbic, infiltrate mici marginale sau centrale, panus limbic superior	în formele severe: - cicatrici conjunctivale - panus cornean periferic - leucom cornean	- afectarea corneană: keratita punctată superficială, ulcere marginale, infiltrate numulare subepiteliale	- suprainfecţii bacteriene - ulcer cornean - simblefaron, entropion, trichiazis, ptoza palpebrală - xeroza parenchimatoasă prin distrugerea glandelor lacrimale - degenerescenta nodulară Salzmann

	(tardiv)			
Investigații	- ELISA (enzyme linked immunoessay) și imunofluorescența indirectă a Ac monoclonali din raclajul conjunctival - frotiu colorat Giemsa din raclajul conjunctival: incluziile intracitoplasmatice caracteristice la nivelul celulelor epiteliale (50% din cazuri) - diagnosticul serologic: determinarea titrului de Ac specifici în ser ; - consultul ginecologic/urologic pentru diagnosticarea și tratarea infecției genitale	- ELISA (enzyme linked immunoessay) și imunofluorescența indirectă a Ac monoclonali din raclajul conjunctival - frotiu colorat Giemsa din raclajul conjunctival: incluziile intracitoplasmatice caracteristice la nivelul celulelor epiteliale (50% din cazuri) - diagnosticul serologic nu este posibil, întrucât n.n. nu sintetizeaza Ac specifici - consultul ginecologic pt dg infectiei genitale a mamei	- similar conjunctivitei cu incluzii a adultului	- ELISA - imunofluorescenta indirectă a Ac monoclonali din raclajul conjunctival - frotiu colorat Giemsa din raclajul conjunctival - diagnosticul serologic
Tratament	a) topic : - cloramfenicol 1% ×4/zi (efect bacteriostatic pe	- topic : lavaj cu ser fiziologic, ATB - general : eritromicina 25	similar conjunctivitei cu incluzii a adultului	a) profilactic: - igiena locală și personală - izolarea și tratarea contacților - antibioterapie generală:

	chlamydii) **- lavajul secretiilor cu ser fiziologic** **b) general - obligatoriu:** **Azitromicina 1g p.o., doza unica** **Doxiciclina 100 mg×2/zi, 1 saptamana** **Eritromicina 500 mg×2/zi, 2 săptămâni (la gravide)**	**mg/kgc ×2/zi, 2 saptamani** **- tratamentul infecției genitale a mamei**		**azitromicina 1 g p.o. – standard practic pentru preventie și eradicare în zonele endemice** **- antibiotice topice: unguente cu tetraciclina, eritromicina – 5 zile pe luna, 6 luni consecutive** **b) curativ:** **- general: tetraciclina sau eritromicina în doze maxime recomandate pentru infecțiile sistemice, 3-4 saptamani; răspunsul terapeutic poate fi relativ intarziat, efecte maxime aparand la 9-18 saptamani de la debutul tratamentului** **- local:** • **colliruri: antibiotice topice (tetraciclina, eritromicina)** • **lubrifianți oculari** • **mecanic: masarea foliculilor** • **chirurgical: raclarea și cauterizarea foliculilor** • **tratamentul complicațiior retractile**

Trahomul

- Trahomul este o kerato-conjunctivită cronică, datorată C. Trachomatiss de tip A,
- Este cea mai frecventă boală infecţioasă a ochiului la adulţi, care poate fi prevenită, dar care poate conduce în alt mod orbire.
- Trahomul este o boală a climatului uscat, prăfuit, a saracilor, cu igienă precară. Îmbunătăţireaîngrijirii sănătăţii şi conştientizarea normelor de igienă a redus drastic incidenţa bolii în zonele endemice.
- Aspecte clinice
  - Cei mai mulţi dintre adulţi dobândesc infecţia în copilărie.
  - Perioada de incubaţie este scurtă, de aproximativ şapte zile (între 5 şi 12 zile). Clinic evolueaza în decurs de mai multi ani. Evoluţia este marcată adesea de reinfestari şi acutizari, ceea ce explica polimorfismul aspectelor clinice, caracteristic fiind asociatia leziunilor cicatriciale şi a celor evolutive.
  - În evoluţia bolii se descriu **4 stadii**:
    - **Stadiul I - trahom iniţial** – durează câteva luni. Debutul este insidios, de obicei bilateral cu lăcrimare şi senzaţia de greutate palpebrală. Conjunctiva este uşor îngroşatã şi hiperemicã, fără luciu şi transparenţă cu foliculi proeminenţi. In imediata vecinătate a limbului sunt prezente fine arcade vasculare. În produsul de raclaj al epiteliului conjunctival se găsesc incluzii intracelulare, corpusculii Prowazeck.
    - **Stadiul II - trahom florid**. Foliculii se înmulţesc şi cresc, devin turgescenţi, galben-cenuşii cu aspect gelatinos (aspect de icre) şi se sparg la presiune. Se extind spre cornee şi pătrund în tars. Pleoapa superioarã ia un aspect de pseudoptozã trahomatoasã. Subiectiv acuzele sunt foarte intense iar pleoapele superioare grele sunt coborate în fata fantelor palpebrale, dând bolnavului un aspect caracteristic, parcă ar fi adormit. În acest stadiu apare panusul, prin invazia corneei de către vasele superficiale, cu punct de plecare limbul superior. Panusul are aspect de perdea, generând fotofobie, lăcrimare, şi scăderea vederii. La periferia corneei pot apărea foliculi care după resorbţie lasă depresiuni sau fosete ce dau astigmatism.
    - **Stadiul III - trahom precicatricial**. Foliculii sunt mai reduşi numeric. Apar cicatrici stelate pe conjunctiva tarsală, bride fibroase, foliculii diminuã lăsând loc cicatricilor, panusul se extinde şi apar leziuni ulcerative ale corneei. Caracteristica este prezenta liniei ARTL, o linie albicioasă, paralelă cu marginea liberă palpebrală, la mică distanţă de ea.

➢ **Stadiul IV, trahom cicatricial**. Este caracterizat de dispariţia foliculilor, care sunt înlocuiţi de cicatrici liniare ce se întretaie, conjunctiva se atrofiazã şi se scurteazã fundul de sac. Uneori apar bride de simblefaron, entropion, leucoame vascularizate.

- Trahomul care duce la orbire, se observă în zonele endemice; infecţia este cauzată de serotipurile A, B, şi C cu infecţie bacteriană secundară suprapusă. Condiţiile neigienice şi lipsa apei sunt cei mai importanţi factori în producerea trahomului care duce la orbire.
- Trahomul, în nici un stadiu nu produce perforarea cu excepţia cazului în care se suprapun infecţii bacteriene.
- Diagnosticul diferenţial al Trahomului - Constau în toate cazurile care produc următoarele semne bilaterale, fie singure sau în combinaţie:
  - Vascularizaţia superficială,
  - Formarea foliculilor,
  - Hipertrofie papilară.
- Aspectele comune sunt: conjunctivită foliculară acută şi cronică, conjunctivită catarală de primăvară, flictene multiple, deficit de riboflavină, sindromul de ochi uscat, conjunctivită cronică, cheratită interstiţială vindecată.
- **Managementul Trahomului :**
  - **Profilaxia.** Trahomul deşi este o cauză majoră de orbire, este una dintre cele mai tratabile boli si care poate fi prevenită.
  - **Chemo-profilaxia la** toate persoanele din zonele endemice, ar trebui să le fie prescris un medicament anti-trahom:
    - ➢ 1% Tetraciclină, unguent cu oxi- tetraciclină;
    - ➢ 1% unguent cu cloramfenicol,
    - ➢ Eritromicină unguent 0,5% de două ori pe zi timp de şase săptămâni. Apoi, o pauză de şase săptămâni şi regimul se repetă. Rifampicina unguent oftalmic, ciprofloxacin unguent oftalmic de asemenea s-au dovedit a fi eficiente.
- **Tratament**
  - Trahomatis este sensibilă la sulfamide şi multe antibiotice cu spectru larg.
  - Chimioterapie locală –stadiul TF:
    - ➢ Sulfcetamide picături 10% până la 20%, de 4 ori pe zi în ambii ochi şase saptamani
    - ➢ Cloramfenicol 0,5% sau Ciprofloxin 0,3% , de 4 ori pe zi timp de şase săptămâni.
    - ➢ Tetraciclină 1%, oxitetratciclină 1%, ciprofloxin unguent 0,3% de trei ori pe zi, în monoterapie sau seara împreună cu alte antibiotice picături, timp de şase săptămâni.
  - Antibiotice orale - stadiul TT: Sulfamethoxazol 30mg/kg, în doze divizate timp de 3 săptămâni, împreună cu antibiotice locale

- Tetraciclină - 15mg/kg, împreună cu antibiotice locale, timp de 3 săptămâni, doar peste 8 ani
- Eritromicină - 30 mg/kg în doze divizate timp de 3 săptămâni
- Doxiciclină - 1,5 mg/kg doză unică de 15 zile
- Azitromicină - 250 mg de doză unică este declarat a fi la fel de eficace ca şi tetraciclină 1% timp de şase săptămâni.

CONJUNCTIVITA ALERGICĂ

- Toate conjunctivitele alergice sunt auto-limitante, durata lor variază de la câteva minute la câţiva ani.
- Conjunctivitele alergice sunt în general bilaterale şi asimetrice.
- Nici o rasă, sex sau vârstă nu sunt imune.
- Conjunctivita alergică este influenţată de mai mulţi factori, separat sau în diferite combinaţii. Aceşti factori sunt: mediul de proveniență, clima, rasa, vârsta, sexul, predispoziţia genetică şi reacţia alergică.
  - hipersensibilitate imediată (umorală),
  - hipersensibilitate tardivă (celulară)
  - auto imune.
- Conjunctivita alergică poate fi prezentă atât la pacienți atopici cât și non atopici.
- Alergenii responsabili pentru hipersensibilitatea imediată (umorală) sunt de natură exogenă.
- Cei responsabili pentru hipersensibilitatea întârziată (celulară) sunt de natură endogenă.
- Alergenii exogeni sunt particule organice, de origine vegetală (polen fân, mucegaiuri) sau de origine animală (blană, lână, praf, acarieni, păr) sau medicamente, produse cosmetice, materiale plastice etc. Polimerii sunt de asemenea capabili să producă conjunctivită alergică. Produsele alimentare şi aditivii sunt cunoscuți a produce conjunctivită alergică.
- De foarte multe ori este imposibil să se descopere alergenul.
- Mecanismul exact de producere al conjunctivitei alergice, nu este bine înțeles.
- Factorii care fac conjunctiva vulnerabilă la reacţii alergice sunt:
  - conjunctiva este cea mai expusă mucoasă a organismului.
  - este bogat vascularizată.
  - este foarte subţire.
  - este bogată în vase limfatice.
  - este bombardată în mod constant cu alergeni exogeni.
- Cea mai acceptată teorie în ceea ce priveşte conjunctivita alergică susține faptul că alergenii exogeni perturbă membrana mastocitelor, eliberând o serie de substanţe chimice care provoacă: vasodilataţie, edem, inflamaţie şi exudaţie. Substanţele chimice eliberate în acest proces sunt: histamina,

BCU "M. EMINESCU" IAŞI

diverse prostaglandine. Reacția este alergie de tip 1 și IgE mediată. În cazurile ușoare există o preponderență a celulelor mastocitare. În cazurile severe există o creștere a limfocitelor T.

- Conjunctivitele alergice reunesc mai multe entități clinice, care au în comun următoarele elemente :
  - teren atopic sau istoric familial de atopie
  - reacție de HS față de un antigen din mediu (praf, polen. acarieni) sau aplicat local (colirurі, cosmetice, solutia lentilelor de contact, etc)
  - evoluție clinică în pusee de acutizare și perioade de acalmie
  - semne clinice : prurit, senzație de arsură, secreție seroasă/mucoasă, hiperemie conjunctivală cu reacție papilară, chemozis, edem palpebral cu pseudoptoză (aspectul somnoros al pleoapelor)
  - citologia din raclajul conjunctival demonstrează substratul alergic al leziunilor
- Clasificarea conjunctivitelor alergice este dificilă. Cu toate acestea, următoarea clasificare ar putea să îndeplinească multe dintre criteriile clinice și diverse posibilități de management.
  - **Hipersensibilitate imediată (umorală)**
    - ➢ mai frecvent:
      - ❑ conjunctivită alergică acută.
      - ❑ conjunctivită alergică sezonieră.
      - ❑ conjunctivită alergică perenă.
    - ➢ mai rar:
      - ❑ kerato-conjunctivită vernală.
      - ❑ kerato-conjunctivită atopică.
      - ❑ conjunctivită giganto-papilară.
    - ➢ toate sunt cauzate de alergeni exogeni. Primele trei sunt mai frecvente, mai puțin grave și ușor de tratat față de ultimele trei, care sunt mai puțin frecvente, dar greu de tratat.
  - **Hipersensibilitate tardivă (celulară),**
  - **Boală autoimună.**
    - ➢ pemfigoid cicatricial (observat la vârstnici)
    - ➢ sd Stevens-Johnson
- Principii generale de tratament :
  - identificarea și înlăturarea, pe cât posibil, a alergenului din mediu este foarte importantă ;
  - medicația topică :

    în puseele acute :
    - ➢ lacrimi artificiale fără conservanți (în formele usoare), dilueaza alergenul și ameliorează simptomatologia (Eyestil, Lacrisifi, Natural Tears, Vidisic, Genteal)
    - ➢ antihistaminice (Opatanol, Spersallerg ×2-4/zi, maxim 6 săpt.)

Olopatadina, agentul farmacologic activ din Opatanol este atât un antihistaminic cât şi un stabilizator al membranei mastocitare. Aceleaşi proprietăţi antialergice le îmbină şi fumaratul de ketotifen (Zaditor, Zaditen). Spersallerg asociază un vasoconstrictor (tetrazolina) şi un antihistaminic (antazolina).

- corticosteroizi în doze mari şi cure scurte, de 2-3 săptămâni, datorită efectelor adverse la nivel ocular (maxidex, flumetol×4/zi, 1 săptămână – preferat datorită efectului hipertensor ocular mai mic)
- ciclosporina 2%, în cazurile refractare la tratament

profilactic şi ca tratament pe termen lung : stabilizatori ai membranei mastocitare (Naxia, Optichrom, Opatanol×4/zi) ; efectul terapeutic se instalează după 2 săptămâni de administrare.

- schema utilă de tratament in conjunctivita primavaratică este folosirea concomitentă a steroizilor şi stabilizatorilor de membrană mastocitară timp de 2-3 săptămâni, timp în care aceştia devin eficienţi.
- după aceasta, steroizii se scad treptat, pacientul fiind tratat cronic doar cu stabilizatori mastocitari evitându-se exacerbările bolii.

- medicaţia generală antialergică (antihistaminice, CS) este puţin eficientă în combaterea simptomelor oculare

Conjunctivite alergice : aspecte clinico-patologice particulare

	Etiopatologie	Fiziopatologie	Semne clinice	Investigatii	Tratament
Conjunctivita atopică acută	- forma perenă: acarieni şi alergeni fungici - forma sezonieră (febra fanului) : polenuri	- reacţie de HS tip I, mediată de IgE	- episoade de prurit, senzaţie de arsură, secreţie seroasă - hiperemie conjunctivală, chemozis alb-sticlos, +/- mici papile pe conjunctiva tarsală superioară - +/- manifestări alergice asociate : strănut, rinoree, bronhospasm	- citologia din raclajul conjunctival : eozinofile - dozarea IgE serice - teste cutanate de identificare a alergenului	- identificarea şi înlăturarea antigenului : schimbarea patului, utilizarea aerului condiţionat, reducerea contactului cu animalele - medicaţie topică: • lacrimi artificiale fără conservanţi (forme uşoare) • antihistaminice • corticoizi topici în cure scurte, în formele severe • stabilizatori ai membranei mastocitare, profilactic, pentru prevenirea recaderilor - general: antihistaminice (clorfeniramina) eficiente pentru simptomatologia generală, nu oculară
Conjunctivita primavaratică (vernală)	- incidenţa maximă la copiii şi adulţii tineri (5-20 ani), primavara şi toamna - boala autolimitată, cu o durată medie de 4-10 ani, rar persistă după vârsta de 25 ani	- mecanism incomplet elucidat - reacţie de HS tip I + mediată celular LyTCD4+	- 3 forme clinice: ➢ palpebrală: - hipertrofie papilară difuză→aspect de « pietre de pavaj » ; - papile gigante prin ruperea septurilor conjunctivale ➢ limbică : - îngroşare gelatinoasă şi noduli mucoizi la nivelul conjunctivei	- raclajul conjunctival : limfocite, plasmocite, macrofage, bazofile, eozinofile	- medicaţie topică: • corticoizi topici în formele cu keratită sau discomfort sever, în doze mari şi cure scurte (maxim 2-3 săptămâni) • stabilizatori de membrană mastocitară, profilactic şi în tratamentul pe termen lung • antihistaminice • acetilcisteina 0.5%- efect mucolitic asupra plăgii

			limbice ; - punctele albe Horner-Trantas (eozinofile + resturi epiteliale) ➢ mixtă: - afectarea corneană: keratita punctată superficială, panus superficial, ulcer vernal situat superior cu placa mucoasa ce impiedică reepitelizarea (vindecare cu cicatrice subepitelială)		corneene • ciclosporina 2% în cazurile refractare la tratament • injecții supratarsale cu CS (dexametazona, triamcinolon) - tratament chirurgical , în ulcerele corneene severe, refractare la tratament : - debridare, keratectomie superficiala/laser excimer - transplant de membrana amniotică - crioaplicații transconjunctivale pe conjunctiva tarsală
Dermatoconjunctivita de contact	- cea mai comună formă de alergie la nivelul conjunctivei şi pleoapelor -coliruri/unguente oftalmologice (neomicina, gentamicina, atropina, pilocarpina, idoxuridina), cosmetice, hainele, materiale plastice (rame de ochelari)	- reacție de HS intarziată tip IV, mediată celular	- debut brusc, cu prurit intens, reacție papilară mai intensă pe conjunctiva tarsală inferioară, secreție mucoasă sau muco-purulentă ; - dermatita eczematiformă specifică la nivelul pleoapelor, mai ales pleoapa inferioară şi cantusul lateral - în timp, posibilă keratinizare a pleoapelor cu edem şi stenoza punctului lacrimal - eroziuni corneene, keratita epitelială	- ex. citologic al raclajului conjunctival : monocite, neutrofile, mucus, eozinofile	- întreruperea contactului cu antigenul - local : • antihistaminice, corticosteroizi • antibiotice colir/ung. în caz de blefarită stafilococică asociată (ciloxan, genticol, acid fuzidic)

Conjunctivita acută alergică.

- este echivalentul urticariei la piele.
- se datorează inoculării de alergeni exogeni.
- Semne:
  - lăcrimare bruscă şi importantă, care poate fi unilaterală sau bilaterală
  - chemozis.
  - conjunctiva poate fi atât de edemațiată încât să proemine prin fanta palpebrală.
  - corneea formează baza craterului format de conjunctiva edemațiată.
  - poate să apară o reacție papilară moderată, nu se văd foliculii.
  - corneea rămâne neafectată.
  - nu există nici o reacție a camerei anterioare, vederea poate fi neclară din cauza conjunctivei edemațiate.
  - nu există limfadenopatie.
  - simptomele se remit în decurs de jumătate de oră - o oră, fără a lăsa nici o urmă.
- Tratament.
  - evitarea alergenului, dacă este cunoscut, în caz contrar se prescriu vasoconstrictoare locale, astringente şi comprimate antihistaminice sistemice cu acțiune de scurtă durată.
  - comprese reci aplicate câteva minute pot calma simptomatologia.
  - antiinflamatoare steroidiene local nu sunt necesare.
  - inhibitorii de mastocite nu au nici un rol, recurențele sunt comune.

Conjunctivita alergică sezonieră.

- este echivalentă cu febra fânului, prin urmare, poate fi asociată cu rinită, disfagie.
- reacția conjunctivală constă în apariția papilelor şi a foliculilor.
- corneea este clară.
- nu există reacție în camera anterioară.
- nu există limfadenopatie.
- boala este invariabil bilaterală cu prurit uşor şi puțină secreție vâscoasă.
- sunt prezente eozinofilele.
- apariția simptomelor coincide cu lansarea alergenilor în atmosferă (polen, fân etc.)
- principalele simptome sunt prurit, hiperemie, lăcrimare.
- diagnosticul diferențial se face cu trachomul, sindromul de ochi uscat, care nu sunt sezoniere şi nici nu produc prurit.
- Tratamentul conjunctivitei alergice sezoniere constă în:
  - antihistaminice nesedative pe cale orală. Reacțiile adverse posibile ale antihistaminelor trebuie să fie puse în balanță cu beneficiile sale

terapeutice în cazul prescrierii la copii atunci când administrarea trebuie să dureze mai mult de câteva zile.
- instilarea combinată de vasoconstrictor, astringent, antihistaminic de mai multe ori pe zi.
- inhibitori mastocite
- picături cu AINS
- **Antiinflamatoarele steroidiene trebuie evitate.**

Conjunctivita alergică perenă

- după cum sugerează şi numele boala persistă pe tot parcursul anului, fără remitere sau exacerbare.
- în trecut conjunctivita alergică perenă şi sezonieră au fost grupate în aceeaşi categorie - conjunctivită alergică cronică.
- conjunctivita alergică sezonieră are predilecție sezonieră, care lipseşte în conjunctivita perenă.
- alergenul în conjunctivita alergică perenă este prezent în mediu de-a lungul întregului an.
- ar putea proveni de la legume, animale, chimicale, acarieni, firele de păr de animale, alergeni alimentari, droguri.
- simptomele sunt: prurit, hiperemie, lăcrimare.
- semnele cuprind:
  - congestie conjunctivală
  - reacție folicululară, papilară.
  - cornea nu este niciodată implicată.
- boala poate fi confundată cu trahomul, sindromul de ochi uscat sau conjunctivita unghiulară.
- **Tratamentul** constă în eliminarea alergenului, ceea ce nu este întotdeauna posibil.
  - local: AINS, inhibitori de mastocite în special de lungă durată (Nedocromil 2%), de două ori pe zi.
  - o doză mică de antihistaminice nesedative reduce suplimentar simptomele. În cazurile mai uşoare tratamentul local se face cu picături anti-histaminice, în asociere cu un vasoconstrictor.
  - **AIS trebuie evitate.**

Keratoconjunctivita primăvăratică (vernală)

- aceasta este cea mai problematică conjunctivită alergică la copii.
- în ciuda numelui său nu apare strict primăvara.
- este mai frecventă în regiunile tropicale şi subtropicale.
- este bilaterală.
- are remisiuni şi exacerbări.
- a fost raportată încă din primul an de viață.

- are predilecţie pentru grupa de vârsta cuprinsă între şase şi şaisprezece ani, după care se poate vindeca de la sine.
- este o boală autolimitantă cu o durată de şase până la zece ani.
- aceasta este mai frecventă la băieţi în proporţie de şase la unu.
- la fete boala este mai blândă, cu o durată mai scurtă.
- este mai frecventă la persoanele de culoare şi în zonele cu climat mai cald.
- boala este întâlnită înainte de pubertate, care constituie cea mai mare parte a pacienţilor şi după pubertate.
- cazurile post pubertate sunt mai puţin numeroase, în general, doar la bărbaţi, sunt mai puţin severe şi au o durată mai scurtă, de doi până la trei ani.
- unii autori o consideră ca o varietate de keratoconjunctivită atopică.
- din punct de vedere topografic, există trei tipuri de conjunctivită primăvăratică:
    - palpebrală (tarsală). Aceasta este cea mai frecventă.
    - bulbară (limbică). Acest lucru determină implicarea precoce a corneei. Este frecventă la populaţia de culoare.
    - mixtă. Cel mai puţin frecvente, dar cel mai dificil de tratat.
- Simptomatologie. Simptomul cel mai mai frecvent, este pruritul intens, care poate dura pe tot parcursul zilei.
    - pruritul se asociază cu hiperemie.
    - secreţia este vâscoasă.
    - ochii lăcrimează.
    - copilul afirmă că este dificil să deschidă ochiul dimineaţa, dar pleoapele nu se lipesc ca în conjunctivita acută bacteriană. Pruritul şi lăcrimarea conduc la iritaţia suplimentară a unghiului extern.
    - după o vreme se formează o pseudo-ptoză, care dă un aspect somnoros copilului.
    - frecvent se constată prezenţa papilelor de dimensiune moderată în conjunctiva tarsală. Aceste papile sunt plate în zona care vine în contact cu globul şi elevate în rest. Papilele plate sunt poligonale. Între papilele adiacente există şanţuri adânci, în zig-zag. În cazurile netratate se poate forma o pseudo membrană peste papile (semnul Maxwell Lyon). Sub tratament papilele se reduc, atât în înălţime cât şi în lăţime. Suprafaţa lor îşi pierde rugozitatea şi devine catifelată. Există o secreţie vâscoasă abundentă, alcalină. Papilele nu sunt observate la nivelul pleoapei inferioare sau în fundurile de sac.În forma bulbară apar papile nodulare mucoide confluente la limb.
    - în cazurile netratate poate să apară semnul Horner-Tranta, sub formă de pete albe, discrete, la limb. Modificările corneene din conjunctivita primăvăratică pot cauza lăcrimare, fotofobie, scăderea vederii.

- Diagnostic diferențial
  - keratoconjunctivita vernală se diagnostică uşor datorită tabloului clinic tipic: reacție papilară, bilaterală, cronică la un copil de sex masculin, cu prurit intens cu remisii şi exacerbări periodice, care răspunde prompt la tratamentul antiinflamator steroidian local.
  - alte conjunctivite vernale: alte conjunctivite alergice, conjunctivita foliculară cronică, sindromul de ochi uscat, acneea rozacee, blefaro conjunctivita, trahomul, conjunctivita indusă medicamentos.
  - în tările subdezvoltate aspectele clinice pot fi mascate de conjunctivita infecțioasă şi xeroftalmia.
- Tratamentul keratoconjunctivitei vernale are o importanță deosebită deoarece apar în principal la copii, este cronică şi necesită tratament de lungă durată.
  - Copii încearcă să evite colectivitatea (şcoala) întrucât prezența ochiului roşu şi a pruritului nu este acceptată în rândul copiilor. Părinții trebuie informați că această afecțiune este recurentă, durează mult, este autolimitantă, nu duce la orbire (aceasta însă poate fi determinată de folosirea îndelungată a antiinflamatoarelor steroidiene care reduc rapid simptomatologia)
  - picături cu vasoconstrictoare şi antihistaminice local, cu evitarea antiinflamatoarelor steroidiene.
  - comprese reci
  - ochelari cu lentile fumurii
  - în cazul în care acestea nu sunt eficiente se adaugă stabilizatori de membrană mastocitară. Cromoglicatul de Sodiu 2-4% de 3-4 ori pe zi poate fi folosit şi profilactic între perioadele cu exacerbări. Nedocromil sodium 2% are un efect mai puternic decât cromoglicatul de sodiu 4%. Cromoglicații nu au în general efecte secundare.
  - antiinflamatoarele nesteroidiene pot fi folosite cu rezultate bune. Nu au efecte secundare şi sunt bine tolerate.
  - antiinflamatoare steroidiene locale în cazurile severe (cu examinarea periodică a pacientului, examenul biomicroscopic al polului anterior, acuitate vizuală, măsurarea presiunii intraoculare).

Keratoconjunctivita atopică

- afecțiune rară, întâlnită cel mai frecvent la adulții atopici, dar poate să apară şi la copii în a doua decadă a vieții.
- manifestările oculare constau în:
  - blefarită
  - hipertrofie papilară
  - defect epitelial cornean
  - cicatrici corneene

  - cataractă atopică
  - keratoconus.
- semne sistemice constau în eczema gâtului, astm, rinită.
- tratamentul constă în: antiinflamatoare steroidiene în doze mici local, cromoglicat de sodiu, nedocromil de sodiu şi AINS. Unele cazuri necesită tratament cu ciclosporină.

Conjunctivita giganto-papilară

- În 1977 s-a definit un sindrom constând în intoleranţă la lentile de contact, prurit, secreţie mucoasă, hiperemie, scăderea vederii.
- la examinare se observă papile mai mari de 3 mm pe conjunctiva tarsală superioară.
- simptomatologia scade în intensitate la întreruperea portului de lentile de contact.
- severitatea depinde de mărimea lentilei de contact. Cu cât sunt mai mari lentilele cu atât simptomele sunt mai intense. Totuşi s-a demonstrat că lentilele de contact nu sunt factorul determinant.
- factorii determinaţi ar putea fi conservanţii şi depozitele proteice de pe lentile. Lentilele de contact cu purtare prelungită produc simptome clinice. Nu se asociază cu atopia.
- poate să apară la orice vârstă, iar repartiţia pe sexe este egală. În evoluţiile de lungă durată papilele se ulcerează apical si reţin fluoresceina.
- în afara portului de lentile de contact există şi alte situaţii în care se poate instala conjunctivita giganto-papilară: sutură monofilament, proteză oculară, scoică corneo-scleralã, corpi straini multipli.
- tratament
  - întreruperea portului lentilelor de contact, înlocuirea acestora cu altele (fabricate din alt polimer şi cu alt design), igiena corespunzătoare a lentilelor, utlilizarea de soluţii fără conservanţi.
  - este indicat să se evite AIS, AINS şi cromoglicaţii local reduc simptomatologia.

Keratoconjunctivita flictenulară

- este o conjunctivită alergică frecvent întâlnită, în special în ţările subdezvoltate unde există tuberculoză endemică, malnutriţie, deficite ale politicii de sănătate publică.
- este o reacţie alergică tip IV mediată celular, în care epiteliul cornean şi conjunctival sensibilizat expus la alergeni endogeni dezvoltă o keratoconjunctivită interstiţială în formă nodulară.
- tuberculina este cea mai frecvent responsabilă de apariţia bolii.
- alţi factori implicaţi pot fi: stafilococul, streptococul, gonococul, candida etc.
- rar, boala este idiopatică.

- apare bilateral.
- poate exista unul sau mai mulţi noduli.
- în cazul nodulilor multipli aceştia pot fi separaţi sau coalescenţi, interesând un sector limbic sau, în cazurile severe, înconjurând corneea.
- flictenele sunt autolimitante. Dispar în 10-15 zile şi nu reapar în acelaşi loc. Conjunctiva perilimbică reprezintă cea mai frecventă localizare a bolii. Flictenele pot să apară atât pe conjunctiva bulbară şi tarsală, cât şi pe marginea liberă.
  - altă localizare frecventă este corneea, fie per primam, fie secundar după conjunctivită. Flictena conjunctivală tipică se dezvoltă la 2 mm de limb, ca o vezicula clară care mai târziu va forma un nodul. Mărimea iniţială este cea a unei gămălii de ac, apoi ajunge la 1-2 mm. În jurul nodulului conjunctiva este congestionată, iar vasele conjunctivale nu trec peste nodul.
  - există 2 forme clinice: flictene fără secreţie şi flictene suprainfectate.
  - rolul suprainfecţiei în apariţia flictenelor nu este bine stabilit, de cele mai multe ori este o coincidenţă, dar există posibilitatea ca suprainfecţia să sensibilizeze epiteliul conjunctival, iar aceasta să determine apariţia flictenelor.
  - infecţia conjunctivală acută poate facilita pasajul unei cantităţi importante de tuberculină spre limb, ducând la apariţia flictenelor.
  - în 4-5 zile flictena atinge dimensiunea maximă şi epiteliul se ulcerează. Se vindecă în 3-4 zile fără cicatrice.
  - deşi tuberculoza este incriminată ca factor determinant, din lichidul flictenular nu a putut fi izolat bacilul tuberculos; aspectul histologic arata mai degraba un microabces
- O altă formă este cea cu formarea de flictene la limb fie pornind de la nivelul conjunctivei şi înaintând pe cornee sau direct la limb rezultând keratoconjunctivita flictenulară care este mai congestivă decât conjunctivita flictenulară simplă. Afectarea corneana poate fi primară sau secundară în urma afectării conjunctivale. Aceasta poate fi ulcerativă (nevascularizată) sau infiltrativă (vascularizată).
- Forma ulcerativă poate fi marginală sau flictenulară (fasciculară).
- Forma marginală se datorează în general unei flictene de la limb. - Flictena este situată pe limb, jumătate pe limb, jumătate pe cornee. Se ulcerează şi se vindecă fără cicatrice. Totuşi, dacă ulceraţia este profundă, poate distruge membrana Bowman şi se formează un leucom cornean. Acesta are formă de dom cu baza la limb şi convexitatea spre pupilă. Flictenele marginale pot fi singulare sau multiple. Cele multiple pot fi coalescente, formând un ulcer sectorial.
- Ulcerul flictenular (fascicular) reprezintă evoluţia unei flictene corneene tipice. Este precedat în general de o flictenă marginală sau keratoconjunctivală. Ulcerul porneşte de la periferia corneei şi are tendinţa

de extindere spre centru, însoțit de vase superficiale. Vasele sunt drepte şi nu se ramifică. Pe măsură ce înaintează spre centrul corneei ulcerul sapă în grosimea acesteia. Vasele se formeaza în şanțul astfel creat. Ulcerul flictenular poate fi unic sau multiplu. Nu perforează şi nu dă reacție în camera anterioară. Localizarea finală a ulcerului, unde devine staționar, nu poate fi anticipată. În momentul în care nu mai înaintează începe vindecarea, lăsând un leucom cornean superficial însoțit de o opacitate liniară înspre limb.

- A 3-a posibilitate, mai rară, este cea a ulcerelor punctiforme, superficiale, pe toată suprafața corneei.
- Forma infiltrativă poate produce 2 tipuri de vascularizație: vascularizație superficială (mai frecvent) şi profundă (mai rar). Vascularizația superficială se poate dezvolta oriunde pe cornee sau chiar pe toată suprafața ei - panus flictenular.
- **Simptomatologie.** Simptomele keratoconjunctivitei flictenulare depind de numărul flictenelor, de suprainfecția bacteriană conjunctivală, de implicarea corneană.
  - flictenele conjunctivale simple nu dau simptome grave, cu excepția hiperemiei, iritației uşoare, lăcrimării.
  - asocierea unei conjunctivite infecțioase maschează simptomatologia, astfel încât flictena poate trece neobservată sau se evidențiază odată cu remiterea procesului infecțios.
  - deşi flictena este o manifestare alergică nu produce prurit.
  - prezența pruritului cu nodul limbic indică catarul limbic primăvăratic.
  - simptomatologia se agravează o data cu implicarea corneană.
  - keratoconjunctivita flictenulară produce fotofobie severă la copii.
  - ulcerul flictenular este asociat cu blefarospasm sever, fotofobie, lăcrimare, scaderea vederii.
  - vederea este scazută semnificativ dacă ulcerul este central.
- Tratament
  - flictene fără conjunctivită infecțioasă: antiinflamatoare steroidiene în concentrație mică local (dexametazonă 0,1% la 4 ore în prima zi, care reduce simptomele repede, sau FML 0,1% la fiecare oră sau 2 ore până când simptomatologia se diminuează apoi frecvența de administrare scade).
  - flictene cu conjunctivită infecțioasă: se tratează ca orice conjunctivită catarală împreună cu antiinflamatoare steroidiene, sub supraveghere.
  - dacă este implicată corneea se adaugă atropină pentru reducerea spasmului ciliar.
  - în țările subdezvoltate copiii cu flictene trebuie investigați pentru depistarea unei eventuale tuberculoze cu localizare pulmonară sau

extrapulmonară. BCG nu poate preveni apariția flictenelor. Dacă se stabileşte diagnosticul de tuberculoză se instituie tratamentul specific antituberculos.

- în cazul unei alergii suprainfectate cu stafilococ se poate prescrie un antibiotic pe cale sistemică. La copiii peste 8 ani se dă doxiciclină 100 mg 1/zi, 10 zile. La cei mai mici de 8 ani se dă eritromicină 25mg/kg 7-10 zile.
- la copiii cu helmintiază se prescrie un tratament antihelmintic – albendazol.

- Diagnosticul diferențial al flictenei se face cu: nodulul limbic, trahom, conjunctivita catarală primăvăratică, keratita interstițială.
- Complicații.
  - flictena conjunctivală este lipsită de complicații.
  - complicațiile corneene constau în: opacitate periferică în formă de dom, distrofie nodulară Salzmann , vascularizație corneană, opacități corneene de diferite grade care pot conduce la scăderea acuității vizuale şi implicit la ambliopie, strabism.

CONJUNCTIVITE MICOTICE

- Sunt rare, variabile ca aspect, şi, apar mai ales în mediul rural. Virulența fungilor este exacerbată de tratamente îndelungate cu antibiotice, corticosteroizi şi imunosupresoare.
- Tabloul clinic se poate prezenta sub formă de:
  - mase vegetante granulomatoase, inflamatorii, localizate la nivelul conjunctivei tarsale superioare, cu adenopatie pretragiană; acest aspect este determinat de Leptothrix.
  - noduli gălbui localizați sub epiteliul conjunctivei bulbare, al căror centru se poate ulcera şi necroza; se însoțesc de adenopatie pretragiană. Evoluția este lungă, de ani, în pusee; se pot confunda cu nodulii tuberculoşi. Diagnosticul de certitudine este histopatologic. Sunt incriminați Blastomyces şi Sporotrichum.
  - vegetatii mari cu aspect de ciorchine, fiind determinate de Rhinosporidium.
- Diagnosticul constă în identificarea fungilor prin însămânțarea pe medii specifice a produsului de raclaj şi prin examenul histopatologic al produselor de biopsie.
- Tratamentul se face cu antifungice: nistatin şi amfotericina B.

Rinosporidioza (sporidioza oculară)

- Este o infecție fungică cu Rhinosporidium Seebri.
- Afectarea oculară se produce la copii în zone endemice.
- Boala are predilecție pentru regiunile tropicale cu ploi abundente şi umiditate ridicată.

- Aproape toate mucoasele sunt implicate, inclusiv conjunctiva şi sacul lacrimal.
- Au fost raportate şi leziuni ale pielii şi oaselor.
- Sporii se implantează în mucoase şi se transformă în sporangia, un sporangium matur poate conține până la 16000 spori.
- Implicarea oculară este primară când nu se dovedeşte prezența bolii în altă parte a corpului cu excepția ochiului şi anexelor sale. Se mai numeşte oculosporidioză. În afectarea secundară diseminarea se face de la nazofaringe prin căile lacrimale.
- Structurile oculare implicate sunt: conjunctiva, sacul lacrimal şi sclera. În general conjunctiva este prima afectată.
- Leziunea tipică este granulomul conjunctival nedureros cu evoluție graduală.
- Conjunctiva fundurilor de sac şi tarsală sunt mai frecvent implicate.
- Conjunctiva bulbară este implicată mai rar.
- Leziunea apare mai frecvent la băieți cu vârste între 5 – 15 ani, în urma scăldării în ape contaminate de bovine.
- Granuloamele tarsale sunt plate şi sesile, cele limbice sau bulbare sunt rotunde. Cele forniculare au pediculi lungi, subțiri.
- Toate leziunile au o culoare roşie deschis, au o suprafață aspră punctate cu puncte albe samolina like reprezentând sporangia.
- Leziunile sângerează uşor la traumatisme minore. În general este un singur granulom la un ochi.
- Afectarea bilaterală este rară.
- Dimensiunile variază de la câțiva milimetri la centimetri.
- Simptomatologie.
  - simptomul principal este sângerarea conjunctivală.
  - dacă tumora atinge corneea apare lăcrimare reflexă.
  - leziunile nu sunt blânde şi nedureroase.
  - sunt fragile, sângerează la cea mai mică atingere.
- Diagnostic.
  - diagnosticul se pune usor în regiunile endemice.
  - trebuie diferențiat de alte tipuri de granulom.
  - diagnosticul este confirmat de examenul histopatologic. Uneori sporii liberi pot fi evidențiați în secreția lacrimală.
- Implicarea sacului lacrimal în rinosporidioză este mai frecventă decât cea conjunctivală. Evoluează ca o dacriocistită cronică granulomul dezvoltându-se din mucoasa sacului sub forma unei tumori difuze.
  - aceasta este compresibilă, dar nereductibilă, nu îşi modifică forma la tuse sau strănut.
  - tegumentul suprajacent are aspect de coajă de portocală.
  - nu este caldă.
  - testul la regurgitare este negativ.

- rar produce obstrucție.
- în suprainfecție apare celulita.
- implicarea bilaterală este rară.

- Tratament.
  - nu există un tratament eficient al rinosporidiozei.
  - tratamentul chirurgical este de elecție.
  - în urma exciziei chirurgicale, nu apar recidive conjunctivale.
  - tratamentul rinosporidiozei sacului este mai complicat.
  - se impune îndepărtarea totală a sacului, în caz contrar reciva este invariabilă.

CONJUNCTIVITELE PARAZITARE

- La nivelul conjunctivei se pot localiza diverşi paraziți.
- Cele mai frecvente sunt: cisticercoza, echinococoza, filarioza şi miaza
- Leziunile determinate sunt cele chistice, iar prin distrugerea parazitului de către procesul inflamator, se formează un granulom de rezorbție.

Filarioza este determinată de două tipuri de paraziți: Onchocerca volvulus şi Loa-loa.

- Filaria Loa-loa ajunge la nivel subcutanat şi se deplasează permanent. Realizează tumefacții indolore, de mărimea unei jumătăți de ou, ce apar într-o regiune a corpului, ceea ce semnalează pasajul filariei, apoi dispare. Se pot forma şi la nivelul pleoapelor, ceea ce anunță că parazitul va apărea subconjunctival. Localizarea subconjunctivală este însoțită de dureri puternice. Sub conjunctivă se vede un filament tortuous, lung de aproximativ 3-6 cm. mobil. Diagnosticul se confirmă prin evidențierea microfilariilor în sânge, eozinofilie, Ig E foarte scazută.
- Tratamentul consta în îndepărtarea mecanică a filariei de sub conjunctivă; medicamentos se administrează dietilcarbamazina.

Miaza este o parazitoză transmisă de muscă şi se prezintă sub două forme:

- Externă, determinată de Oestrus ovis, un parazit al oilor care se localizează în fundul de sac conjunctival prin înțepatura de muscă. După 2-3 zile apare prurit însoțit de senzație de căldură şi usturime sub pleoape. În fundul de sac conjunctival se văd larve de 2 mm, albe, fixate pe conjunctiva bulbară şi palpebrală. Tratamentul urmăresşte îndepărtarea larvelor după anestezie cu xilină şi spălături cu antiseptice şi dezinfectante.
- Internă, produsă de enzimele secretate de larva Hypoderma bovis, parazit al cornutelor; excepțional, omul este gazda.

Bibliografie

1. *Adriana Stănilă, A...B...C... în Oftalmologie, Casa de Presă şi Editură "Tribuna" Sibiu, 1997, pg. 77-88.*
2. *Chen CJ, Starr CE. Epidemiology of gram-negative conjunctivitis in neonatal intensive care unit patients.* Am J Ophthalmol. *Jun 2008;145(6):966-970.* [Medline].
3. *David M, Rumelt S, Weintraub Z. Efficacy Comparison between Povidone Iodine 2.5% and Tetracycline 1% in Prevention of Ophthalmia Neonatorum.* Ophthalmology. *Jul 2011;118(7):1454-8.* [Medline].
4. *Denniston Alastair, Murray Philip, Oxford Handbook of Ophthalmology, Oxford University Press, 2006, pg. 141-164.*
5. *Dornic Dean, Ophthalmic Pocket Companion, Sixth Edition, 2002, Elsevier Science, pg. 37-58.*
6. *Dumitrache Marieta Oftalmologie pediatrica, editura Universitara carol Davila Bucuresti, 2010*
7. *Dumitrache Marieta Tratat de oftalmologie, vol I, Editura universitara Carol Davila, Bucuresti, 2005*
8. *Dumitrache Marieta, Oftalmologie clinica, Editura Universitară Carol Davila Bucureşti, 2008*
9. *Ehlers Justis, Shah Chirag, The Eye Willis Manual, Office and Emergency Room Diagnosis and Treatment of Eye Disease, Fifth Edition, Lippincot Williams & Wilkins, 2008, pg. 102-113.*
10. *Ishiko H, Shimada Y, Konno T, Hayashi A, Ohguchi T, Tagawa Y, et al. Novel human adenovirus causing nosocomial epidemic keratoconjunctivitis.* J Clin Microbiol. *Jun 2008;46(6):2002-8.* [Medline].
11. *Kanski J. – Clinical Ophthalmology, Fourth Edition; 2000, pg. 62-94;*
12. *Pavan-Langston D. Viral diseases of the cornea and external eye. In: Albert DM, Jakobiec FA, eds. Principles and Practices of Ophthalmology. Vol. 1. 1994:117-161.*
13. *Pavan-Langston Deborah, Manual of Ocular Diagnosis and Therapy, Fifth Edition, Lippincot Williams & Wilkins, 2002, pg. 67-129, 286-331.*
14. *Rapoza PA, Quinn TC, Kiessling LA, Taylor HR. Epidemiology of neonatal conjunctivitis.* Ophthalmology. *Apr 1986;93(4):456-61.* [Medline].
15. *Rietveld RP, van Weert HC, ter Riet G, Bindels PJ. Diagnostic impact of signs and symptoms in acute infectious conjunctivitis: systematic literature search. BMJ. Oct 4 2003;327(7418):789.* [Medline].
16. *Rours IG, Hammerschlag MR, Ott A, De Faber TJ, Verbrugh HA, de Groot R, et al. Chlamydia trachomatis as a cause of neonatal conjunctivitis in Dutch infants.* Pediatrics. *Feb 2008;121(2):e321-6.* [Medline].
17. *Stănilă A., Saceleanu A.M., Mihai E., Tudor C., Santa A., Matei C. – Oftalmologie. Ghid practic, Ed. Imago, Sibiu, 67-69; 2000.*
18. *Stone Keith C, Humphries RL – Emergency Medicine, sixth ed, Mc Graw Hill, ch 29, pg 487 2008*
19. *Tabbara KF, Hyndiuk RA.* Infections of the Eye. *Little, Brown and Company; 1996.*
20. *Ullman S, Roussel TJ, Culbertson WW, Forster RK, Alfonso E, Mendelsohn AD, et al. Neisseria gonorrhoeae keratoconjunctivitis.* Ophthalmology. *May 1987;94(5):525-31.* [Medline].

CONJUNCTIVITE FIBROZANTE (CICATRICEALE)

Liliana Voinea, Ana Maria Dascălu

- Reunesc un grup polimorf de afecţiuni inflamatorii conjunctivale care au în comun evoluţia cronică spre fibroză conjunctivală cicatriceală; în funcţie de intensitate, aceasta poate varia de la fine striuri albicioase albe sau stelate la bride, obliterarea fundurilor de sac, simblefaron şi ankiloblefaron.
- Fibroza conjunctivală reprezintă stadiul final al interacţiunii dintre celulele inflamatorii şi fibroblastele conjunctivei.

Etiopatogenia conjunctivitelor fibrozante

Conjunctivite fibrozante autoimune	**Conjunctivite fibrozante non-autoimune**
Maladii autoimune ale membranei bazale: - Pemfigoidul cicatriceal - Pemfigoidul bulos - Epidermoliza buloasă - Dermatoza Ig A lineară - Dermatita herpetiformă **Maladii autoimune intraepiteliale** - Pemfigusul - Lichenul plan - Pemfigoidul cicatriceal pur - Pseudopemfigoidul medicamentos	**Conjunctivite bacteriene:** - trahom - conjunctivita cu bacilul difteric - conjunctivita steptococică **Conjunctivite virale:** - keratoconjunctivita cu adenovirus **Maladii sistemice** (sarcoidoza, Sd Sjogren, sclerodermie) **Alergie-atopie:** - blefaroconjunctivitele şi keratoconjunctivitele atopice - Sd Steven-Johnson, Sd Lyell **Alte cauze:** - rozaceea oculară - sechele dupa traumatisme, arsuri, iradieri conjunctivale; - porfirie cutanată; - eritrodermia ichtioziformă congenitală;

Conjunctivitele fibrozante autoimune – caracteristici generale:

- co-existenţa cu alte maladii autoimune cu afectare cutanată şi/sau mucoasă;
- mecanism fiziopatologic: reacţie de HS de tip II (citotoxicitate mediate de Ac);
- depozite imune la nivelul conjunctivei identificate prin tehnici de imunomarcare directă (imunofluorescenţă directă, tehnici imunoenzimatice, imunomicroscopie electronică directă);

- prezența de Ac circulanți anti-membrană bazală şi anti-substanță intercelulară a epiteliului conjunctival;
- sunt provocate de dermatoze buloase, boli autoimune cutaneo-mucoase;
- conjunctivitele fibrozante autoimune se pot încadra în maladiile autoimune care interesează pielea şi/sau mucoasele sau pot apărea izolat; incidența acestor conjunctivite este necunoscută;
- vârsta de apariție depinde de etiologie;
- argumentele în favoarea autoimunității ca mecanism patogenic al unei conjunctivite sunt: co-existența cu alte maladii autoimune; prezența depozitelor imune în conjunctivă; prezența autoanticorpilor circulanți dirijați împotriva membranei bazale sau substanței intercelulare a epiteliului conjunctival; eficiența tratamentului imunosupresor şi/sau imunomodelator.
- mecanismul imunologic de apariție a conjunctivitelor autoimune este citotoxicitatea mediată prin anticorpi (tip II);
- există o predispoziție genetică în unele conjunctivite autoimune (exemplu: asocierea statistic semnificativă între pemfigoidul cicatriceal şi prezența genei Dqw7);
- clinic, se descrie sindromul de fibroză conjunctivală, care nu este specific conjunctivitelor autoimune, având şi alte etiologii;
  - Afectarea bilaterală este regula în conjunctivite fibrozante, iar semnele funcționale sunt variabile.
  - Se pot întâlni: senzație de corp străin, de arsură, iritație, lăcrimare. Aceste semne sunt însoțite de secreție şi hiperemie conjunctivală; gravitatea semnelor nu este proporțională cu gravitatea bolii.
  - Se întâlnesc şi cazuri asimptomatice.
  - Primele semne de fibroză subepitelială apar la nivelul conjunctivei tarsale superioare şi inferioare.
    - Este vorba, la început, de striuri fine, albicioase dispuse mai ales perivascular.
    - Evoluția fibrozei se face spre diminuarea profunzimii fundurilor de sac conjunctivale, formarea de simblefaron şi, în stadiul terminal, de ankiloblefaron.
    - Fibroza poate să evolueze şi pe un ochi "alb", fără semne de inflamație.
    - **Consecința sclerozei conjunctivale este distrugerea celulelor caliciforme şi apariția sindromului de ochi uscat.**
    - Se modifică arhitectura pleoapelor şi anexelor cu ectopie ciliară, trichiazis prin devierea solului ciliar şi entropion cicatriceal.
  - Keratopatia secundară este favorizată de uscăciunea oculară, trichiazis, entropion. Poate evolua sub forma unei keratite punctate superficiale, defect epitelial sau ulcer corneaen.

- Pot apare complicații grave: neovascularizație corneană, opacitate stromală sechelară; suprainfecție bacteriană sau micotică, perforare corneană şi xeroză; in final se poate ajunge la pierderea funcționala a globului ocular.
- O complicație trecută cu vederea de multe ori este glaucomul cronic apărut prin: trabeculite, iatrogen cortizonic, creşterea presiunii venoase episclerale prin fibroză.
- Alte semne ce pot să apară sunt: hiperemia conjunctivală, ca un indicator direct de inflamație (cu condiția să nu existe spina iritativă de cauză mecanică) şi, mai rar, bule pe conjunctiva bulbară şi tarsală.

• Clasificarea gradului de fibroză conjunctivală se face în 4 stadii(După TAUBER et co.):
  - **Stadiul I** – Fibroza subconjunctivală;
  - **Stadiul II** Diminuarea profunzimii (obliterarea) fundului de sac conjunctival inferior.
    - IIA: 0 – 25%;
    - IIB: 25 – 50%;
    - IIC: 50 – 75%;
    - IIC: 75 – 100%.
  - **Stadiul III**: prezența simblefaronului (procentaj din lungimea pleoapei inferioare).
    - Substadiile IIIA; IIIB; IIIC si IIID au aceeaşi valoare procentuală ca cele din substadiile precedente, la care se adaugă prin cifre arabe numărul de bride de simblefaron numărate la nivelul fundului de sac inferior (se trage pleoapa inferioară în jos în timp se bolnavul priveşte în sus).
  - **Stadiul IV**: ankiloblefaron.

• WRIGHT et co. au clasificat conjunctivitele cicatriceale după intensitatea inflamației în acute, subacute şi cronice. Stadiul acut corespunde unei inflamații conjunctivale intense cu eroziuni conjunctivale; stadiul subacut corespunde unei hiperemii conjunctivale importante asociată cu semne funcționale; în stadiul cronic, conjunctiva este fără inflamație şi nu există decât fibroză.

• Mijloace de explorare paraclinice

• Examenul histopatologic.
  - Prin microscopie electronică se constată depozite omogene de material amorf pe suprafața conjunctivei şi o creştere marcată a numărului de desmozomi, a densității tonofibrilelor şi tonofilamentelor intracitoplasmatice. In paralel, există o rarefiere a celulelor caliciforme. Membrana bazală este discontinuă.
  - Tehnici de imunomarcare directe. (imunofluorescența directă, tehnici imunoenzimatice, imunomicroscopie electronică directă) pun

în evidență depozitele imune (autoanticorpi fixați de autoantigene) de la nivelul membranei bazale în materialele de biopsie a leziunilor cutanate sau mucoase.

- Punerea în evidență a anticorpilor circulanți și stabilirea titrului acestora. Se face prin imunofluorescență indirectă, testul Western-imunoblot, imunomicroscopie electronică indirectă. S-au pus, astfel, în evidență auto-anticorpi contra membranei bazale şi substanței intercelulare epiteliale.

Maladii autoimune ale membranei bazale.

- Sunt afecțiuni rare care afectează pielea şi mucosele, cel mai frecvent mucoasa bucală.
- Afectarea conjunctivală este gravă, putând duce la pierderea funcțională a ochiului.
- Conjunctivita poate să preceadă cu luni sau ani afectarea cutanată şi a altor mucoase; manifestările nu sunt specifice unei entități etiologice.

Pemfigoidul cicatriceal.

- Este o maladie autoimună subepitelială a adultului (în medie 55-70 ani), idiopatică, caracterizată prin bule şi cicatrice subepidermice sau subepiteliale, cu predilecție pentru mucoasa bucală(85%), conjunctivă(65%) şi mult mai rar piele (25%).
- Este mai frecventă la femei şi se observă o prevalență crescută pentru HLA-B12 şi HLA-DR4.
- Bulele mucoasei orale se rup în 1-2 zile, lăsând eroziuni şi ulcerații, fără cicatrice. Cele de la nivel nazal, laringian, esofag şi genital se vindecă cu cicatrice şi stricturi.
- Bulele cutanate sunt localizate în piele sănătoasă sau eritematoasă, fiind limitate la partea superioară a corpului. Nu lasă cicatrice şi sunt puțin specifice, punând probleme de diferențiere de alte dermatoze buloase.
- Pemfigoidul cicatriceal este prototipul maladiilor autoimune fibrozante conjunctivale.
- Debutează insidios, nespecific, ca o conjunctivită cronică unilaterală, cu reacție papilarâ şi hiperemie, care se bilateralizează după câteva săptămâni (mai rar ani) şi care este rezistentă la tratamentul topic antiinflamator. Apar, bule conjunctivale, ulcerații, pseudomembrane, fibroză subepitelială cu micşorarea fundurilor de sac, simblefaron, ankiloblefaron, complicații palpebrale , corneene şi cecitate în lipsa tratamentului.
- Diagnosticul se pune pe examenul clinic şi, în principal, pe cel de laborator (imunofluorescența directă, tehnici imunoenzimatice), care evidențiază complexele imune de la nivelul membranei bazale din produsul de biopsie conjunctival (s-au identificat C3, IgG şi IgA). Autoanticorpii ciculanți sunt inconstanți.

- Tratament.
  - Topic, se utilizează preparate cortizonice, cu beneficiu în faza acută, lacrimi artificiale, antibiotice în caz de suprainfecție bacteriană. Se practică injecții subconjunctivale cu mitomicină pentru prevenirea progresiei cicatrizării conjunctivale. Lentilele de contact terapeutice protejează corneea.
  - Tratamentul sistemic medicamentos urmareşte schema terapeutică FOSTER, derivată.
    - In faza de debut, la subiecții vârstnici, tratamentul de prima intenție este cu dapsona (*Disulone*). Doza orală inițială recomandată este de 100 mg/zi; se poate creşte în anumite cazuri cu 50-200 mg. Dapsone are ca efect secundar principal anemia hemolitică şi methemoglobinemie; este contraindicat în caz de deficit de G-6- fosfat dehidrogenază.
    - In caz de eşec sau intoleranță se administrează *Salazopirina* 3-4g/zi sau *Azatioprina* 1-2mg/kgc/zi sau *ciclofosfamida* 1-2 mg/kgc/zi, ultimile două fiind rezervate formelor mai severe. In formele grave de la început sau rapid evolutive se administrează *ciclofosfamida* per os sau în bolus intravenos, iar în cazuri foarte grave se asociază corticoterapie generală 1mg/kgc/zi cu descreştere rapidă. Tratamentul se face cu urmărirea constantelor sanguine, iar imunosupresoarele se întrerup la 3-6 luni de la stabilizarea bolii.
  - Tratamentul chirurgical se practică în cazul complicațiilor:
    - Cura entropionului cicatriceal, crioepilare, rotație de sol ciliar, marginoplastie cu sau fără grefă de mucoasă bucală, refacerea fundului de sac conjunctival, în general prin grefa de mucoasă bucală.
    - In caz de ochi uscat sever, se practică ocluzia punctului lacrimal (dacă nu a fost ocluzat de cicatrice). In caz de defect corneean recurent mare, se practică *tarsorafie,* iar în cazuri de cornee keratinizată, *keratoproteza*. Toate intervențiile chirurgicale se practică la cel puțin trei luni de la stabilizarea bolii, iar tratamentul medicamentos va fi menținut 3-6 luni de la intervenție. In chirurgia cataractei, phacoemulsificarea pe cale corneeană pare să fie tehnica cea mai indicată, iar în caz de chirurgie a glaucomului (necontrolabil medicamentos) se asociază antimetaboliți.

Pemfigoidul bulos.

- Survine spontan la subiecți vârstnici (în medie 75 de ani), cu apariția de bule cutanate mari dezvoltate pe o bază eritematoasă, localizate pe suprafața de flexie a membrelor, pliurile inghinale şi axilare şi pe abdomen.
- Leziunile se vindecă fără cicatrice; boala evoluează în pusee.

- Leziunile conjunctivale pot fi banale sau pot evolua asemănător celor din pemfigoidul cicatriceal.
- Confirmarea diagnosticului se face prin examen de laborator; s-au pus în evidenţă antigenele BP 180 şi BP 230 în extractele epidermice, foarte utile pentru diagnostic.
- Tratamentul de bază al pemfigusului bulos este corticoterapia, 1mg/kgc/zi.

Epidermoliza buloasă.

- Poate fi ereditară, cu apariţie la scurt timp după naştere sau la copilul mic, şi autoimună (dobândită) cu două forme:.cronică şi inflamatorie.
- *Forma cronică* este rară, iar tabloul clinic seamănă cu cel din epidermoliza epidermică distrofică congenitală.
  - Debutează la vârsta adultă (40-50 de ani) cu apariţia de bule în pielea sănătoasă, la nivelul articulaţiilor, faţa de extensie a gambelor, mâini, picioare, deseori la traumatisme minime.
  - Afectarea musculară este frecventă şi bulele lasă cicatrice atrofice.
- *Forma inflamatorie* poate simula un pemfigoid bulos şi reprezintă 10-25% din maladiile buloase subepidermice autoimune. Leziunile mucoase sunt similare cu cele din pemfigoidul cicatriceal sau pot fi mai puţin severe, cu o conjunctivită nefibrozantă care asociază ulcere corneene periferice şi vezicule corneene subepiteliale .

Dermatoza Ig A liniară.

- Evoluează similar cu pemfigoidul cicatriceal, dar conjunctivita are particularitatea de a fi uneori asimptomatică, chiar în caz de fibroză severă.
- Prin imunofluorescenţă directă, se pun în evidenţă depozite liniare omogene de IgA la joncţiunea dermo-epidermică.

Dermatita herpetiformă este o maladie buloasă cutanată, cu vezicule cutanate mici, pruriginoase, mai frecventă la subiecţii purtători de antigene HLA B8.

- Afectarea mucoasă este rară, iar conjunctivita este similară cu cea din pemfigoidul cicatriceal. Asocierea cu o enteropatie la gluten este frecventă şi orientează diagnosticul.
- Diagnosticul se pune prin imunofluorescenţă.
- Tratamentul se face prin administrare de dapsonă şi alimentaţie fără gluten, cu vindecare spectaculoasă a leziunilor cutaneo-mucoase.
- Recidivele apar de obicei la întreruperea regimului alimentar.

Alte maladii autoimune ale lamelei bazale: pemfigoidul femeilor însărcinate (herpes gestaţional) şi lupusul eritematos veziculo-bulos - dau rar atingere conjunctivală.

Maladii autoimune intraepiteliale

Pemfigus.

- Pemfigusul reprezintă dermatoze buloase care afectează pielea şi mucoasele, având caracteristici histologice şi imunopatologice comune.
- Apare la indivizi peste 50 de ani.

- Clasic, leziunile mucoasei bucale le preced pe cele cutanate.
- Bulele cutanate sunt flasce, apar în pielea sănătoasă, nu sunt precedate de prurit şi evoluează în pusee successive.
- Frecarea pielii sănătoase poate determina apariţia unei decolări (semnul Nikolski).
- Alterarea stării generale este frecventă. Histopatologic, se constată o acantoliză (diminuarea aderenţelor intercelulare) suprabazilară epitelială şi un infiltrat inflamator cu mononucleare.
- Imunofluorescenţa directă arată depozite de Ig şi/ sau complement în substanţa intercelulară.
- Imunofluorescenţa indirectă pune în evidenţă, foarte frecvent, anticorpii circulanţi antisubstanţă intercelulară, al căror titru seric este un bun marker al evoluţiei bolii.
- Dintre formele de pemfigus care sunt responsabile de apariţia de conjunctivite autoimune sunt pemfigusul vulgar (conjunctivita nu evoluează spre fibroză) şi, mai ales, pemfigusul paraneoplazic.
- Pemfigusul paraneoplazic se caracterizează prin bule cutanate şi leziuni mucoase asociate unei forme de cancer, cel mai frecvent, limfoame non-Hodgkiniene şi cancere bronhice. Leziunile mucoase sunt cvasiconstante şi sunt reprezentate de eroziuni bucale dureroase şi de conjunctivită cu reacţie papilară şi hiperemie conjunctivală, ulceraţii conjunctivale şi evoluţie posibilă spre fibroză.
- Tratamentul general în pemfigusul vulgar se face cu corticoizi (1-2 mg/kgc/zi), imunosupresoare, eventual, plasmafereză.
- Tratamentul pemfigusului paraneoplazic este cel al cancerului respectiv; conjunctivita se ameliorează prin corticoterapie locală.

Lichenul plan.

- Maladie autoimună de etiologie necunoscută, afectează cel mai frecvent pielea şi mucoasele bucală şi genitală; conjunctiva este rar afectată.
- Apare între 30-60 de ani.
- Caracteristicile imunohistopatologice ale leziunilor conjunctivale sunt bine definite şi sunt reprezentate de fragmentarea şi duplicarea membranei bazale pe care se găsesc depozite de fibrina şi fibrinogen, fără Ig sau complement.
- Evoluţia conjunctivitei este severă, putând evolua într-un mod fibrozant.
- Tratamentul clasic: corticoterapie local şi general.
- Rezultate bune s-au obţinut şi cu ciclosporina în colir 2%, topic.

Pemfigoidul ocular cicatriceal pur.

- Prin definiţie, este o conjunctivită fibrozantă autoimună fără, leziuni cutanate sau mucoase extraoculare.

- Dovada diagnostică de auto-imunitate este punerea în evidență (prin imunofluorescență directă) a depozitelor imune pe lama bazală conjunctivală.
- Unii autori consideră ca este o entitate distinctă a pemfigoidului cicatriceal. Alții au demonstrat prin imunomicroscopie electronică directă, ca este o entitate separată de pemfigoidul cu afectare cutanată şi mucoasă.
- Manifestările conjunctivale şi tratamentul sunt similare.

Pemfigoidul medicamentos.

- Multe medicamente pot produce o conjunctivită fibrozantă similară cu cea din pemfigusul ocular cicatriceal.
- Este vorba în special de coliruri cu utilizare prelungită, în special antiglaucomatoase şi antiherpetice: pilocarpina, epinefrina, timolol, practolol, idoxiuridina.
- Ca mecanisme etiopatogenice, au fost incriminate : o simplă coincidență; efect toxic al medicamentului sau conservanților (s-a obținut stabilizarea bolii la întreruperea produsului respectiv) sau declanşarea/accelerarea apariției conjunctivitei fibrozante la pacienții predispuşi.

Conjunctivite fibrozante nonautoimune.

- Numeroase maladii non- autoimune pot determina conjunctivite fibrozante.
- Semiologia este similară cu a celor autoimune; diferența este dată de procesul fibrozant care este mai puțin evolutiv.
- Etiologia conjunctivitelor fibrozante nonautoimune (după FOSTER)

Conjunctivite bacteriene.	Conjunctivitele virale	Maladii sistemice:	Alergie-atopie.	Alte cauze:
trahom; conjunctivita cu bacilul difteric; conjunctivita cu streptococ.	keratoconjunctivite cu adenovirus.	sarcoidoza; sclerodermia; Sindromul Sjogren.	blefaroconjunctivitele, keratoconjunctivitele atopice; sindromul Stevens-Johnson; sindromul Lyell.	rozaceea oculară; conjunctivitele iatrogene; sechele ale traumatismelor, arsurilor si iradierilor conjunctivale; porfirie cutanată; eritrodermia ichtioziformă congenitală; conjunctivitele fibrozante autoinduse.

Sindromul Steven-Johnson

- Este un sindrom cutaneo-mucos acut idiopatic sau secundar unui medicament sau unui episod infecţios, care poate avea prognostic vital şi vizual grav.
- In funcţie de severitate, se descriu mai multe forme: eritemul multimorf minor, eritemul multimorf major şi necroliza epidermală toxică.
- Acestea au drept corespondent în literatura franceză: eritemul polimorf, Sindromul Steven-Johnson, Sindromul Lyell.

Etiopatogia Sindromului Steven-Johnson

Infecţii virale	- herpes - oreion - poliomielita - gripa - mononucleoza infecţioasă - adenoviroze - hepatita virală
Infecţii bacteriene	- cu Mycoplasma pneumoniae - salmoneloza - tuberculoza - cu streptococ - boala ghearelor de pisică
Infecţii micotice	- histoplasmoza - dermatofitoza
Medicamente	- AINS - sulfamide - penicilina - barbiturice - hidantoina
Agenţi fizici	- căldura, frig - raze X
Afecţiuni generale	- lupus eritematos sistemic - rectocolita hemoragică - boala Behcet - boala Crohn

- Apare mai frecvent la imunodeprimaţi, în special la pacienţii cu SIDA.
- Imunopatologie. leziunea de bază este o vasculită acută, determinată de depunerea complexelor imune circulante la nivelul pereţilor vasculari. La nivelul bulelor şi veziculelor s-au pus în evidenţă limfocite, histiocite şi infiltrate perivasculare cu celule mononucleate.

- Se observă proliferarea celulelor din stratul bazal epitelial. Este o reacție de sensibilitate de tip III. Sindromul Stevens- Johnson este asociat cu grupul HLA B12 şi HLA Bw44.
- Semne clinice:
  - debut acut, cu febră, cefalee, stare generală alterată;
  - erupții cutanate fugace, cu aspect de bule sau cocardă eritematoasă, cu localizare simetrică, îndeosebi la nivelul feței, dosul mâinilor şi picioarelor, coate, genunchi, piept;
- Manifestările oculare:
  - în faza acută:
    - ➢ conjunctivită papilară sau pseudomembranoasă
    - ➢ blefarită, cruste palpebrale
    - ➢ episclerită, eroziuni corneene
  - în faza tardivă:
    - ➢ fibroza conjunctivală progresivă, cu obliterarea fundurilor de sac şi simblefaron
    - ➢ remanieri cicatriceale ale pleoapelor: trichiazis, entropion, disfuncții ale glandelor Meibomius
    - ➢ keratinizarea corneei, ulcere corneene şi suprainfecție bacteriană secundară
- Tratament:
  - general: corticoterapie, imunosupresoare (în cazurile severe)
  - local:
    - ➢ în faza acută: coliruri cu lubrifianți, corticosteroizi, antibiotice cu spectru larg; debridări conjunctivale;
    - ➢ în faza cronică:
      - o lubrifianți, ocluzia punctelor lacrimale
      - o LC terapeutice
      - o intervenții chirurgicale reparatorii: refacerea fundurilor de sac conjunctivale cu grefă de mucoasă bucală; chirurgia entropionului, trichiazisului;
      - o transplant de celule stem limbice;
      - o keratoplastie perforantă, keratoproteză.
  - spre deosebire de pemfigoidul ocular, nu este necesar un tratament imunosupresor preoperator, în chirurgia conjunctivei sau pleoapelor.

Conjunctivita rozacee.

- Rozaceea este de etiologie necunoscută şi afectează în general adultul de vârstă medie. Se pare că manifestările cutanate sunt de origine vasculară.
- Factorii favorizanți sunt reprezentați de agenți infecțioşi colonizați în piele, radiații UV, tulburări gastro-intestinale (suspicionat Helicobacter pylori).
- Rozaceea oculară rezultă dintr-o meibomită în care lipidele ce alcătuiesc produsul de secreție al acestor glande sunt modificate de flora microbiană.

- Inflamația palpebrală şi a suprafeței oculare în cursul rozaceei se datorează prezenței în filmul lacrimal de mediatori ai inflamației şi de stimuli antigenici pe marginea pleoapelor.
- Consecința clinică a tulburărilor calitative ale secreției meibomiene se manifestă nespecific la nivelul, pleoapelor prin telangiectazii, la nivelul marginii libere a pleoapei care este hiperemiată, neregulată şi îngroşată.
- Conjunctiva poate să fie hiperemiată.
- Complicații.
  - Complicația conjunctivală cea mai severă este fibroza conjunctivală cu obliterarea fundului de sac în cazuri grave şi simblefaron, însoțite de modificări ale marginii palpebrale (marginea palpebrală devine îngroşată şi intens vascularizată).
  - Complicațiile corneene sunt keratita punctată superficială localizată, caracteristic, în partea inferioară a corneei. Patognomonică pentru unii autori este keratita interstițială cu opacități periferice multiple, cu localizare mai ales inferioară şi cu vascularizație superficială ce vine radiar din vasele limbice. Apar infiltrate corneene, fie ulcerate sau nu, neovase periferice, ulcer Mooren.
  - Se asociază cu sclerita sau episclerita.
- Diagnosticul diferential se face cu sindromul de ochi uscat, alergia oculara, conjunctivita iatrogena.
- Tratament:
  - igiena oculara;
  - tetracicline sub formă de unguente, iar în forme mai grave sau recidive, se adaugă tetraciclice per os. S-au obținut rezultate bune cu minociclina. La copii se administrează eritromicina.
  - tratamentul complicațiilor.

CONJUNCTIVITE DIVERSE

Sindromul oculo-glandular Parinaud

- Sindrom clinic, cu etiologie variată, caracterizat prin:
  - febră, cefalee, anorexie;
  - conjunctivită unilaterală granulomatoasă: nodul la nivelul conjunctivei pleoapei superioare sau inferioare, înconjurat de foliculi, injecție conjunctivală, chemozis, lăcrimare, senzație de corp străin;
  - adenopatie ipsilaterală regională (preauriculară, submandibulară);
- Din punct de vedere etiologic, cea mai frecventă cauză este boala ghearelor de pisică. Alte cauze sunt: tuberculoza, tularemia, infecția cu Chlamidia trachomatis, sporotrichoza, etc.
- Diagnosticul se stabileşte pe seama testelor de laborator.
- Investigații utile:

- examenul secreției conjunctivale, raclajul conjunctival;
- teste serologice şi cutanate: VDRL, Ac anti-micobacterieni, TTL la PPD, reacția Mantoux, identificarea Ac specifici în ser, etc.

Boala ghearelor de pisică

- Agentul etiologic este Bartonella henselae şi apare la persoane care vin în contact cu pisicile, în special la copii sub 10 ani ; mai mult de 2/3 din pacienți sunt zgâriați.
- Afecțiunea debutează la 7-14 zile de la expunere, prin: hiperemie conjunctivală, iritație, secreție conjunctivală seroasă, senzație de corp străin.
- Leziunea tipică este reprezentată de un nodul unilateral, la nivelul pleoapei inferioare sau superioare, înconjurat de foliculi, chemozis intens şi injecție conjunctivală.
  - Poate fi afectată şi conjunctiva fundurilor de sac şi cea bulbară.
  - Granulomul poate fi unic, mare şi plat, dar pot fi şi granuloame multiple.
  - Găsirea locului de inoculare este adesea util pentru diagnostic.
  - Dacă inocularea a fost la nivelul pielii, la locul respectiv se formează papula sau pustula, după 3-7 zile de la zgârietură, persistă 7-21 de zile şi dispar fără cicatrice.
  - Leziunile se pot asocia cu eritem nodos, eritem multiform sau rash morbiliform nespecific. Este prezentă limfadenopatie granulomatoasă regională, cu ganglioni fermi, nedureroşi, măriți.
- Simptomatologia generală este medie, cu febră moderată, cefalee, anorexie.
- Evoluția este benignă, cu vindecare completă în 2-3 luni.
- Boala este produsă de un bacil gram negativ (Afipia felis) care a fost identificat în granulomul conjunctival, piele şi ganglionii afectați.
- Diagnosticul se confirmă prin testul cutanat Hanger-Rose, pozitiv în 98% din cazurile diagnosticate clinic.
- Diagnosticul diferențial se face cu alte cauze de limfadenopatie: limfoame, sarcoidoză, TBC, prin examene de laborator şi biopsie cutanată sau ganglionară.
- Tratamentul este simptomatic boala fiind autolimitată.
  - local, se administrează coliruri sau unguente cu antibiotice cu spectru larg.
  - în cazuri mai grave se poate administra trimetroprim-sulfametoxazol, rifampicină, sau ciprofloxacin per os.
  - în cazuri severe este indicată gentamicina IV, 5-7 mg/kgc/zi , la 8 ore interval timp de 7 zile. Prognosticul este bun.

Tularemia este cauzată de Francisella tularensis.

- Se suspectează la pacienții care au intrat în contact cu un iepure sălbatic, vulpe, şobolan şi la cei care au fost înțepați de căpuşe.
- Simptomatologia conjunctivală include apariția de noduli multipli, de culoare galbenă, la nivel tarsal, cu ulcerații necrotice la nivelul lor.

- Leziunile se însoțesc de adenopatie regională dureroasă şi de semne sistemice moderate sau severe, aspecte ce diferențiază boala de celelalte cauze ale sindromului Parinaud.
- Complicațiile sunt rare, dar severe: ulcere corneene cu perforație, panoftalmie, nevrita optică, dacriocistita.
- Diagnosticul se confirmă prin examene de laborator.
- Tratamentul constă în administrarea de streptomicină 1g/ zi timp de 7 zile sau tetraciclină. Local se administrează gentamicină în instilații la 2 ore timp de 7 zile.
- In cazul complicațiilor corneene se practică injecții subconjunctivale cu antibiotice; se evită corticosteroizii.
- Se tratează complicațiile sistemice.

Conjunctivita lemnoasă

- afecțiune rară, cu caracter recurent, uneori bilaterală;
- elementul declanşator poate fi un traumatism minim sau o stare febrilă;
- conjunctivită membranoasă sau psudomembranoasă, asociată cu induraţia lemnoasă a conjunctivei tarsale;
- leziuni similare pot apare la nivelul mucoaselor bucală, faringiană sau ale tractului respirator;

Tratament:

- îndepartarea chirurgicală a leziunii, urmată de administrarea topică de coliruri cu:
  - corticosteroizi
  - heparină, hialuronidază, fibrinolizină, plasminogen purificat
  - ciclosporina A

CONJUNCTIVITE PRODUSE DE AGENȚI IRITANȚI.

Conjunctivite produse de substanțe chimice.

- Coloranții de anilină produc o iritație intensă cu ulcerații şi necroză a conjunctivei.
- Pot să apară simblefaron si opacități corneene. Tratamentul constă in spălare si instilare de glicerină diluată.
- Tinctura de iod, determină durere imediată, ochi roşu şi exfoliere de epiteliu corneean. Reepitelizarea se face în 24-48 de ore.
- Nitratul de argint în concentrație prea mare determină o impregnare a conjunctivei şi corneei, cu chemozis accentuat şi vedere dispărută. În cateva ore, epiteliul se elimină şi conjunctiva rămane denudată, de culoare roşie-vie. A doua zi, corneea redevine transparentă cu eliminarea epiteliului necrozat. În câteva zile are loc reepitelizarea, acuitatea vizuală revine la normal şi nu există sechele.

Conjunctivitele provocate de substanțe animale.

- Înțepătura de insectă sau pătrunderea în ochi a perilor de omidă pot da accidente foarte grave mergând până la pierderea ochiului.

Substanțele vegetale provoacă conjunctivite şi keratite interstiţiale.

Conjunctivite provocate de agenți fizici

- Oftalmia de zapadă, lumina puternică şi razele X determină o iritație conjunctivală cu fotofobie, lăcrimare abundentă, blefarospasm.
- Conjunctiva este roşie, chemotică.
- Simptomatologia este zgomotoasă, dar fără gravitate.
- Tratamentul constă în instilarea de colir anestezic, repaus ocular şi întuneric.

SINDROMUL DE OCHI USCAT.

- Este o afecțiune uni - sau bilaterală care cuprinde toate manifestările legate de modificarea calității şi/sau cantității filmului lacrimal prin deficit de producere şi /sau evaporarea excesivă a lacrimilor.
- Sindromul se manifestă la adulți, după vârsta de 50-60 de ani, predominant la sexul feminin (in 90% din cazuri).
- Sindromul de ochi uscat se împarte, didactic în două tipuri: prin evaporare şi prin hiposecreție lacrimală; acestea nu se exclud reciproc (de exemplu: traumatismul ocular cu distrugerea glandei lacrimare şi paralizie de nerv VII)

Sindromul de ochi uscat prin hiposecreția lacrimală (componenta apoasă a filmului lacrimal).

- Se caracterizează prin scăderea secreției glandei lacrimale şi a glandelor accesorii asociată cu alterarea stratului mucinic al filmului lacrimal.
- Posibilitatea apariției unor infecții locale este ridicată, datorită diminuării fluxului apos, al lizozimului şi a lactoferinei.
- Hiposecreția lacrimală se împarte în doua categorii: hiposecreție lacrimală non-Sjogren şi hiposecreție lacrimală din sindromul Sjogren.

Hiposecreția non-Sjogren are mai multe cauze:

- absența congenitală a glandei lacrimale este rară;
- sindromul Riley-Day (lipseşte secreția lacrimală reflexă);
- hiposecreție primară idiopatică;
- boli care afectează glanda lacrimală: neoplazii, amiloidoza, infecția cu HIV, ablația chirurgicală a glandei lacrimale, radioterapie, traumatisme;
- cicatrice conjunctivale: trahom, pemfigus, arsuri conjunctivale;
- medicamente: antihistaminice, anticolinergice, anestezice generale, beta-blocante, diuretice, fenotiazine;

Hiposecretia lacrimală din sindromul **Gougerot - Sjögren.**

- Sindromul Sjögren se manifestă la femei, cu debut la menopauză.
- Se produce uscaciunea tuturor mucoaselor datorită diminuării secreţiilor endocrine la nivelul acestora, prin aplazia progresivă a acinilor glandulari.
- Se consideră că are etiologie autoimună.
- Sindromul Sjogren primar se manifestă prin ochi uscat, xerostomie şi prezenta în sange de anticorpi autoimuni (ac. antinuclear, factor reumatoid, ac. antimitocondrie). Este o afecţiune progresivă cu infiltraţie cu limfocite a glandelor lacrimare şi salivare, cu disconfort sever ocular şi oral.
- Sindromul Sjogren secundar se asociază cu boli autoimune ce afectează tesutul conjunctiv: poliartrita reumatoidă, LED, dermatomiozita, polimiozita, scleroza sistemică, ciroza biliară primitivă.
- La nivel ocular, pacientul acuză senzaţie de arsură şi de corp străin, usturimi, jenă oculară şi uscăciune.
  - Obiectiv, conjunctiva apare îngroşată, lucioasă, acoperită de o secreţie lacrimală spumoasă care se acumuleazaă la nivelul unghiului intern La nivelul corneei se produc microulceraţii (se colorează cu fluoresceină sau roz – Bengal), şi filamente care atârnă de suprafaţa corneeană.
  - Timpul de rupere al filmului lacrimal este scăzut, iar testele de apreciere cantitativă a secreţiei lacrimale sunt profund alterate.
  - Datorită afectării concomitente şi a altor mucoase, pacientul prezintă uscaciune bucală accentuată, cu deglutiţie dificilă şi xerostomie, uscăciunea mucoasei nazale cu tulburări de miros, uscăciune vaginală dureroasă.
- Diagnosticul este uşor în cazurile avansate; în cazurile incipiente, diagnosticul se pune prin biopsia de mucoasă conjunctivală şi labială.

Sindromul de ochi uscat prin evaporare (alterarea stratului lipidic al filmului lacrimal) .

- Secreţia lacrimală este normală, dar datorită alterării stratului lipidic sau al unui defect al clipitului, se produce evaporarea componentei apoase a filmului lacrimal.
- Cauzele sunt:
  - absenţa congenitală a glandelor Meibomius;
  - blefarite ce asociază disfuncţii ale glandelor meibomiene;
  - incongruenţa pleoape - glob ocular: paralizie de nerv VII, cicatrice palpebrale;
  - pierderea sensibilităţii corneene (exemplu keratopatia neurotrofică, portul prelungit al lentilelor de contact) care duce la rărirea clipitului.
- Alterarea secreţiei componentei mucoase a filmului lacrimal apare în ambele tipuri de sindroame mentionate mai sus şi determină o instabilitate

crescută a filmului lacrimal (şi aşa compromis), cu agravarea simptomatologiei oculare.

Keratoconjunctivita sicca este expresia clinică a ochiului uscat.

- Simptomatologia este destul de nespecifică şi se poate preta la confuzii cu alte boli oculare.
- Pot să apară: senzaţie de corp străin, iritaţie, arsură, secreţie mucoasă aderentă, încețoşarea tranzitorie a vederii.
- Mai puțin frecvent poate să apară prurit ocular sau senzație de uscăciune oculară.

  In funcție de severitatea cu care este afectat filmul lacrimal, afecțiunea prezintă mai multe aspecte clinice:
  - eroziuni epiteliale punctate corneene; este cea mai uşoară formă şi răspunde bine la tratamentul medicamentos;
  - keratita filamentoasă; filamentele sunt compuse din mucina, celule epiteliale şi lipide şi au formă de virgulă, cu un capăt ataşat la suprafața corneei şi se mişcă la fiecare clipit. Mobilizarea lor este dureroasă datorită stimulării terminațiilor libere ale epiteliului corneean. Se colorează bine cu roz- Bengal.
  - plăci mucoase de mărimi şi forme diferite, cu aceeaşi compoziție ca şi filamentele cu care se şi asociază; reprezintă o formă mai gravă a bolii
  - în cazurile grave, se dezvoltă vase de neoformație la nivelul limbului.
- Alături de aceste manifestări, apar semnele bolii care a cauzat sindromul de ochi uscat.
- Complicațiile ce pot să apară sunt infecții bacteriene şi ulcerații corneene sterile.
- Metode de diagnostic al sindromului de ochi uscat:
  - timpul de rupere a filmului lacrimal sub 10 secunde; este modificat mai ales în sindromul de ochi uscat prin evaporare.
  - coloraţia cu roz-Bengal (colorant cu afinitate pentru celulele epiteliale şi pentru mucus); se colorează bine filamentele şi plăcile mucoase, iar la nivelul conjunctivei bulbare apar două triunghiuri cu baza la limb.
  - testul Schirmer 1 sub 6 mm (este modificat în sindromul de tip hiposecretor).

Carența sistemică de vitamina A

- Determină un deficit al componentei mucoase a filmului lacrimal care poate duce la xeroftalmie, cu uscăciune a corneei şi conjunctivei, keratinizare a unor zone ale conjunctivei (petele Bitot), ulcere şi cicatrice corneene, chiar keratomalacie (caz în care se asociază cu o rată a mortalității de 50%)..
- Tratamentul local constă în lubrefierea corneeană şi prevenirea infecțiilor, iar general, se tratează deficitul de vitamina A.

Tratamentul ochiului uscat.

- Tratamentul local constă în:
  - administrarea topică de ciclosporina A, care creşte secreția lacrimală si imbunătățeste suprafața oculară, ser autolog, cu aport nutritiv şi rol de aparare (conține Ig şi proteine serice),
  - lacrimi artificiale şi lubrifianți oculari.
  - utilizarea lentilelor moi, hidrofile, ameliorează simptomatologia în unele cazuri.
  - implante solubile prin aplicarea la nivelul punctelor lacrimale a unor dispozitive de colagen sau silicon care, prin dizolvare treptată, substituie secreția lacrimală deficitară;
  - obturarea temporară sau definitivă a punctelor lacrimale.
- Tratamentul general constă în:
  - administrarea per os de agenți mucolitici – *acetilcisteina* timp de două săptămâni, pentru formele filamentoase sau cu plăci mucoase;
  - agenți colinergici (*Salagon*) care acționează prin hipersecreția glandelor exocrine;
  - în sindromul Sjögren se administrează corticosteroizi.

BOLI DEGENERATIVE ALE CONJUNCTIVEI.

- Cele mai frecvente boli degenerative ale conjunctivei sunt: pinguecula, pterigionul, concrețiunile calcare şi xeroza conjunctivei.
- Patogenia degenerescentelor conjunctivale include: tulburări metabolice locale sau generale, vârsta înaintată, procese iritative locale.

Pinguecula

- Pinguecula este o afecțiune frecventă în populația adultă, mai ales la vârstnici.
- Dintre factorii de risc, au fost citati : expunerea excesivă la soare, iritații conjunctivale cronice (cosmetice, produse de machiaj), ochiul uscat prin insuficienta lubrifiere a conjunctivei şi hipercolesterolemia.
- Examinarea histologică a formațiunii evidențiază degenerescența elastoidă a colagenului stromei conjunctivale, subțierea epiteliului, eventual mici calcificări.
- Clinic :
  - o proeminență gălbuie, situată nazal sau temporal, perilimbic ;
  - localizare: uni sau bilaterală, cel mai frecvent bilaterală şi asimetrică;
  - asimptomatică, cu excepția cazurilor în care atinge dimensiuni mari sau se inflamează (pinguelita), când poate apare jenă oculară şi senzație de corp străin.
- Complicații :

- inflamaţia formaţiunii:
  - clinic: hiperemie conjuntivală în jurul formaţiunii, senzaţie de corp străin
  - tratament: coliruri cu lacrimi artificiale fără conservanţi, corticosteroizi (flumetol, maxidex ×4-6/zi), vasoconstrictoare (nafagal, ischemol ×4-6/zi)
    - creşterea progresivă în volum cu calcificare sau evoluţia către pterigion
- Tratament :
  - preventiv : lacrimi arificiale pentru a asigura o bună lubrifiere a suprafeţei conjunctivale
  - curativ : excizia chirurgicală, după anestezie locală cu xilinâ 4% este recomandată în cazurile cu dimensiuni mari, fenomene inflamatorii recurente, asociere cu pterigionul, imposibilitatea adaptării lentilelor de contact sau din motive cosmetice, la cererea pacientului.

Pterigionul şi pseudopterigionul

Pterigionul este o degenerescenţă a conjunctivei bulbare, care apare în urma expunerii repetate la factori iritativi de mediu (praf, vânt, pulberi), radiaţii UV sau microtraumatisme.

- Tablou clinic:
  - pliu conjunctival triunghiular, proeminent, cu baza la limb şi vârful pe cornee, căruia îi descriem un cap aderent la cornee, un corp mobil, la nivelul conjunctivei bulbare şi 2 margini superioară şi inferioară
  - linia Stoecker: depozit de fier la nivelul epiteliului cornean, la inserţia capului pterigionului în stadii avansate
  - localizarea: mai frecvent nazal decât temporal, uni sau bilateral, de obicei bilateral şi asimetric
- Pterigionul poate prezenta 2 forme clinice :
  - cu proliferare minimă şi aspect atrofic (cu creştere lentă şi rată mică de recidivă după excizia chirurgicală)
  - cu proliferare fibro-vasculară importantă (creştere rapidă şi recidive frecvente)
- In stadii incipiente, este asimptomatic. Odată cu creşterea în dimesiuni, poate cauza simptome de ochi uscat, jenă oculară în inflamaţii, restricţia mişcărilor globului ocular sau scăderea AV prin astigmatismul secundar sau prin extensia la nivelul axului vizual.
- Diagnosticul diferenţial se face cu pseudopterigionul şi cu inflamaţii conjunctivale acute sau cronice.
- Tratamentul pterigionului depinde de stadiile de evoluţie :
  - în stadii incipiente : corticosteroizi topici

- în faze avansate : excizia chirurgicală +/- administrarea intraoperatorie de antimitotice (potențial recidivant crescut); excizia cu laserul argon;
- când prinde şi axul vizual al corneei: excizie chirurgicală + keratoplastie lamelară sau perforantă asociată cu grefă de conjunctivă liberă

Pseudopterigionul este rezultatul unui proces inflamator care apare secundar unei arsuri conjunctivale cu acizi sau cu baze.

- Poate apare la orice vârstă şi cu orice localizare.
- Este o leziune cu caracter staționar.
- Nu este aderent la nivelul limbului, astfel incât o baghetă de sticlă poate trece pe sub corpul său la acest nivel.
- Acesta este principalul element clinic de diagnostic diferențial cu pterigionul.

Concreţiunile calcare.

- Sunt mici depozite alb-gălbui, superficiale, situate de obicei pe conjunctiva tarsală, fundurile de sac, criptele Henle sau glandele Meibomius.
- Cauze: vârsta, trachomul, blefarita/conjunctivita cronică
- De obicei sunt asimptomatice, dar pot da senzație de corp străin şi pot dezepiteliza corneea.
- Pot fi îndepărtate cu uşurință cu acul, după anestezia conjunctivei.

Xeroza conjunctivei constă într-o metaplazie epidermoidă a conjunctivei.

- Exista două forme: xeroza epitelială şi xeroza parenchimatoasă.
- *Xeroza epitelială* are aspectul unei pete triunghiulare, albicioase, cu baza la limb, localizată la nivelul conjunctivei bulbare, limitată la stratul superficial epitelial, acoperită de o spumă albă- placa Bitot.
  - Se asociază, uneori, cu ambliopie crepusculară şi îngustarea câmpului vizual constituind sindromul Bitot.
  - Afecțiunea survine la persoane cu carențe de vitamina A, fără afecțiune oculară prealabilă, traducând o tulburare gravă de nutriție.
  - Tratamentul constă în echilibrarea nutrițională a pacientului şi vitaminoterapie A local şi general.
- *Xeroza parenchimatoasă* apare secundar unor afecțiuni oculare (arsuri conjunctivale, trahom, pemfigus).
  - Macroscopic, conjunctiva devine mată, cenuşie, fundurile de sac se scurtează şi fanta palpebrală rămâne întredeschisă, favorizând suprainfecțiile şi ulcerația corneeană.
  - Tratamentul constă în transplantarea canalului Stenon în fundul de sac conjunctival.

Elastoza senilă

- Este o degenerare senilă a fibrelor elastice conjunctivale
- Apar ulcerații limbice cu margini rigide şi baza acoperită de detritusuri

Degenerescența amiloidă şi hialină

- Este secundară alergiilor, trachomului, amiloidozei generalizate, bolilor cronice (artrite cronice, disglobulinemii)

- Clinic
  - pseudoedem palpebral cronic
  - îngroşarea conjunctivei, pseudotumori de culoare galbenă la nivelul conjunctivei bulbare şi tarsale
- Tratament : eficiență limitată ; excizia formațiunilor pseudotumorale

AFECȚIUNI TRAUMATICE ALE CONJUNCTIVEI

Hemoragia conjunctivală

- Reprezintă o colecție hemoragică în spațiul subconjunctival ca urmare a efracției parietale a unui vas sanguin.
- Cauzele pot fi:
  - idiopatică
  - traumatisme: plăgi, contuzii, corpi străini conjunctivali sau fractura de bază de craniu (hemoragie conjunctivală bilaterală, la 24-48 ore de la accident)
  - manevre asociate cu hiperpresiune în sistemul venos (manevra Valsalva): tuse, strănut, suflat în instrumente
  - discrazii sanguine
  - HTA severă/arterioloscleroză
  - salt tensional brusc la un normo sau hipotensiv
  - DZ
  - iatrogene: chirurgie oculară, injecții subconjunctivale, tratament cu AINS (aspirina)
- Tablou clinic:
  - Hemoragia poate fi minimă (simplă pată roşie conjunctivală) sau importanța, realizând un adevărat hematom conjunctival.
  - Deşi alarmantă pentru pacient, hemoragia conjunctivală are o evoluție benignă.
- Evoluție: se resoarbe spontan în 7-10 zile.
- Tratament
  - Vitamina C şi calciul, administrate precoce, pot accelera rezorbția sângelui şi vindecarea.
  - Se mai pot aplica şi impacte de laser Argon.

Emfizemul conjunctival

- Emfizemul conjunctival apare odata cu cel palpebral, în cazul unei fracturi de baza de craniu cu interesarea unui sinus al feței (cel mai frecvent, lama papiracee a sinusului etmoidal anterior). Aerul infiltrează conjunctiva, care devine tumefiată, palidă, transparentă cu crepitații la palpare.
- Descoperirea unui emfizem conjunctival impune efectuarea de radiografii de craniu pentru evidențierea focarului de fractură şi consult neurochirurgical.
- Tratament:
  - de supraveghere
  - cauzal.

Plăgile conjunctivale

- Plăgile conjunctivale pot fi cauzate de agenți traumatici diverşi : obiecte metalice ascuțite, fragmente de sticlă, unghii, oase de peşte, etc.
- Nu sunt grave prin ele însele, dar trebuie atent explorate întrucât pot masca o plagă scleralã penetrantă.
- Ele pot afecta conjunctiva bulbară, tarsală sau a fundurilor de sac. În acest din urmă caz, vindecarea poate duce prin cicatrizare la bride conjunctivale şi simblefaron.
- subiectiv:
  - durere oculară;
  - hiperemie conjunctivală;
  - lacrimare;
  - fotofobia şi scăderea AV sunt caracteristice afectării corneene.
- examenul biomicroscopic:
  - soluția de continuitate la nivelul conjunctivei, care permite vizualizarea sclerei;
  - hemoragie conjunctivală adiacentă;
  - testul cu fluoresceină sodică este pozitiv: fluoresceina se fixează la nivelul conjunctivei dezepitelizate, indicând prezența şi întinderea leziunii.
- Pentru excluderea unei leziuni penetrante, sunt recomandate următoarele investigații:
  - examen complet al polului anterior ;
  - oftalmoscopia, pentru evidențierea unor eventuale leziuni retiniene;
  - testul Seidel: în plăgile oculare penetrante, umoarea apoasă spală fluoresceina la nivelul leziunii;
  - tonometria oculară: valori scăzute sunt sugestive pentru traumatisme penetrante ale globului ocular ;
  - ecografie oculară, Rx orbită în cazul suspicionării unui corp străin restant.

- Tratament:
  - plăgile mici beneficiază de tratament conservator: coliruri cu antibiotice cu spectru larg (Ciloxan, Nettacin, Sificetina, etc); pentru prevenirea suprainfecției bacteriene, profilaxia antitetanică
  - plăgile mari: sutura simplă, după explorarea prealabilă şi excluderea unei leziuni sclerale penetrante, antibioterapie topică, profilaxia antitetanică.

Corpii străini conjunctivali

- Pot fi extrem de variați (fragmente de metal, nisip, cauciuc, insecte, vegetale, pământ, etc).
- Metalele topite la o temperatură nu foarte ridicate (Pb), proiectate în ochi, se solidifică instantaneu, formând un fel de mulaj al fundurilor de sac, fără însă a produce leziuni foarte serioase.
- Subiectiv: prurit, arsură, durere oculară localizată sub pleoapa inferioară
- Obiectiv: hiperemie conjunctivală, hiperlăcrimare, blefarospasm
  - Corpii străini nefixați se elimină spontan prin clipit şi lacrimi, fiind directionați către unghiul palpebral intern.
  - Corpii străini fixați pe conjunctiva tarsală pot determina eroziuni corneene secundare.
- <u>Atitudine terapeutică:</u>
  - îndepărtarea corpului strain cu un tampon de vată, după anestezierea topică a conjunctivei
  - lavajul repetat cu ser fiziologic în cazul corpilor străini multipli şi recenți (particole de praf)
  - raclajul sau excizia conjunctivei în cazul corpilor străini proiectați în urma unei explozii
  - profilaxia infecției bacteriene : coliruri cu antibiotice cu spectru larg, administrate topic.

Arsurile conjunctivale

- Sunt asociate cu arsurile pleoapelor şi corneei şi mai rar izolate. In funcție de severitatea leziunilor, se descriu urmatoarele grade :
  - arsurile de gradul I : hiperemie difuză, moderată, dezepitelizări fine
  - arsurile de gradul II : hiperemie accentuată, superficială sau mixtă, chemozis, microvezicule epiteliale, zone de dezepitelizări cu necroză moderată
  - arsurile de gradul III : conjunctivă albă, friabilă, necrotică, cu pierderi intinse de substanță.
- Arsurile conjunctivale pot fi determinate de agenți fizici sau chimici.

Arsurile fizice pot fi cauzate de căldură, frig, radiații UV, radiații ionizante, laser sau curent electric.

- Aspectul clinic al leziunilor prezintă aspecte particulare în funcție de natura, intensitatea şi durata de acțiune a agentului vulnerant.
- Atitudine terapeutică :
  - în arsurile de gradul I şi II se administrează:
    - ➢ soluții sau pomezi antiseptice
    - ➢ substanțe cicatrizante (vitamina A, Corneregel)
    - ➢ pansament steril
  - în arsurile de gradul III :
    - ➢ tratament conservator
    - ➢ îndepărtarea țesuturilor devitalizate
    - ➢ coliruri cu antibiotice cu spectru larg (ciloxan, colbiocin, netacin, tobrex)
    - ➢ vasodilatatoare şi cicatrizante
    - ➢ desfacerea aderențelor de 2-3 ori pe zi
    - ➢ +/- bureți de colagen la nivelul fundurilor de sac conjuntivale, pentru prevenirea constituirii bridelor cicatriceale şi simblefaronului
    - ➢ în necroze întinse : îndepărtarea zonelor devitalizate şi plastii cu mucoasa bucală.

Arsurile chimice pot fi cauzate de acizi, baze sau gaze toxice de luptă.

- Efectul distructiv al acestora depinde de natură chimică, durata de acțiune, cantitatea, concentrația, stabilitatea şi caracterul higroscopic al substanței.
- In stabilirea prognosticului lezional, vom ține seama de următorii factori:
  - severitatea (gradul şi extensia) leziunilor
  - natura chimică a agentului vulnerant: bazele dau leziuni mai grave decât acizii, cu evoluție progresivă către profunzime
  - implicarea limbului (rol în regenerare)
  - coexistența cu leziuni corneene
  - prezența leziunilor asociate: termice, traumatice

	Arsurile cu acizi	**Arsurile cu baze**
Fiziopatologie	- necroza de coagulare cu formarea unei escare uscate cu efect de baraj - eliberare de proteaze cu acțiune litică asupra epiteliului şi hematiilor - efectul distructiv este maxim în momentele imediate accidentului - prognostic cert al bilanțului lezional de la momentul prezentării	- emulsionarea lipidelor membranare, deshidratare celulară, alterări enzimatice şi proteice - proteinații bazici: compuşi extrem de toxici care amplifică fenomenele inflamatorii locale - penetrarea în profunzime, cu agravarea leziunilor în timp - la debut, prognostic dificil de estimat (leziunea este evolutivă)
Tablou clinic	- **uşoare**: edem, hiperemie, hemoragii superficiale, secreție mucoasă	- **uşoare** : edem, hiperemie şi descuamări superficiale, secreție mucoasă

	- severe: zone hemoragice şi zone palide (avasculare) absenţa durerii şi sângerare la ciupirea conjunctivei (***test Amsler*** +) secreţie mucoasă abundentă, apoi mucopurulentă	**- severe** : hiperemie şi edem, secreţie mucoasă/purulentă agravarea leziunilor în timp : necroza rapidă cu reacţie fibrinoasă şi proliferativă importantă extensia necrozei la nivelul sclerei perilimbice→expulzia spontană a corneei→compromiterea globului ocular
Complicaţii	- bride cicatriceale, simblefaron, ankiloblefaron	- tendinţa la epidermizare uscată : conjunctiva îngroşată, luciu pierdut, roşie, cu suprafaţa neregulată

- Tratamentul are ca obiective următoarele :
  - îndepărtarea agentului chimic
  - calmarea durerilor
  - prevenirea/combaterea infecțiilor oculare
  - restabilirea integrității fundurilor de sac
  - tratamentul sechelelor
- Tratamentul se instituie în urgență şi are 3 etape:
  - etapa de urgență:
    - ➢ spălarea abundentă cu apă sau ser fiziologic, cât mai precoce, la locul accidentului şi transportarea pacientului într-un serviciu oftalmologic
    - ➢ îndepărtarea resturilor de substanță chimică, sub anestezie locală cu xilină 4%
    - ➢ lavaj conjunctival cu soluții antibiotice şi antiseptice
    - ➢ midriatice (tropicamida, atropina)
    - ➢ ***evitarea substantelor vasoconstrictoare !***
  - etapa a 2-a :
    - ➢ coliruri cu antibiotice cu spectru larg (ciplox, nettacin, sificetină, colbiocin)
    - ➢ antiinflamatorii nesteroidiene (*indocollyre*, *voltaren ophtha*, *diclogesic*)
    - ➢ autohemoterapie prin injecții subconjunctivale
    - ➢ vasodilatatoare, anticoagulante (heparină), vitamina C – local
    - ➢ cicatrizante (colir cu vitamina A, corneregel)
    - ➢ combaterea simblefaronului : desfacerea aderențelor conjunctivale de 2-3 ori pe zi, sub anestezie locală cu xilină 4%;
    - ➢ în arsurile de grad II-III : operația Pasow (decolarea conjunctivei şi tenonului de la limb spre periferie şi incizii radiare cu excizia țesutului devitalizat, în scopul limitării pătrunderii agentului nociv către profunzime)
  - etapa a 3-a : tratamentul sechelelor

Bibliografie

1. *Amar Agarwal Handbook of Ophthalmology, (ed), Slack Incorporated, 2005*
2. *Cernea P., Tratat de Oftalmologie, sub red., Ed. Medicală, 2002*
3. *Coakes R., Holmes P., Outline of Ophthalmology, Ed. Oxford, Butterworth Heinemann Elsevier, 1995*
4. *Denniston, Alastair K.O. Phil Murray Oxford Handbook of Ophthalmology, University Press, 2006*
5. *Dumitrache Marieta Oftalmologie Clinică, Ed. Universitară Carol Davila, Bucureşti, 2008*
6. *Dumitrache Marieta, Tratat de Oftalmologie, Ed. Universitară Carol Davila, Bucureşti, 2005*
7. *Kanski J, Clinical Ophthalmology, Butterworth Heinemann Elsevier, 2007*
8. *Lang G. Opththalmology, Thieme, New York, 2000*
9. *Olteanu P Tratat de Oftalmologie, Ed. Medicală, 1987*
10. *Stein R., Stein H, Slat B.,Management of Ocular Emergencencies, 2nd Edition, Allergen Handbook, 1994*
11. *Wilson P.M. Practical Ophthalmology: a manual for beginning residents, 4th Edition, (ed), American Acadeny of Ophthalmology, 1998*
12. *Yanoff M, Ducker S, Ophthalmology, , 2nd Edition, Ed. Mosby, Boston2004*

Capitolul 11

APARATUL LACRIMAL

B. Mocanu
Alina Mihaela Ciocâlteu

Aparatul lacrimal este format din: sistemul de secreţie al lacrimilor (glanda lacrimală principală, glande lacrimale accesorii) şi căi de excreţie a lacrimilor (sistem de drenaj).

SISTEMUL DE SECREȚIE A LACRIMILOR

Glanda lacrimală principală se află în fosa glandei lacrimale de la nivelul părții antero-laterale a tavanului orbitei şi este învelită de un țesut fibros ataşat de periostul orbitei.

- prezintă 2 porţiuni separate de aponevroza muşchiului ridicător al pleoapei superioare
  - porţiunea superioară, orbitară mai voluminoasă (20mm/5mm/12mm)
    - ➢ are forma unei migdale
    - ➢ se situează în fosa lacrimală deasupra aponevrozei muşchiului ridicător al pleoapei superioare şi supero-lateral de muşchiul drept lateral.
  - porțiunea palpebrala mai mică, formată din 1-2 lobuli glandulari
    - ➢ se află inferior de aponevroza muşchiului ridicător al pleoapei superioare şi superior de partea supero-laterală a fornixului conjunctival superior.
    - ➢ este conectată de partea orbitară printr-o punte de țesut glandular şi ducte excretoare.
- este o glandă tubulo-acinoasă, lobii glandei lacrimale sunt formați din mai mulți lobuli care prezintă numeroşi acini cu sistemul adiacent de ducte excretoare.
- ductele glandei lacrimale (în număr de 12) se deschid în fornixul conjunctival superior în partea laterală.
- glanda lacrimala principală este responsabilă de secreția reflexă, pur apoasă şi mai abundentă față de secreția bazală (0,3 mm^3/min).
- Secreția reflexă este răspunsul la
  - stimulii senzitivi periferici de la cornee şi conjunctivă (pe calea trigemenului)
  - stimuli psihici: emoții, durere
  - excitații senzoriale ce acționează pe calea nervului optic (lumină puternică);
  - excitații simpatice (boala Basedow, tabes);

Vascularizatie: artera lacrimală ramură a arterei oftalmice şi vena lacrimală care drenează în vena oftalmică superioară. Limfa colecteaza în limfonodulii preauriculari.

Inervația aferentă este reprezentată de fibre senzitive din ramul lacrimal al nervului oftalmic, iar cea eferentă de fibre simpatice din plexul carotidian al lanțului simpatic şi fibre secretomotorii parasimpatice derivate din nucleul salivar superior

Glandele lacrimale accesorii mici sunt răspândite în toată conjunctiva pleoapei superioare şi inferioare, dar mai ales în apropierea fornixului superior.

- **Glandele Krause**
  - microscopice, situate la nivelul conjunctivei palpebrale, între fornix şi marginea tarsală
  - sunt 42 la nivelul fundului de sac superior şi 6-8 la nivelul fornixului inferior
- **Glandele Wolfring** (5-20) se deschid în dreptul marginilor periferice ale tarsurilor, la nivelul caruncului şi a plicei semilunare.
- Glandele accesorii produc secreția lacrimală de bază, constantă şi regulată
- Aceste glande exocrine formează cea mai mare parte a secreției lacrimale continue şi contribuie la realizarea stratului intermediar apos împreună cu secreția lacrimală produsă de glanda lacrimală principală

Lacrimile sunt scretate continuu pe parcursul zilei de către glandele lacrimale accesorii (secreție bazală) şi glanda lacrimală principală (secreție reflexă).

- Lacrimile secretate de glandele lacrimale sunt etalate pe suprafața globului prin mişcarea de clipire, formând filmul lacrimal şi apoi se adună în unghiul intern formând lacul lacrimal.

SISTEMUL DE EXCREȚIE a lacrimilor este format din căile lacrimale

- Sistemul de distribuție a filmului lacrimal reprezentat de pleoape şi riviera lacrimală acționează şi ca sistem de pompaj pentru a conduce lacrimile în punctul lacrimal şi canaliculii lacrimali;
  - la închiderea pleoapelor, punctele lacrimale se închid, canaliculii lacrimali se golesc, iar sacul se destinde.
  - la deschiderea pleoapelor, punctele lacrimale şi canaliculii se deschid, sacul funționând ca o pompă de aspirație
  - presiunea palpebrală direcționează lacrimile către cantusurile interne, pentru a putea ajunge la punctele lacrimale.
- Mecanismele active sunt cele mai importante în procesul de eliminare a lacrimilor. Contracția muşchiului orbicular al ochiului presează punctele lacrimale spre lacul lacrimal şi prin capilaritate lichidul lacrimal pătrunde în sacul lacrimal. În timpul clipitului se produce contracția părții lacrimale a mușchiului orbicular al ochiului ceea ce produce o distensie bruscă a sacului lacrimal care creşte absorbția lichidului.
- Procesele pasive: gravitația evaporarea si sistemul antireflux au un rol minor în eliminarea lacrimilor.
- Prin sistemul de excretie se elimină peste 90% din lacrimile produse, în timp ce restul se evaporă.

Căile lacrimale

Punctele lacrimale (superior şi inferior) încep în unghiul intern al ochiului şi sunt localizate pe partea posterioară a liniei intermarginale la nivelul terminației nazale a acesteia, la aproximativ 6 mm de cantusul intern.

- punctele lacrimale sunt situate la unirea 1/5 medială cu 5/6 laterală a marginii palpebrale, punctul inferior fiind dispus uşor medial față de cel superior.
- fiecare punct lacrimal are un diametru de 0.3 mm şi este înconjurat de un inel fibros numit papila lacrimală

Canaliculele lacrimale în care lacrimile sunt drenate după ce pătrund în punctele lacrimale

- din punct de vedere anatomic prezintă o porțiune verticală de aproximativ 2 mm şi o porțiune orizontală de aproximativ 8 mm
- canaliculele se pot deschide separat sau se pot uni

Canalicul comun rezultat din unirea celor două canalicule, este situat la 3 mm posterior de ligamentul palpebral medial; acesta străbate fascia lacrimală care înconjură sacul lacrimal şi pătrunde pe fața laterală a acestuia.
Se deschide la nivelul peretelui extern al sacului lacrimal; la acest nivel o plică de mucoasă formează valva Rossenmuller cu rol în prevenirea refluxului lacrimal

Sacul lacrimal

- are aproximativ 12 mm lungime pe diametrul vertical, prezentând o porțiune mai bombată la nivelul superior
- este format din 3 părți: fundus (porțiunea de deasupra deschiderii canaliculelor), corp (porțiunea mijlocie) şi o porțiune îngustată, mică ce se continuă cu ductul nazolacrimal

Ductul nazo-lacrimal are o lungime de cca 18 mm un diametru de cca 4 mm (2mm la sugar), porneşte din partea inferioară a sacului lacrimal şi se deschide în meatul nazal inferior printr-un orificiu acoperit de o plică mucoasă, plica lacrimală.

- ajuns în meatul nazal inferior el prezintă o porțiune de cca 5 mm acoperită de mucoasa nazală.
- ductul se deschide pe peretele lateral al meatului printr-un ostium punctiform, circular sau liniar uneori prevăzut cu o valvă la cca 2-3 mm posterior de aripa nasului.
- în interior ductul nazo-lacrimal prezintă o mucoasă cu falduri care dispar la adult, valva lui Hasner situată la deschiderea în meatul inferior este cauza imperforării canalului la nou-născut.
- lacrimile sunt de aici direcționate către nazofaringe şi orofaringe de unde ajung în tractul digestiv.

Filmul lacrimal

- Filmul lacrimal bazal este alcătuit din trei straturi succesive suprapuse:

Strat superficial lipidic (0,1 micrometri)

- este format din esteri de colesterol, fosfolipide, acizi graşi ce stabilizează, îngroaşă şi previn evaporarea precoce a filmului lacrimal şi lubrefiază mişcarea pleoapelor;
- este produs de glande de tip sebaceu cu secreție lipidică: glande Zeiss, glande Moll, glande Meibomius (tarsale); glandele sunt de natură holocrină şi secreția lor conține lipide polare (interfața apos-lichid) şi nonpolare (interfața aer-lacrimi) şi material proteinaceu.
- se comportă ca un surfactant şi ca o barieră apoasă (întărziind evaporarea stratului apos subiacent) şi produce o suprafață optică subțire.
- protejează suprafața oculară de corpii străini şi are proprietăți antimicrobiene.
- este dependentă de reglare neuronală (surse simpatice, parasimpatice şi senzoriale), hormonală (receptori de androgeni şi estrogeni) şi vasculară.
- evaporarea crescută se datorează disfuncției glandelor Meibomius.

Strat intermediar, apos (6,5-7,5micrometri)

- rol de hrănire şi oxigenare;
- este produs de glandele Krause şi Wolfring şi de glanda lacrimală principală.
- lichid alkalin şi sărat la gust.
- include 60 de proteine diferite, electroliți şi apă; secreția lacrimală apoasă are în compoziție apă şi cantități mici de solviți ca clorură de sodiu, zaharuri, uree şi proteine.
- conține substanțe cu rol antibacterian cu acțiune antibacteriană nespecifică: lizozimul, lactotransferina, transferine şi apărare antibacteriană specifică : IgM, IgG, IgE, IgA, complement, anticorpi;
  - ➢ cel mai abundent este lizozimul (20-40% din proteinele totale) şi cea mai alcalină proteină din lacrimi. Este o enzimă glicolitică capabilă să distrugă pereții celulelor bacteriene.
  - ➢ lactoferina are funcție antibacteriană şi antioxidantă,
  - ➢ factorul de crştere epidermală joacă rol în menținerea vindecării corneene.

Strat profund, mucos (0,02-0,05micrometri)

- este format în principal din secreția celulelor caliciforme de la nivelul fundurilor de sac conjunctivale, de glandele tarsale Henle şi glandele limbice ale lui Manz;
- are rolul de a asigura stabilitatea filmului lacrimal
- unit intim cu celulele epiteliului corneen, cu rol adeziv;
- este alcătuit din polizahariде (sialomucine)
- d*eficitul de mucină* datorat alterării celulelor epiteliale şi glicocalixului epitelial, se observă în cazul sindromului Stevens-Johnson sau după arsuri chimice, stări care evoluează cu umectarea

defectuoasă a corneei cu desicare subsecventă şi tulburări epiteliale chiar în prezența producției adecvate a stratului apos.

- **Reglarea nervoasă a filmului lacrimal**
  - atât glandele lacrimale principale cît şi cele accesorii şi glandele meibomius au o inervație bogată mai ales de tip parasimpatic, mediată prin acetilcolină şi peptidul vasoactiv intestinal VIP, una simpatică mediată de noradrenalină şi una senzitivă mediată de substanta p şi peptidul legat de gena calcitoninei cgrp .
  - acetilcolina determină creşterea secreției de proteine şi pe cea apoasă dar şi a lactoferinei şi a factorului de creştere epitelială
  - eliberarea de VIP determină creşterea secreției de mucus .
  - la nivel tisular interrelațiile între diferiți neuromediatori sunt complexe, acțiunile lor se derulează în cascadă şi afectarea unei anumite etape poate duce la o scădere globală a secreției lacrimale
- **Reglarea hormonală a filmului lacrimal**
  - La nivelul conjunctivei, glandelor lacrimale apoase şi glandelor Meibomius există receptori ai diferiților hormoni steroidieni: androgeni, estrogeni şi progesteron, dar şi ai prolactinei TSH, LH şi FSH. Ochiul este un organ țintă pentru aceşti hormoni care au funcții trofice şi intervin în homeostazia filmului lacrimal .
- Filmul lacrimal exercită funcția de apărare a suprafeței oculare în prima linie prin urmatoarele mijloace:
  - factori imuni de apărare: Ig A secretorii produse de plasmocitele conjunctivale şi ale glandelor lacrimale, factori ai complementului seric
  - factori mecanici de apărare: spălarea prin fluxul lacrimal a microorganismelor şi corpilor străini
  - factori chimici de apărare: lactoferina şi lizozimul .

Volumul de secreție a lacrimilor este de 0,6-0,8µl/min. Volumul ce poate fi retenționat în sacul conjunctival este de aproximativ 7µl±2µl.

- PH-ul lacrimilor la ochiul închis este 6.5; când ochiul rămâne deschis pH-ul devine alcalin (valori între 7.3 – 7.7).

Rolul lacrimilor

- menținerea umidității şi protecției prin hidratarea constantă a corneei, previne desicarea epiteliului şi cheratinizarea celulelor epiteliale
- protecție mecanică a conjunctivei şi corneei împotriva schimbărilor de temperatură a curenților, a agenților chimici, prafului şi corpilor străini;
- rol metabolic: nutriția corneei prin substanțe provenite din filmul lacrimal
- rol optic important pentru menținerea regularității suprafeței corneene
- rol de protecție imunologică prin substanțele cu acțiune antibacteriană specifica şi nespecifică

AFECȚIUNI CONGENITALE ALE APARATULUI LACRIMAL

AFECȚIUNI CONGENITALE ALE GLANDEI LACRIMALE:

Ectopia glandei lacrimale

- este cea mai frecventă dintre afecțiunile congenitale ale glandei lacrimale
- glanda lacrimală ectopică poate fi situată în orbită sau subconjunctival
- s-au descris glande supranumerare ectopice

Alacrimia congenitală (disautonomia congenitală)

- absența secreției lacrimale congenital este cunoscută sub numele de sindromul Riley-Day;
- este o afecțiune ereditară cu transmitere autosomal recesivă de origine neurogenă, ce apare ca epifenomen de denervație parasimpatică generală
- ocular se caracterizează prin aplazie sau absența glandelor lacrimale şi a punctelor lacrimale, distrofie epitelială corneeană şi sub membrana Bowman
- se asociază cu paralizie de VII şi/sau alți nervi cranieni.
- sistemic asociază plăci cutanate cu transpirație exagerată, incoordonare motorie, hiporeflexie, HTA şi crize de apnee.

Absența congenitală a glandei lacrimale

- apare în anoftalmie şi criptoftalmie
- este rară şi coincide şi cu alte modificări ale ochiului sau anexelor; secreția lacrimală este absentă, copilul nu poate clipi şi nu poate plânge.

Agenezia glandei lacrimale:

- este posibilă la prematuri în primele luni de viață
- copilul născut la termen, imediat după naştere nu are lacrimi, dar în termen scurt după naştere, producția de lacrimi este rapid asemănătoare cu a adultului

Fistule congenitale

- sunt situate deasupra marginii superioare a tarsului sau deasupra marginii superioare a cantusului extern si au deschidere la tegumentul palpebral
- prin fistulă se elimină în permanență secreție lacrimală, ce determină exematizarea cutanată.
- tratamentul chirurgical este singurul eficient şi constă în extirparea traiectului fistulos, împreună cu parenchimul adiacent.

Chisturile congenitale ale glandei lacrimale:

- sunt rar întâlnite, afectând îndeosebi porțiunea orbitară a glandei , la sugari.
- sunt de diferite mărimi şi se palpează la nivelul porțiunii palpebrale a pleoapei; când sunt foarte mari şi interesează porțiunea orbitară, pot determina împingerea în jos şi în afară a globului ocular.

- dintre semnele clinice se remarcă exoftalmia, uneori importantă, complicată cu ulcere corneene, aspect care impune o puncție evacuatorie de urgență, înainte de ablația chirurgicală.
- diagnosticul diferențial cu o dacrioadenită necesită o puncție exploratorie. .

Sindrom „lacrimi de crocodil"

- se manifestă prin lăcrimare la stimuli care declanşează salivația
- în sindrom Moebius, Stilling-Duane

AFECȚIUNI CONGENITALE ALE CĂILOR LACRIMALE

Imperforarea şi atrezia punctelor lacrimale

- reprezintă lipsa deschiderii orificiilor punctelor lacrimale sau uneori chiar absența papilei care marchează prezența acestora.
- poate fi asimptomatică dacă este afectat numai punctul superior.
- se suspectează tulburări de deschidere a canaliculului inferior dacă un sugar prezintă lăcrimare, blefarită sau conjunctivită
- examinarea copiilor se poate face sub anestezie generală (mască laringiană) , procedeu care permite şi aplicarea unui tratament.
- tratamentul nu este necesar în obstrucția punctului superior, când nu există simptome.
  - în cazurile în care există numai o imperforare a punctelor lacrimale, membrana epitelială care acoperă papila poate fi perforată cu ajutorul unui instrument ascuțit (stilet conic), fiind apoi posibilă introducerea unui instrument mai gros pentru dilatarea orificiului.
  - în agenezie completă a sistemului lacrimal proximal, când nu se pot identifica canaliculii, se efectuează lacorinostomie sau conjunctivo-dacriorinostomie cu tub de plastic , silicon, recomandate după vârsta de 10-12 ani.

Puncte sau canalicul bifid

- mai frecvent inferior cu canalicule paralele
- se pot deschide în sac, din unul în altul, subconjunctivă

Punctele lacrimale supranumerare:

- pot fi uneori observate, acestea fiind situate nazal față de poziția normală şi sunt de obicei asimptomatice.
- uneori pot fi asociate unor alte anomalii ale pleoapelor (blefarofimoză).

Agenezia canaliculară:

- acompaniază de obicei atrezia punctelor lacrimale.
- semnul clinic major este epifora , uneori însoțită de o conjunctivită infecțioasă
- dacă este însoţită de o obstrucție a canalului lacrimo-nazal este necesar un tratament corespunzător.

Ocluzia canaliculului lacrimal

- este mai frecventă decât cea a punctului lacrimal
- interesează partea externă a canaliculului sau canaliculul în totalitate
- se tratează prin intubația cu tub de silicon a canaliculului

Canaliculi supranumerari

- afecțiune asimptomatică

Obstrucție de canal lacrimo-nazal

- poate fi generată de:
  - imperforarea membranei lacrimonazale Hasner - este cauza cea mai frecventă
  - stenoza canaliculară
  - obliterarea ostiumului lacrimal prin cornet inferior aşezat contra peretelui nazal extern
  - sinechii de întindere variabilă ale canalului lacrimo-nazal
  - excepțional CLN osos absent (descoperit la rotația sondei prin al doilea contact osos)
  - acumulare de celule descuamate care obturează canalul lacrimo-nazal
- indiferent de natura obstacolului lacrimo-nazal, simptomatologia este aceeaşi
  - pacientul nou născut este adus la consultație de mamă pentru o lăcrimare clară congenitală, care se poate complica cu episoade de suprainfecție
  - lăcrimare uni sau bilaterală, însoțită de episoade de dacriocistită acută
- pentru diagnosticul exact al bolii după interogatoriul familiei şi inspecția ochiului şi anexelor **este necesar sondajul căilor lacrimale sub anestezie generală în scop diagnostic, dar şi terapeutic**
  - se dilată punctele lacrimale şi se face lavaj al căilor lacrimale cu o canulă ataşată la o seringă
  - dacă există o stenoză parțială a căilor lacrimale, împingerea lichidului întâmpină o rezistență
  - dacă stenoza este completă, se produce un reflux al lichidului de lavaj prin celălalt punct lacrimal
  - sondajul este făcut cu o sondă fină 00 sau 01 (de unică folosință) prin canaliculul inferior căutându-se contactul osos pentru a elimina stenoza canaliculară
- în tratament se mai poate practica dacrioplastia prin cateterizarea canalului lacrimal cu un cateter în balon (cateterul se introduce colabat şi se umflă în momentul în care este situat la nivelul ductului nazolacrimal)

Dacriocelul congenital (amniontocelul, mucocelul)

- reprezintă o colecție de lichid amniotic sau mucus la nivelul sacului lacrimal prezentă la naştere

- este datorată unui obstacol situat în porţiunea inferioară a ductului lacrimonazal (valva Hasner), cu acumulare de secreţii în sac, asociat cu o obstrucţie superioară , în amonte de sac, care nu permite evacuarea secreţiilor mucoase din sac, retrograd, prin canaliculi şi punctele lacrimale.
- clinic :
  - copilul prezintă la naştere o tumefacţie chistică, violacee, situată subcutanat, la nivelul sau imediat dedesubtul cantusului medial.
  - dacă iniţial, sacul este plin cu mucus, în evoluţie, conţinutul se poate infecta, generând complicaţii(celulită orbitară, abcedare cu fistulizare spontană).
- diagnosticul diferenţial este uneori necesar, pentru a îndepărta suspiciunea unui meningoencefalocel (tumefacţie pulsatilă, de consistenţă moale, situat mai aproape de linia mediană a feţei), hemangiom capilar imatur sau a unui chist epidermoid.
- diagnosticul necesită explorări imagistice(ecografie, RMN).
- tratamentul
  - poate fi iniţial conservator, reprezentat de instilaţia unui colir cu antibiotice asociat cu masajul sacului lacrimal.
  - în cazurile în care ameliorarea nu apare rapid, sau apar complicaţii, este necesară spitalizarea cu administratrea de antibiotice pe cale generală .
  - după ameliorarea fenomenelor inflamatorii acute se recomandă intervenţia instrumentală (sondajul căilor lacrimale) pentru înlăturarea obstacolelor situate atât în amonte cât şi în aval de sacul lacrimal.

Fistula congenitală a canalului lacrimal

- rară, unilateral, poate fi familială, AD
- asimptomatică sau lăcrimare, secreţie mucoidă, reflux purulent
- poate fi asociată cu alte anomalii lacrimale:
  - agenezie canalicul superior, inferior
  - absenţa punctului lacrimal superior
  - punct lacrimal accesor
  - absenţa sistemului lacrimal
  - obstrucţie lacrimonazală
- asociaţii sistemice - rar
  - fistulă preauriculară
  - fistulă traheobronşică
  - trisomia 21
- în condiţii de suprainfecţie trebuie făcut diagnostic diferenţial cu dacriocistita acută fistulizată la piele prin poziţia fistulei
  - în cea congenitală fistula are deschidere înaltă sub tendonul cantusului intern
  - în dacriocistita fistulizată deschiderea este în pliul palpebro-jugal

- tratamentul fistulei
  - cauterizarea poate produce recidivă
  - excizie largă asociată la nevoie cu dacriocistorinostomie
  - dacă concomitent există obstrucție, se va face intubație

Fistula congenitală a sacului lacrimal

- rar
- constă în prezența unui orificiu prin care sacul lacrimal se deschide la piele, situat sub ligamentul palpebral medial.
- fistula poate fi asimptomatică, alteori prin ea se poate scurge un lichid clar sau un material mucopurulent, sau poate fi asociată cu alte anomalii (fisură facială mediană).
- tratament.
  - se produce o vindecare spontană a acestor fistule prezente la naștere, după ce s-a restabilit permeabilitatea căilor (sondaj).
  - dacă fistula persistă după ce căile sunt permeabilizate, se indică excizia acesteia cât mai departe de sacul lacimal,uneori asociată cu dacriocistorinostomie pe cale externă (la vârsta de peste 2-3 ani).

Diverticul lacrimal

- poate fi localizat pe canalicul sau sac
- ***diverticul sac*** – se prezintă ca un mucocel de sac lacrimal de care trebuie deosebit
  - lăcrimarea este absentă în forma tipică (fără imperforare lacrimo-nazală asociată)
  - tumoră în regiunea cantusului intern care se evacuează prin compresiune digitală
  - refluxul mucusului prin canaliculi este inconstant, evacuarea făcându-se în sac şi canal lacrimo-nazal
  - maxim de distensie este localizat sub tendonul unghiului intern
  - explorarea instrumentală este normală cu lavaj permeabil fără reflux
  - diverticulul se poate suprainfecta simulând un abces de sac lacrimal
  - tratament – extirpare chirurgicală a diverticulului sau la nevoie dacriocistorinostomie

Anomalii ale căilor lacrimale în cadrul unor sindroame malformative cranio-faciale.

- **Sindromul Treacher-Collins** caracterizat prin anomalii lacrimale(de puncte, canaliculi), anomalii oculare(telecantus, microftalmie, colobom palpebral), leziuni sistemice(hipoplazia regiunii mediane a feței, hipoplazia maxilară, zigomatică,surditate).
- **Sindromul Apert**: include disgenezie de puncte, canaliculi, duct lacrimo-nazal, asociată cu hipertelorism,fisuri palpebrale, hipoplazia regiunii mediane a feței, sindactilie.

- **Sindromul de fantă orbito-maxilară paranazală (Moran I)** , în care se descriu pe lângă disgenezii de canaliculi şi conduct lacrimo- nazal, dermolipoame sclerocorneene, hipoplazia şi devierea complexă a aripei nasului, buzei, obrazului , precum şi malformaţii ale sprâncenei.
- **Sindromul de fantă orbito-maxilară paranazală(Moran II)** cuprinde: anomalii de sac şi conduct lacrimo-nazal, ulcere corneene, coloboame iriene, atrofie a porţiunii centrale a feţei, fisuri ale buzei superioare şi osului alveolar.

AFECŢIUNI INFLAMATORII ALE APARATULUI LACRIMAL

AFECŢIUNI INFLAMATORII ALE GLANDEI LACRIMALE

Dacrioadenita acută

Reprezintă inflamaţia acută a glandei lacrimale

Etiopatogenie

- afecţiunea se întâlneşte rar putând fi de natură endogenă (mai frecvent) sau exogenă (foarte rar)
- dacrioadenita de natură infecţioasă se produce prin ascensionarea agentului patogen de la nivelul conjunctivei, prin ductele lacrimale în glanda lacrimală

Agenti etiologici

Infecţii bacteriene	**Stafilococ auriu** **Streptococ piogen** **Chlamydia trahomatis** **Neisseria gonorrhoeae** **Treponema pallidum** **Mycobacterium tuberculosis**
Infectii virale	**Haemophilus influenzae** **Virus Epstein Barr** **HSV, HZO** **Boli eruptive – rujeola** **Virus urlian (frecvent la copii)** **Mononucleoza infecţioasă** **Citomegalovirus** **Virus gripal**
Infecţii fungice(rare)	**Histoplasmoză**
Afecţiuni inflamatorii	**Boala Graves** **Sarcoidoză** **Pseudotumoră inflamatorie orbitară**
Cauze exogene (rar)	**traumatism cu fractură deschisă a marginii superoexterne a orbitei propagarea unor infecţii de vecinătate la glanda lacrimală: erizipel, osteoperiostita, abcesul suborbitar, inflamaţii ale sinusului frontal.**

Dacrioadenita palpebrală

Subiectiv:

- debut brusc cu durere severă unilaterală în regiunea orbitară supratemporală şi palpebrală superioară

Ocular

- hiperemie, edem, creşterea temperaturii locale la nivelul regiunii orbitare superotemporale, eritem palpebral
- edemațierea treimii externe a pleoapei superioare cu „devierea în S italic a marginii pleoapei superioare"
- creşterea în volum a glandei lacrimale principale, lobul palpebral fiind afectat mai des
- la ectropionarea pleoapei superioare se poate examina lobul palpebral prolabat, mărit de volum, ferm şi sensibil la palpare
- chemozis şi hiperemie conjunctivală
- secreție mucopurulentă
- adenopatie preauriculară dureroasă

Sistemic:

- febră, alterarea stării generale (la copil)
- mărire de volum a glandelor parotide
- infecții ale căilor respiratorii superioare

Diagnostic diferențial:

- celulită preseptală
- celulită orbitală
- tumoră de glandă lacrimală
- dermoid orbital
- erizipel palpebral

Evoluție şi prognostic

- fără tratament adecvat, procesul inflamator se poate propaga la capsula Tenon cu exoftalmie, restricția mişcărilor globilor oculari, globul fiind deplasat medial şi inferior
- uneori poate apare flebita venelor orbitei şi chiar tromboflebita sinusului cavernos, iar alteori se poate complica cu un flegmon al orbitei, în special în cazurile în care etiologia este bacteriană
- dacrioadenita acută virală este de obicei autolimitantă
- complicații tardive: fistulele lacrimale (supurație locală, colecția putându-se evacua prin piele sau conjunctivă, după care fenomenele inflamatorii retrocedează; în unele situații se formează fistule la tegument) şi atrofiile glandei lacrimale.

Dacrioadenita orbitară este mult mai rară şi se manifestă prin deplasarea globului în jos şi intern cu diplopie şi restricționarea mişcărilor oculare.

Tratament

Dacrioadenita bacteriană

- cel mai frecvent sunt incriminați germeni gram +, se recomandă administrarea de cefalosporine până la obținerea antibiogramei (rezultatul examenului de secreție)
- Cefalexin la adult 1-4 grame pe zi în 3 doze, la copil 25-50mg/kgc/zi la 6 ore
- Cefazolin 1g iv la 8 ore
- Augmentin la copil 20-40mg/kg/zi în 3 doze, la adult 1g de 2 ori pe zi
- pentru acoperire cu spectru larg se recomandă asocierea între cefalosporine cu gentamicină 4mg/Kgcorp/zi im în 3 doze
- dacrioadenită gonoreică este tratată cu Penicilină administrată im.
- **pacienții cu dacrioadenită acută și exoftalmie cu limitarea mișcărilor globilor oculari și copii trebuie spitalizați**
- se recomandă consult interdisciplinar (medicină internă, reumatologie, endocrinologie) pentru stabilirea etiologiei sistemice când se exclud cauzele virale și bacteriene și recomandarea tratamentului specific infecției responsabile din punct de vedere etiologic.

Dacrioadenita acută virală

- este autolimitantă
- antiinflamatoare nesteroidiene oral
- simptomatic: comprese reci și analgezice
- antitermice
- administrarea de corticosteroizi oral (la nevoie)

Dacrioadenita cronică

Reprezinta inflamația cronica a glandei lacrimale, uni sau bilaterală

Etiologie:

- infecții cronice (tuberculoză, lues, trahom), zona zoster
- leucemie
- sindroame pseudoleucemice.

Subiectiv

- pacientul prezintă senzație de greutate la nivelul pleoapei cu ușoară ptoză
- diplopie în unele cazuri

Semne oculare

- tumefierea progresivă a glandelor lacrimale, fără semne inflamatorii locale;
- glanda lacrimală poate fi observată și palpată sub porțiunea supero-externă a rebordului orbitei, cu aspect de formațiune de consistență semidură, proeminentă, bine delimitată.
- uneori abducția și ridicarea globului sunt limitate

Diagnosticul pozitiv

- Se pune pe examenul clinic, examene radiologice, ecografice, tomografice și de laborator, pentru stabilirea etiologiei.

- diagnosticul etiologic de dacrioadenită tuberculoasă este dificil, cel mai frecvent histologic
- dacrioadenita sifilitică
  - ➢ este foarte rară si se manifestă printr-o tumefiere moderată a volumului glandei lacrimale, care devine palpabilă sub piele, indoloră şi fără reacţie ganglionară;
  - ➢ poate fi bilaterală
  - ➢ diagnosticul este serologic sau histologic.
- in dacrioadenita trahomatoasă, reacţia inflamatorie precedă complicaţiile conjunctivale, de tipul xerozisului şi retracţiile cicatriciale.
- dacrioadenita virală (zonatoasă) survine concomitent cu erupţia cutanată şi se manifestă prin tumefierea caracteristică a glandei ce împinge în jos marginea laterală a pleoapei superioare;
  - ➢ poate evolua acut sau cronic
  - ➢ poate fi bilaterală
  - ➢ evoluţia este benignă şi se face către vindecare fără sechele.

Diagnosticul diferenţial:

- tumoră de glandă lacrimală, fiind dificil de realizat în cazurile unilaterale
- se face pe baza examenului de biopsie+aspiraţie cu ac fin sau biopsie incizională şi examen histopatologic

Hipertrofia bilaterală a glandelor lacrimale

Sindromul Heerfordt *(*febra uveoparotidiană).

- manifestare incipientă a bolii Besnier-Boeck-Schaumann (sarcoidoza).
- se întâlneşte mai ales la femei, în prima jumătate a vieţii.

Clinic

- debut cu stare gripală, cu febră, cefalee, transpiraţii abundente, dureri articulare
- parotidită dureroasă, bilaterală; infiltraţia glandulară este dură şi sensibilă, fără tendinţă la supuraţie.
- hipertrofia glandelor lacrimale, submaxilare, sublinguale, fără hipertrofia ganglionilor sateliţi.
- paralizie facială de tip periferic datorită afectării parotidiene, care se manifestă frecvent disociat, interesând mai mult comisura bucală decât motilitatea palpebrală.
- semnele cutanate, cvasiconstante, se manifestă sub formă de mici noduli dermici localizaţi în special la nivelul pielii antebraţelor şi a gambelor foarte puţin vascularizaţi, pruriginoşi, care nu dispar la presiune.

Ocular

- uveita anterioară cu evoluţie trenantă, puţin dureroasă, de tip granulomatos, caracterizată de apariţia unor precipitate mari, sub formă de pete de

spermanţet, Tyndall important al umorii apoase şi sinechii groase iridocristaliniene.

- mai rar uveopapilite cu hialită prococe, papilită şi edem macular.

Diagnostic pozitiv

- modificări serologice ale globulinelor şi fosfatazelor alcaline.
- radiografiile pulmonare şi osoase relevă granulaţii pulmonare şi geode osoase, la nivelul oaselor mâinii.
- biopsia evidenţiază prezenţa de noduli cu celule gigantice şi epitelioide fără cazeificare.
- reacţia Kveim este pozitivă şi testele alergologice negative.

Tratament: corticoterapia a ameliorat mult prognosticul, care este destul de sever, depinzând de afecţiunea pulmonară

Sindromul Mikulicz

- poate să apară în cadrul unei leucemii limfoide cronice, limfosarcomatoze, hiperplazie limfoidă benignă, boală Hodkin, tuberculoză.
- se cracterizeaza prin hipertrofia glandelor salivare parotide, sublinguale, submandibulare si a glandelor lacrimale
- evolueaza către uscăciune bucală şi conjunctivală rebele la orice tratament.

Ocular

- hipertrofia glandelor lacrimale este bilaterală şi importantă, deformând porţiunea externă a pleoapei superioare.
- la nivelul glandei lacrimale se palpează o proieminenţă dură, regulată, indoloră, care nu aderă de planurile superficiale, tegumentul pleoapei este de aspect normal.

Diagnostic pozitiv

- diagnosticul se pune pe: hemoleucogramă, puncţie medulară, examen histopatologic al ganglionilor limfatici palpabili.
- viteza de sedimentare, factorii reumatoizi, formula leucocitară sunt in limite normale
- examen anatomo-patologic: proliferare fibrilară conjunctivă în jurul vaselor şi canalelor excretoare ale acinilor glandulari, reacţie limfocitară intensa care comprimă elementele glandulare

AFECŢIUNI INFLAMATORII ALE CĂILOR LACRIMALE

Dacriocistita dobândită

Dacriocistita cronică a adultului

- reprezintă inflamaţia cronică a sacului lacrimal.
- apare la adulţi si mai frecvent la vârstnici
- predomină la femei deoarece canalul lacrimo-nazal este mai strâmt.

Etiopatogenie:

- stenoza idiopatică
  - mai frecvent după vârsta de 40 de ani;
  - după 60 de ani poate fi latentă, defectul de eliminare la această vârstă, fiind compensat de o scădere a secreţiei lacrimale.
  - determinată de procese inflamatorii din vecinătate (rinite acute sau cronice, sinuzită maxilară, inflamaţii dentare apicale) sau de prezenţa unor dacrioliţi
  - iniţial lăcrimarea este intermitentă sau relativă la frig, la vânt, după care devine permanentă.
  - evolutţia afectiunii este spre lăcrimare cronică sau dacriocistită acută.
- obstrucţia canalului lacrimo-nazal secundar unor traumatisme accidentale sau operatorii ce interesează sinusului maxilar sau rădăcinile dentare;
  - plagă la nivelul regiunii faciale ce afecteaza joncţiunea sac-canal lacrimonazal
  - fractură a canalului osos;
    - Disjuncţia craniofacială joasă Lefort II sau fractura piramidală;
    - Fractura ramurei montante a maxilarului superior
    - Fractura nazo-etmoido-maxilară (bilaterală)
- traumatismele iatrogene ce determina leziuni involuntare ale canalului lacrimonazal, cu stenoză a canalului lacrimonazal, temporară sau definitivă
  - operaţii de rinoplastie
  - decompresii de nerv optic
  - implantare de planşeu orbitar.
- afecţiuni inflamatorii
  - lupus (inflamaţie localizată)
  - granulomatoza Wegener
  - sarcoidoză
- tumori ale sacului lacrimal
- chist de sac lacrimal
- dacrioliţi

Germeni incriminati pneumococ, stafilococ, streptococ, escherichia colli, pseudomonas; mai rar infecţiil granulomatoase cronice: tuberculoză, sifilis şi ocazional rinosporoidoza pot produce dacriocistită

Clinic

- lăcrimare cronică, accentuată la frig, vânt, lumină puternică;
- după o perioadă mai lungă de timp (luni, ani) apare în unghiul intern al ochiului o secreţie purulentă, conjunctiva este congestionată, apoi sacul lacrimal se dilată şi se palpează sub ligamentul palpebral intern, fără fenomene inflamatorii.

- la presiunea pe tegumentele suprasaculare se evacuează prin punctele lacrimale un lichid tulbure, vâscos.
- examinarea permeabilității căii lacrimale prin injectare de ser fiziologic sub presiune, determină eliminarea unei secreții purulente prin punctele lacrimale, iar pacientul nu menționează lichidul la nivelul orofaringelui.

Forme clinice:

- *Dacriocistita cronică simplă catarală* – inflamație medie a sacului cu blocarea drenajului nazolacrimal;
  - singurul simptom este hiperlăcrimarea
  - la proba de irigație apare lichid clar sau egurgitează câteva membrane mucofibrinoase
- *Mucocel al sacului lacrimal*
  - sacul lacrimal bombează mult sub tegumentul unghiului intern al ochiului şi nu se mai evacuează la presiunea digitală, datorită existenței şi unei a doua obstrucții la nivelul canaliculilor lacrimali
  - se caracterizează prin epiforă constantă asociată de tumefierea zonei cantusului intern
  - la irigație regurgitează fluid mucos sau gelatinos
  - la deschiderea sacului se constată la nivelul acestuia o secreție cu aspect gelatinos
- *Dacriocistită supurativă*
  - ca urmare a unei infecții piogene, secreția mucosă devine purulentă şi mucocelul devine piocel
  - este caracterizată de epiforă, asociată cu conjunctivită recurentă, tumefierea cantusului intern cu hiperemia uşoară a tegumentului supraiacent
  - la irigație regurgitează secreție franc purulentă
- *Stadiul de sac fibrotic*
  - infecțiile uşoare, repetate pe perioade lungi de timp conduc la îngroşarea mucoasei sacului lacrimal, având drept rezultat un sac mic, fibrotic asociat cu epiforă şi secreție

Complicații:

- dacriocistita acută;
- ulcer corneean serpiginos secundar unui traumatism corneean minor
- conjunctivită acută sau cronică rezistentă la tratament
- ectropionul pleoapei inferioare cu macerarea şi eczematizarea pielii pleoapei inferioare
- posibil endoftalmite la pacienții care suferă intervenții chirurgicale intraoculare

Diagnosticul diferențial:

- tumoră de sac lacrimal;
- chist sebaceu prelacrimal.

Tratamentul:

- chirurgical pentru restabilirea permeabilității canalului lacrimo-nazal prin crearea unei anastomoze între mucoasa sacului şi mucoasa nazală - dacriocistorinostomie clasică (abord extern) sau endoscopică (abord endonazal)

DCRS endoscopică	**DCRS externă**
<u>Avantaje</u> **Nu există cicatrice externă** **Mai puțin sângerândă** **Bună vizualizare a patologiei nazale** **Şanse mici de lezare a vaselor etmoidale şi a lamei criblate** **Durată scurtă (15-30 minute) a intervenției** **<u>Dezavantaje</u>** **Rată scăzută de succes (70-90%)** **Necesită îndemânare din partea oftalmologului/ORL-istului** **Echipament scump** **Fosă nazală permeabilă în etajul mediu şi superior, familiarizare cu anatomia endoscopică**	**<u>Dezavantaje</u>** **Cicatrice tegumentară** **Sângerare mai abundentă** **Injurie potențială a structurilor adiacente cantusului medial** **Durată lungă (45-60 minute) a operației** **<u>Avantaje</u>** **Rată mai mare de succes (95%)** **Efectuată de oftalmolog** **Costuri reduse**

- dacă este contraindicată DCRS (leziuni ale mucoasei nazale, fistulă lacrimală, bolnavi vârstnici) se recurge la extirparea sacului lacrimal. – dacriocistectomie
  - pacienți sub 4 ani sau peste 60 ani
  - sac fibrozat
  - infecție cu tbc, sifilis, fungi
  - rinite atrofice

Dacriocistita acută la adult

- Reprezintă inflamația acută, supurativă a sacului lacrimal.

Etiopatogenie

- exacerbarea unei dacriocistite cronice
- peridacriocistită acută este secundară unei inflamații localizate a sistemului lacrimal, paralel cu afecțiuni ale căilor respiratorii superioare, conjunctivale şi poate fi prezentă în:
  - afecțiuni din sfera ORL:
    - cea mai frecventă cauză este obstrucția porțiunii inferioare a canalului lacrimonazal ca urmare a infecției din sfera sinusurilor paranazale (datorită contactului ductului nazolacrimal cu sinusurile paranazale)

  - ➢ rinite, adenoidite, etmoidite, traumatisme nazale, tumori nazale sau etmoidale, deviaţie de sept nazal, abces al septului nazal, fracturi nazoorbitale
- carii sau abcese dentare la nivelul arcadei superioare
- osteite la nivelul reperelor osoase înconjurătoare

Agenţi etiopatogenici

- Mucoasa sistemului de excreţie al lacrimilor este în contiguitate cu 2 suprafeţe colonizate bacterian – conjunctiva şi mucoasa nazală, asfel că stagnarea lacrimilor în sacul lacrimal, prin obstruarea patologică distală (joasă) a sistemului de drenaj al lacrimilor conduce la apariţia dacriocistitei.
- Bacterii: Streptococ beta hemolitic (cel mai frecvent), Stafilococ epidermidis, aureus, Pseudomonas aeruginosa, Pneumococ, Escherichia coli, pneumococ, Propionobacterium acnes,
- Viral: mononucleoză infecţioasă, papilomavirus
- Fungi.: Candida albicans, Aspergillus niger
- Dacriocistite specifice (rare): tuberculoasă, sifilitică, leproasă, trahomatoasă

Simptome:

- debut brusc
- durere pulsatilă în unghiul intern palpebral

Semne clinice

- tumefacţie cu caractere inflamatorii acute, localizată în dreptul sacului lacrimal, bine delimitată, cu dureri spontane şi la presiune; tegumentele sunt congestionate la acest nivel, sacul lacrimal este sub tensiune.
- edem şi hiperemie la nivelul tegumentului supraiacent regiunii sacului lacrimal
- masă fluctuentă, bine delimitată, dureroasă, palpabilă la nivelul cantusului medial
- hiperemie conjunctivală la nivelul unghiului intern, uneori conjunctivită acută
- secreţie purulentă la nivelul punctelor lacrimale, accentuată la presiunea sacului
- dacă infecţia se extinde la ţesuturile din jurul sacului lacrimal, procesul se numeşte **peridacriocistita** cu:
  - febră, frison
  - dureri violente, spontane,
  - tumefacţia nu are caracter depresibil, iar presiunea este foarte dureroasă
  - apariţia edemului palpebral, uneori celulită preseptală
  - adenopatie preauriculară
  - evoluează ca un abces, se deschide la piele şi poate persista mult timp o fistulă a sacului lacrimal

- inflamația se întinde către regiunea obrazului, nas şi pleoape. Tumefacția nu are caracter depresibil, iar presiunea este foarte dureroasă.

Diagnostic diferențial

- dacriocistita cronică
- celulita orbitală
- chistul sebaceu prelacrimal inflamat;
- furunculul sau abcesul de unghi intern
- erizipelul
- carcinom bazocelular/spinocelular palpebral
- sinuzita etmoidală acută;

Evoluție, prognostic, complicații

- abcesul sacului lacrimal cu fistulizare la piele
- conjunctivită acută
- celulita orbitală
- abces palpebral
- osteomielita osului lacrimal
- etmoidită acută
- abces cerebral
- tromboflebită de sinus cavernos, meningită, sepsis deces
- amniontocel (în cazul dacriocistitei congenitale)

În cazul unui tratament corect condus, episodul acut se remite, urmând rezolvarea cauzei (de obicei obstrucția).

Tratament:

Tratamentul inițial este medical, find necesară admnistrarea pe cale generală de antibiotice cu spectru larg, apoi conform antibiogramei conținutului purulent din sacul lacrimal

- Consult interdisciplinar ORL – endoscopie nazală, reumatologie, boli infecțioase
- Local
  - prisnitz cu Rivanol
  - soluție de antibiotic cu spectru larg, administrată la nivelul saculuii conjunctival 1pic de 6ori/zi (Cloramfenicol, Oxacilină, Netilmicină, Tobramicină, Ciprofloxacină)
- General:
  - Antibiotic
    - iv Cloxacilină
    - oral Augmentin 500mg de trei ori pe zi 7 zile
    - Unasyn (Ampicilină sulbactam) 375-750mg de 2 ori pe zi 5-14 zile
    - Cefalexin 500mgx4/zi 7 zile
    - Moxifloxacină 400mg o dată pe zi 7 zile
  - Antiinflamatoare steroidiene

- Chirurgical
  - în caz de abces - incizia colecţiei şi drenaj
  - după iniţierea antibioterapiei şi stingerea inflamaţiei - Dacriocistorinostomie externă transcutanată sau endoscopică
- Se impune internarea în spital:
  - dacriocistită acută + celulită orbitară
  - dacriocistită acută cu abces fistulizat, la adult (poate fi tratată şi ambulator cu control zilnic)

Dacriocistita congenitală

- Dacriocistita congenitală se produce prin:
  - obstrucția congenitală a ductului nazolacrimal prin perforarea incompletă la naştere a membranei Hasner
  - infecții neonatale
  - anomalii structurale (scheletice) ale feței
- poate evolua cronic sau acut

Dacriocistita cronică

- reprezintă cea mai frecventă cauză de lăcrimare la copil, imediat după naştere, sau în primele luni, frecvența fiind diferit apreciată de diverşi autori, la aproximativ 5-20%
- cele două sexe sunt afectate în mod egal
- factori favorizanți :
  - prematuritatea
  - ereditatea
  - asocierea cu diverse malformații cranio- faciale

Semne clinice

- epifora – dezvoltată la 7 zile de la naştere
- conjunctivită rebelă la tratament
- uneori edematierea zonei cantusului intern
- la compresia sacului se elimină prin punctele lacrimale secreție mucoasă sau mucopurulentă

Evoluția unei imperforații lacrimo-nazale

- spontan – vindecarea spontană este posibilă în cursul primelor săptămâni, excepțională după 3 luni
- se poate obține vindecare prin deschiderea valvei Hassner prin hiperpresiunea exercitată de un masaj al sacului

Complicații

- conjunctivite recurente
- eczematizarea pleoapei
- infecție lacrimală cronică
- mucocel sac lacrimal
- abces al sacului lacrimal

- fistulizare la tegument

Diagnosticul diferenţial al lăcrimării la copii trebuie să excludă prezenţa

- glaucom congenital
- malpoziţii palpebrale (epiblefaron congenital)
- conjunctivită
- cheratită
- uveită
- anomalii de implantare a cililor

Tratament

- Pentru a preveni apariţia dacriocistitei acute congenitale la copii cu obstrucţie incompletă de căi lacrimale se recomandă
  - masaj zilnic prin presiune digitală pe sacul lacrimal în unghiul intern al ochiului, pentru a rupe membrana Hasner (seara la baie câte 5 minute)
    - se face până la vârsta de 2-3 luni
    - creşte presiunea hidrostatică la nivelul sacului şi deschide ocluziile membranoase
    - tratament local cu antibiotic în cazul în care pe lângă lăcrimare apare şi secreţie conjunctivală (netilmicină – Netttacin 1pic de 4 ori pe zi sau tobramicină – Tobrex 1pic de 4 ori pe zi)
- *Sondajul*
  - se efectuează de obicei sub anestezie generală
  - privitor la vârsta la care este indicat sondajul, cei mai mulţi autori opiniază pentru intervalul 3-7luni (90% vindecare); după această vârstă, şi mai ales , după 12 luni, şansele de vindecare scad considerabil.
  - tehnica de efectuare a sondajului
    - se dilată punctul lacrimal (mai indicat cel superior) cu un dilatator special cu vârf ascuţit, conic, apoi se pătrunde prin punctul lacrimal cu o sondă metalică Bowman (000 sau 00), la început (1-2mm) vertical apoi orizontal , până când întâlneşte peretele osos medial al fosei lacrimale, după care, sonda este direcţionată inferior şi vertical, în direcţia primului molar.
    - se poate confirma eficienţa sondajului prin spălarea căilor lacrimale cu o soluţie de ser fiziologic şi cu soluţie de antibiotic

- *tratament chirurgical*
  - dacă micul pacient încearcă să înghită lichidul de spălătură, sondajul a restabilit permeabilitatea căilor lacrimale; în cele mai multe cazuri, primul sondaj aduce vindecarea.
  - există uneori cazuri în care este necesară repetarea sondajului odată sau chiar de două ori , la interval de 4-6 săptămâni.

În funcţie de vârsta copilului atitudinea terapeutică este:

- 0-3 luni
  - masajul sacului care poate fi real eficace

- pot exista 2 situaţii particulare
  - distensia neonatală a sacului când dacă masajul nu este eficace se va face rezecţie endonazală cu aspirarea celulară (uneori importantă)
  - mucocel de sac – unde sondajul simplu poate fi eficient
- 3-6 luni – sondaj bine condus
- 6-12 luni – sondaj sub anestezie generală
- peste 12luni
  - intubaţie mono sau bicanaliculo-nazală
  - la copilul cu mucocel - supraveghere şi masaj eficient
- la 4-5 ani – dacriocistorinotomie pe cale endonazală
- în cazurile în care sondajele repetate nu sunt eficiente, neputând restabili permeabilitatea căilor lacrimale se suspicionează o anomalie anatomică a acestora.
- aceşti copii pot beneficia de intubaţia lacrimo-nazală temporară cu tub de silicon, dilatarea ductului lacrimonazal cu un balonaş.
- meatotomie endoscopică a valvulei Hassner poate asigura vindecare în 80% din cazuri
- dacă toate aceste metode au avut eşec se recomandă practicarea unei dacriocistorinostomii (la vârsta de 3-4 ani).

Dacriocistita acută

- apare în caz de obstrucţie totală a căilor lacrimale sau infecţii acute.
- apare brusc la un nou născut ce a prezentat de la naştere lăcrimare cronică, secreţie conjunctivală (uni sau bilaterală) şi conjunctivită rezistentă la tratament.

Semne clinice

- debut brusc cu tumefacţie cu caractere inflamatorii acute, localizată în dreptul sacului lacrimal, bine delimitată, cu dureri spontane şi la presiune
- la compresiunea sacului lacrimal secreţie muco-purulentă
- stare general alterată cu febră şi frison
- se poate însoţi de celulită palpebrală
- anamneza trebuie să precizeze perioada în care părinţii au observat debutul lăcrimării (de obicei în prima lună de viaţă), dacă afectarea este uni sau bilaterală, dacă este permanentă sau intermitentă(declanşată de frig, vânt, o infecţie acută a tractului respirator superior).

Tratament

- În cazul dacriocistitei acute se face tratament cu antibiotic pe cale generală

Amoxicilină (Ospamox) **pulb susp 125, 250 mg/5ml**	**50-100mg/kgc/zi administrat in 3 prize egale, la 8 ore**
Amoxicilina+Acid Clavulanic (Amoksiclav) **cpr375mg, cpr 625 mg, 1g / pulb susp 312mg/5ml, 156mg/5ml (forte)**	**2,5ml la fiecare 8 ore (3luni-1an)** **5ml la fiecare 8 ore (1an-7ani)** **5ml susp forte la fiecare 8 ore (7-12ani)**
Oxacilină **cps250, 500mg / flac inj 250mg, 500mg, 1g**	**50-100-200mg/kgc/zi în patru prize po, im sau iv**
Cotrimoxazol **(sulfametoxazo+trimetoprim) (Sumetrolim) sirop 125mg/25mg/5ml**	**5-7mg/kgc/zi la 12 ore (calculat la trimetoprim)**
Cefalexină (Cefaclor, Ceclor) **pulb susp 125mg/5ml, 250mg/5ml**	**50mg/kgc/zi în 2 prize**
Cefuroxim axetil (Zinnat) **granule susp 125mg/5ml**	**20mg/kgc/zi în 2 prize**
Cefoperazonă (Medocef, Cefobid) **flac inj 1g, 2g / pulb inj 500mg, 1g, 2g**	**50-100mg/kgc/zi în 3 prize**
Gentamicină **fiolă 1ml=40mg; f2ml=80mg**	**5-7mg/kgc/zi la 12 ore**
Vancomicină (Vancocin) **fiolă 500mg, 1g,**	**10mg/kgc la 8 ore**

- După rezolvarea episodului acut se trece la tratament prin sondaj sau chirurgical, pentru rezolvare obstrucției.

TULBURĂRILE DE SECREȚIE LACRIMALĂ

LĂCRIMAREA

- Lăcrimarea constă în apariția unei cantități exagerate de lacrimi la nivelul sacului conjunctival.
- Lăcrimarea apare datorită
  - hipersecreției lacrimale – **hiperlăcrimare**
  - deficienței de eliminare a lacrimilor la nivelul căilor de scurgere a acestora (când lacrimile sunt foarte abundente) se vor evacua continuu pe obraz – **epiforă.**

Evaluarea clinică a ochiului cu lăcrimare excesivă

Examen ocular cu iluminare difuză

- pentru excluderea cauzelor de hiperlăcrimare reflexă localizate la nivelul pleoapelor, conjunctivei, corneei, sclerei, camerei anterioare, tractului uveal.
- se obiectivează stenoza sau eversiunea punctelor lacrimale și tumefierea din zona sacului lacrimal

Testul de regurgitare

- se aplică indexul exercitând presiune la nivelul sacului lacrimal, în zona de deasupra ligamentului palpebral medial.
- refluxul unei secreţii purulente indică o dacriocistită cronică cu obstrucţie la nivelul porţiunii inferioare a sacului sau la nivelul ductului nazolacrimal

Testul de dispariţie al fluoresceinei

- se aplică 2 picături de Fluoresceină 2% în ambii ochi, la nivelul fornixului conjunctival inferior şi se fac observaţii la 2 minute.
- în mod normal colorantul dispare din sac
- retenţia prelungită a colorantului în sacul conjunctival indică drenaj inadecvat datorat atoniei sacului sau unei obstrucţii mecanice.

Testul de irigaţie

- se face după instilarea de anestezic topic
- cu ajutorul unei canule lacrimale (ataşată la o siringă) introdusă în punctul lacrimal inferior, se irigă căile lacrimale cu ser fiziologic
- obstrucţia mecanică se exclude dacă soluţia salină are pasaj liber prin căile lacrimale şi se scurge în nas
- în prezenţa unei obstrucţii parţiale, serul trece prin căile lacrimale, dar se simte presiune considerabilă la nivelul seringii
- în prezenţa obstrucţiei totale, fluidul nu ajunge la nivelul meatului nazal inferior şi refulează
  - la nivelul punctului canulat – obstrucţie la nivelul canaliculului respectiv
  - la nivelul punctului lacrimal superior – indică obstrucţie la nivelul porţiunii inferioare a sacului sau la nivelul ductului nazolacrimal

Testul Jones

- Se face doar în cazul când se suspectează obstrucţie parţială, nu are valoare în caz de obstrucţie totală.

Jones I	**Jones II**
Se face pentru a diferenţia hiperlăcrimarea datorată obstrucţiei parţiale de hiperlăcrimarea primară datorată secreţiei glandei lacrimale principale. **Se instilează 2 picături de Fluoresceină 2% în fundul de sac conjunctival şi se pune un beţişor cu vată îmbibat în xilină la nivelul meatului nazal inferior, la locul de deschidere al ductului nazolacrimal** **După cinci minute se inspectează portcottonul** • **dacă este îmbibat cu colorant = drenaj adecvat al lacrimilor prin căile lacrimale, cauza fiind hipersecreţia primară** • **portcotton necolorat (test negativ) = obstrucţie parţială sau insuficienţa pompei lacrimale; pentru adiferenţia aceste condiţii se face testul Jones II**	**Dacă testul I este negativ, se plasează beţişorul cu vată din nou la nivelul meatului nazal inferior şi se face irigaţia căilor cu soluţie salină** • **test pozitiv semnifică prezenţa colorantului în sac, care nu putea fi evacuat ca urmare unei obstrucţii parţiale.** • **test negativ prezenţa unui lichid salin clar = insuficienţa pompei lacrimale**

Dacriocistografia

- este foarte utilă la pacienții cu obstrucție mecanică, indicând exact locul, natura şi extensia blocajului.
- aduce informații despre mucoasa sacului, prezența fistulelor, litiazei, diverticulilor sau tumorilor la nivelul sacului
- pentru efectuarea acestei investigații imagistice este necesar un material radioopac: lipiodol, dianosil cu care se face irigarea căilor lacrimale şi se face radiografierea cu raze x la 5 şi la 30 de minute pentru a vizualiza întregul pasaj lacrimal.
- tehnica se poate efectua şi prin cateterizare canaliculară – macrodacriocistografie

Scintilografie lacrimală (dacriocistografie cu radionucleotid)

- este o tehnică noninvazivă pentru evaluarea eficienței funcționale a drenajului lacrimal
- un trasor radioactiv (tehnețiu) se instilează în sacul conjunctival şi se vizualizează pasajul său prin sistemul de drenaj lacrimal cu o cameră gamma Anger.

<u>Hiperlăcrimarea</u>

Hiperlăcrimarea primară

- este rară şi apare ca urmare a stimulării directe a glandei lacrimale
- apare în
  - stadiile inițiale ale unor tumori de glandă lacrimală
  - caz de chiste ale glandei lacrimale
  - administrarea unor medicamente parasimpatomimetice puternice

Hiperlăcrimarea reflexă

- este rezultatul stimulării ramurilor senzoriale ale nervului V ca urmare a
  - iritației corneei sau conjunctivei şi apare în
    - afecțiuni palpebrale: orjelet, meibomită acută, trichiazis, entropion
    - afecțiuni conjunctivale: conjunctivite infecțioase, toxice, alergice
    - afecțiuni corneene: eroziuni, ulcere, keratite nonulcerative
    - afecțiuni sclerale: episclerire, sclerite
    - afecțiuni uveale: irite, ciclite, iridociclite
    - glaucom acut
    - endoftalmită, panoftalmie
    - celulită orbitală
    - vicii de refracție (hipermetropie, astigmatism)
  - iritației reflexe cu punct de plecare la nivelul organelor vecine
    - leziuni dentare
    - sinuzită

  - rinită
- în asociații nervoase anormale (sincinezii) care produc lăcrimarea în cursul masticației (sindromul Marcus Gunn);
- lăcrimarea paroxistică a sugarilor în timpul suptului

Lăcrimare centrală (psihică) în

- stări emoționale
- lăcrimare voluntară
- lăcrimare isterică

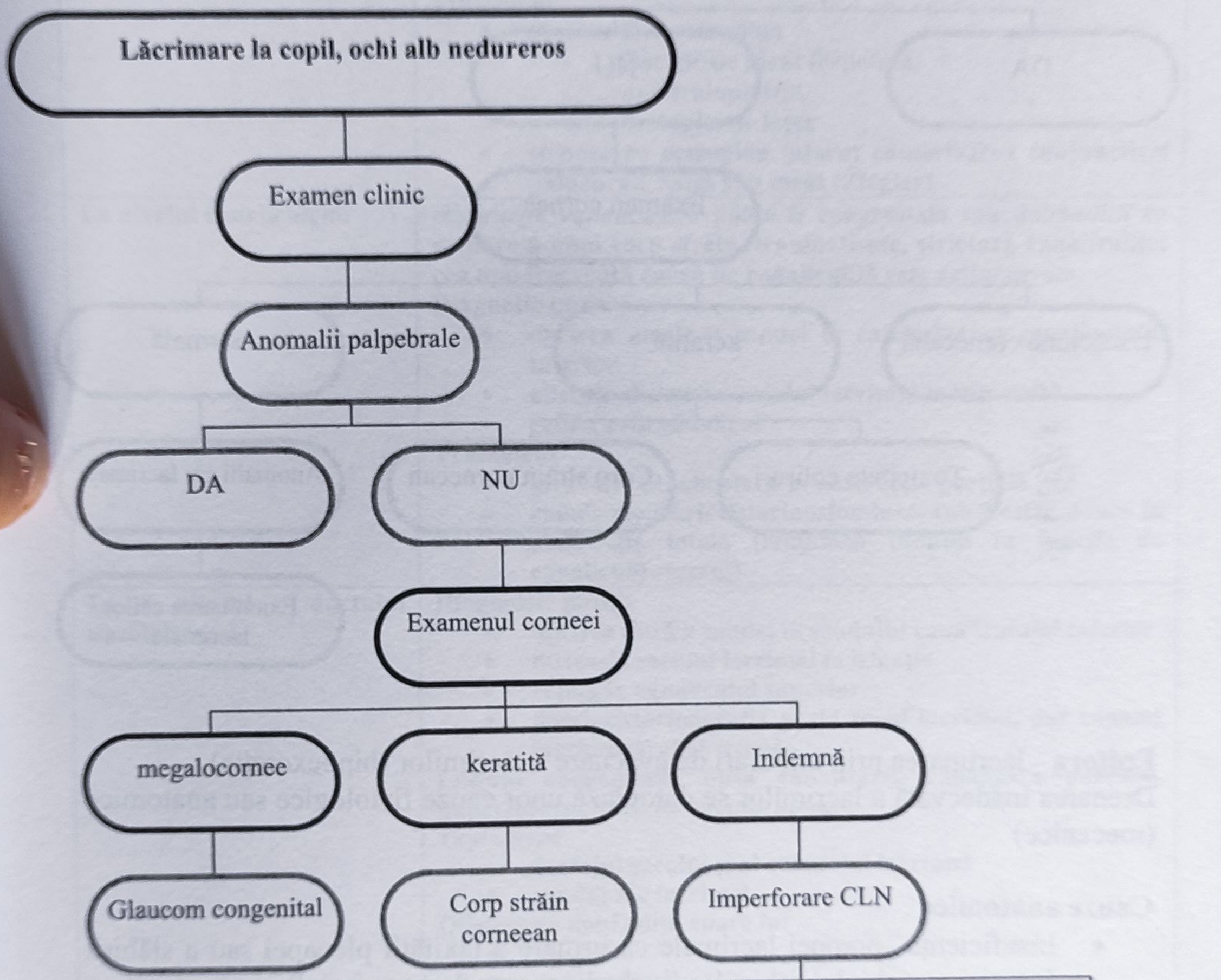

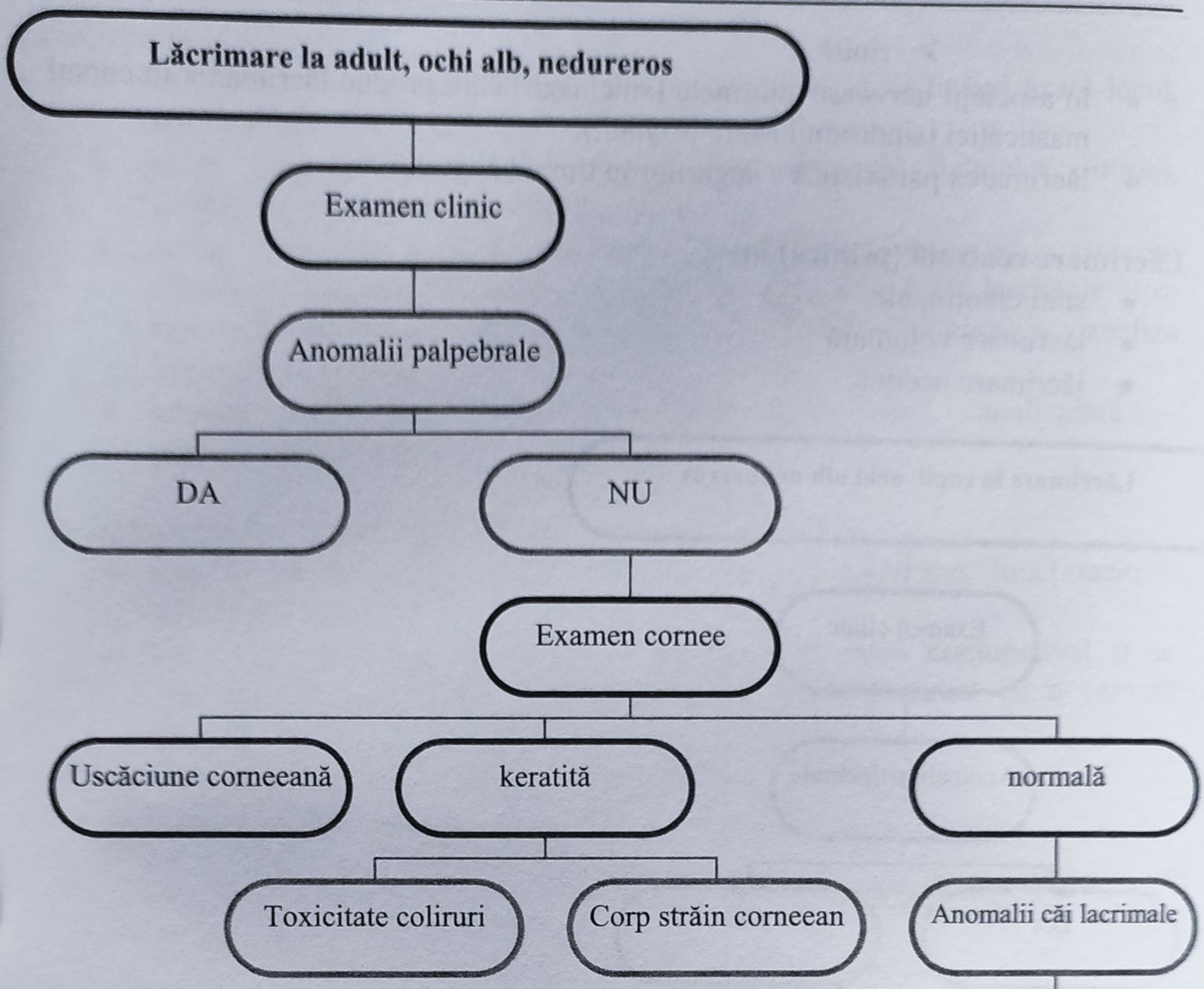

Epifora – lăcrimarea prin tulburări de evacuare a lacrimilor (hipoexcreție)
Drenarea inadecvată a lacrimilor se datorează unor cauze fiziologice sau anatomice (mecanice)

Cauze anatomice

- Insuficiența „pompei lacrimale ca urmare a laxității pleoapei sau a slăbirii funcției mușchiului orbicular (inclusiv pareza de nerv facial)

Obstrucția mecanică

- la nivelul punctelor lacrimale
- la nivelul canaliculelor
- la nivelul sacului lacrimal
- la nivelul canalului lacrimonazal

La nivelul punctelor lacrimale	***Eversiunea punctului inferior*** • **se întâlneşte la adulţi ca urmare a laxităţii pleoapelor** • **poate apare după o conjunctivită cronică, blefarită cronică, în caz de ectropion** ***Obstrucţia punctelor*** • **poate fi absenţa congenitală sau dobândită: cicatrici după traumatisme, arsuri, radiaţii, infecţii (HSV, trahom)** • **blocarea punctelor se poate datora unui mic corp străin, concreţiuni sau cili** • **utilizarea prelungită a idoxiuridinei şi pilocarpinei se poate asocia cu stenoza punctelor** **Tratament** • **stenoza fără ectropion** - **dilataţie de meat (repetată)** - **canaliculoplastie** - **meatoplastie laser** • **stenoza cu ectropion intern: cauterizarea conjunctivei palpebrale 5mm sub meat (Ziegler)**
La nivelul canaliculelor	***Obstrucţia canaliculară* poate fi congenitală sau dobândită ca urmare a unui corp străin, traumatisme, stricturi, canaliculite; cea mai frecventă cauză de canaliculită este actinomyces.** **Diagnotic pozitiv** • **oprirea moale a sondei la cateterizarea canaliculului inferior** • **absenţa distensiei sacului lacrimal la irigare** • **reflux prin canalicul** **Tratament** • **intubaţie canaliculară în obstrucţia parţială** • **canaliculodacriocistorinostomie+/- tub Lester Jones în obstrucţia totală (lungimea tubului în funcţie de canaliculil restant)**
La nivelul ductului nazolacrimal	**Diagnostic pozitiv** • **oprirea dură a sondei la sondajul canaliculului inferior** • **distensia sacului lacrimal la irigaţie** • **reflux în canaliculul superior** • **dacriocistorinografia arată sacul lacrimal, dar canalul lacrimonazal obstruat** **Leziuni congenitale: lipsa canalizării, canalizare parţială, imperforarea valvelor membranoase** **Tratament** • **masajul sacului şi al canalului lacrimal** • **sondaj sac lacrimal** **Obstrucţia dobândită apare în:** • **idiopatic** • **stricturi traumatice** • **stricturi inflamatorii** • **tumori** • **afecţiuni ale oaselor de vecinătate** **Tratament** • **dacriocistorinostomie** • **intubaţie în obstrucţia incompletă**
La nivelul sacului lacrimal	**Obstrucţia poate fi congenitală: pliuri ale mucoasei sau dobândită: stricturi traumatice, dacriocistită, infecţii specifice (tbc, sifilis), dacriolitiază, tumori sau atonie de sac**

SCĂDEREA SECREȚIEI DE LACRIMI

Scăderea secreției lacrimale poate interesa oricare dintre straturile filmului lacrimal:

- *insuficiența apoasă*, este situația cea mai întâlnită și determină apariția sindromului de ochi uscat sau keratoconjunctivita sicca; este corelată cu o afecțiune sistemică, de tipul bolilor de colagen sau poate apare în alacrimia congenitală, în hiposecreția paralitică, Sindrom Riley Day, hiposecreție idiopatică
- *deficiența stratului mucos* apare în cazul lezării celulelor caliciforme și se întâlnește în hipoavitaminoza A, pemfigus, sindrom Stevens-Johnson, arsuri chimice, evoluând în timp spre cheratinizarea corneei și conjunctivei;
- *deficiența stratului lipidic* este mult mai rară și se constată în cazul alterării glandelor sebacee din structura pleoapelor în blefaritele și meibomitele cronice; a mai fost descrisă în displazia congenitală ectodermală anhidrotică cu absența glandelor meibomiene

Sindromul de ochi uscat

- Sindromul de ochi uscat este o boală multifactorială a filmului lacrimal și a suprafeței oculare care evoluează cu discomfort ocular, alterarea clarității vederii, instabilitatea filmului lacrimal și cu potențiala alterare a suprafeței oculare.
- Există o predispoziție genetică a KCS asociată cu SS evidențiată prin prevalența crescută a HLA B8 la acești pacienți. Această condiție conduce la o stare inflamatorie cronică, cu producere de autoanticorpi: anticorpi antinucleari (ANA), factor reumatoid, receptor muscarinic M3, anticorpi specifici SS (anti Ro SS-A, Anti LA SS-B), citokine, infiltrație limfocitară focală a glandelor lacrimale și salivare cu degenerare glandulară și inducerea apoptozei la nivelul conjunctivei și glandelor lacrimale. Aceasta conduce la disfuncția glandei lacrimale cu reducerea producției de lacrimi și lipsa răspunsului la stimularea nervoasă și a reflexului de lăcrimare.
- Lacrimile constituie prima linie de apărare a suprafeței oculare asigurând o eliminare mecanică a diferiților agenti fizici și biologici, dar incluzând o serie de proteine și mediatori chimici eliberați în cursul reacțiilor inflamatorii locale

Fiziopatologia sindromului de ochi uscat este legată de două mecanisme majore: inflamația și hiperosmolaritatea.

- *Inflamația* poate fi tratată, dar este greu de cuantificat, hiperosmolaritatea poate fi măsurată și este un indicator superior testului Schirmer, testului de rupere al filmului lacrimal si colorației cu coloranți vitali în cazul pacienților cu sindrom de ochi uscat.

- *Hiperosmolaritatea* produce apoptoza la nivelul celulelor epiteliale şi caliciforme (secretoare de mucină) de la nivelul epiteliului cornean şi conjuntival. Distrugerea celulelor caliciforme – marca sindromului de ochi uscat este un contribuitor major la dezvoltarea afecţiunii. La nivel corneean activarea arcului reflex stimulează suprafaţa oculară augmentând inflamaţia neurogenă. Aceasta conduce la eliberarea de citokine inflamatorii şi la stimularea subsecventă a celulelor inflamatorii şi a citokinelor. La hiperosmolaritate se adaugă fenomenele inflamatorii şi degenerative ce produc distrugerea celulelor caliciforme şi instabilitatea filmului lacrimal conducând la un cerc vicios.
- Rolul factorilor de mediu – factori favorizanti din mediul extern
  - cititul şi utilizarea computerului exacerbează simptomele de ochi uscat datorită scăderii ratei de clipit cu alterarea timpului de rupere lacrimal
  - umiditate scazută
  - calatoria cu avionul
  - altitudine înaltă
  - medicamente antidepresive, antihistaminice, betablocante, antispasmodice, diuretice

Cauzele sindromului de ochi uscat

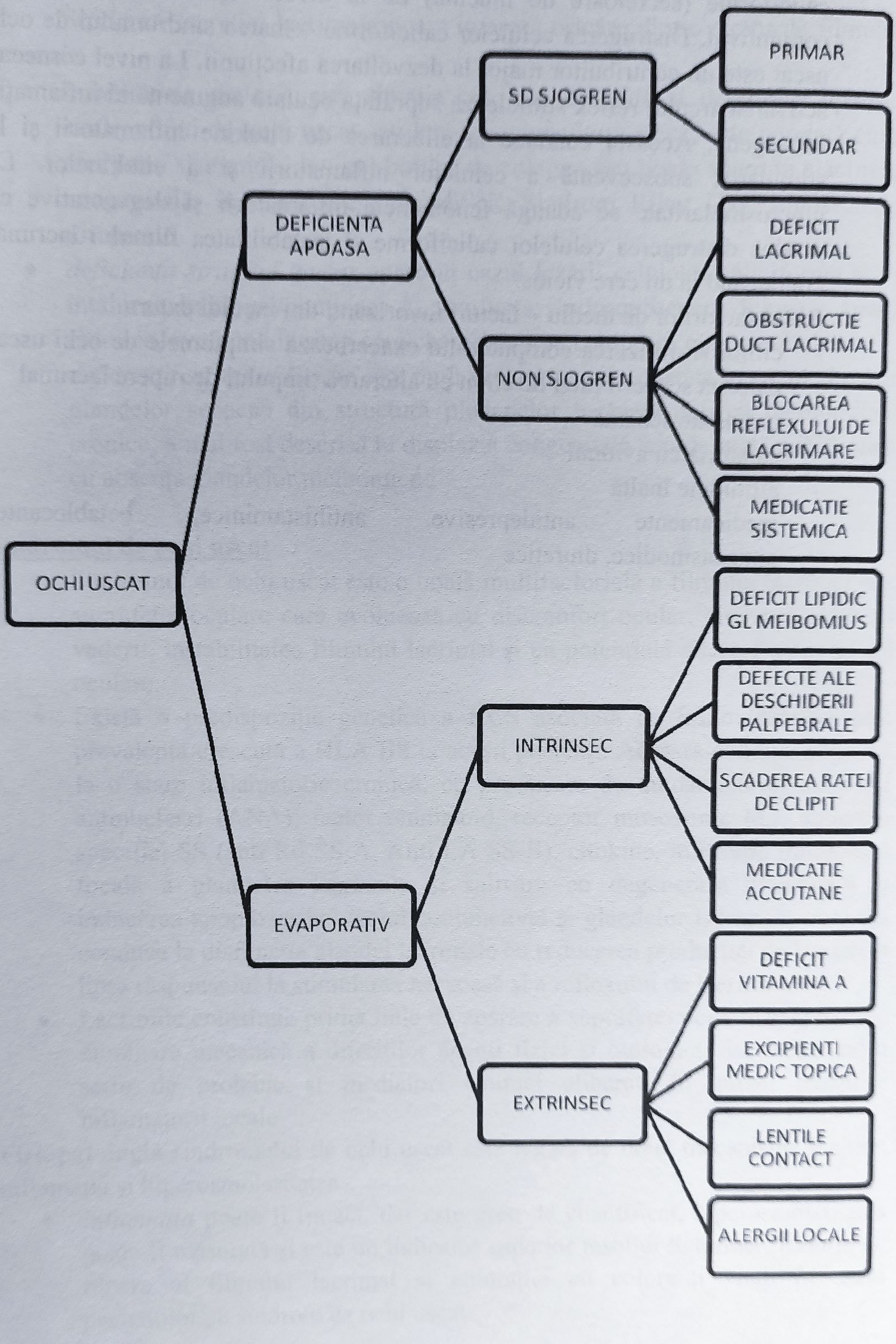

Prin deficit al secreției apoase		Prin evaporare excesivă	
Sd sjogren primar și secundar	Non Sjogren – care include si ochiul uscat ca urmare a inaintarii in varsta	cauze intrinseci: disfunctia glandelor meibomiene, incongruența palpebrală, alteraări ale dinamicii palpebrale	cauze extrinseci deficit de vitamina A, substante topice, alergii, port prelungit lentile de contact

- *Deficitul lacrimal apos – keratoconjunctivita sicca* – este cauza cea mai frecventă datorită producerii insuficiente de lacrimi.KCS se subdivide în
  - *KCS cu sindrom Sjogren asociat* (pacientii prezintă și xerostomie și/sau boală de țesut conjunctiv)
    - ➢ *Primar* – pacienții prezintă boală sistemică autoimună manifestă prin prezența de *autoanticorpi în ser și tulburări de film lacrimal severe;* pacienții sunt de regulă femei și nu au o boală de țesut conjunctiv identificabilă; unii dintre pacienți nu au disfuncție imună sistemică, dar au semne oculare.
    - ➢ *Secundar* asociat cu boală de țesut conjunctiv diagnosticată, cel mai frecvent artrită reumatoidă, LES
  - KCS non Sjogren este mai frecventă la femeile postmenopauză, la gravide, la femei care iau anticoncepționale sau terapie hormonală de substituție. Factorul cauzal comun este scăderea androgenilor ca urmare a scăderii funcției ovariene la femeile postmenopauză sau a nivelurilor crescute de globuline ce se leagă de hormonii sexuali în sarcină sau la cele care utilizează pilule contraceptive. Androgenii au rol trofic pentru glandele lacrimale și meibomiene și activitate antiinflamatorie prin producerea de TGF-beta cu acțiune de supresie a infiltrației limfocitare

Deficiența secreției apoase

Sindrom Sjogren	Non Sjogren
Primar – nu asociază boală de țesut conjunctiv	**Tulburări primare ale glandei lacrimale**
Secundar – asociază boală de țesut conjunctiv	Idiopatic
Artrita reumatoidă	Relaționat la vârstă
LES	Alacrimia congenitală
Sclerodermie	Disautonomia familială
Ciroză biliară primară	**Tulburări secundare ale glandei lacrimale**
Nefrită interstițială	Infiltrația glandei lacrimale
Polimiozită, dermatomiozită	Sarcoidoză
Poliarterită nodoasă	Limfom
Tiroidita Hashimoto	SIDA
Pneumonie interstițială limfocitară	Amiloidoză
	Hemocromatoză
	Boli infecțioase

Hipergamaglobulinemie **Granulomatoza Wegener** **Macroglobulinemie Waldenstrom**	Trahom Deficit sistemic vitamina A (xeroftalmie): malnutriţie, dietă fără grăsimi, malabsorbţie intestinală **Boli obstructive ale canaliculilor glandei lacrimale** Trahom Pemfigoid Ocular cicatricial Eritem multiform şi sindrom Stevens Johnson Arsuri chimice şi termice Fibroză postiradiere **Medicamente: antihistaminice, betablocante, fenotiazine, atropină, anticoncepţionale orale, anxiolitice, antiparkinsoniene, diuretice, anticolinergice, antiaritmice, conservanţi în picături oculare, anestezice topice** **Hiposecreţie reflexă – blocarea reflexului senzorial şi reflex al blocului motor** Keratita neurotrofică Chirurgie corneeană Infecţii virale: HZO, HSV Purtători cronici de lentile de contact Diabet Afectare nerv VII Neuromatoză multiplă

Evaporare crescută

Cauze intrinseci	Cauze extrinseci
Afectarea glandelor Meibomius Număr scăzut: deficit congenital, disfuncţie dobândită a glandelor Distichiază, metaplazie Hiposecreţie: terapie cu retinoizi Obstrucţie: simplă, primară sau secundară bolilor locale (blefarită anterioară), bolilor sistemice (acnee rozacee, dermatită seboreică, atopie, psoriazis), sindroamelor: displazie ectodermică anhidrotică, sindrom Turner); cicatricială, primară sau secundară unor leziuni locale (arsuri chimice, trahom, pemfigoid, eritem multiform, rozacee) **Scăderea ratei de clipit** Fenomen fiziologic – concentrare la microscop, la computer Tulburări extrapiramidale: boala Parkinson **Afecţiuni ale aperturii palpebrale** Expunere: craniostenoze, exoftalmie Pareze palpebrale Ectropion Colobom palpebral **Medicaţie (Accutane)**	**Deficit de vitamina A** Tulburări de dezvoltare a celulelor caliciforme Afectarea acinilor glandei lacrimale **Medicamente topice şi conservanţi (afectarea celulelor epiteliale** **Purtători de LC** **Alergii oculare**

Simptome

- bilateral
- arsuri, înțepături
- senzație de corp străin, durere
- fotofobie
- în KCS cresc în intensitate pe parcursul zilei, după un efort vizual prelungit
- pacienții cu afectarea glandelor meibomiene afirmă hiperemia conjuncivală și a pleoapelor și simptomatologia este mai pregnantă la trezire
- sunt exacerbate în mediu uscat și cu fum, medii supraîncălzite, utilizarea computerului, citit excesiv

Obiectiv

- hiperemie conjunctivală bulbară
- scăderea meniscului lacrimal
- neregularități ale suprafeței corneene
- la nivelul fundurilor de sac conjunctivale sau la nivelul cantusurilor se acumulează fine striuri mucoase, dând un caracter mai vâscos secreției lacrimale.
- în formele avansate
  - conjunctiva ia o colorație palidă gălbuie
  - la nivelul corneei apar microulcerații și *cheratită filamentoasă;* aceasta este caracterizată prin prezența unor filamente (rulouri epiteliale) aderente printr-un capăt la epiteliul corneean, pe care pacientul de multe ori încearcă să le îndepărteze singur, accentuând leziunile corneene
  - la nivelul limbului apar vase de neoformație.

Diagnosticul pozitiv se pune pe baza istoricului, anamnezei și examenului obiectiv, fiind necesare mai multe teste obiective

Evaluarea secreției lacrimale

- **aprecierea mărimii meniscului lacrimal** (N= 0,1-0,6 mm) Mărimea lacului lacrimal și a rivierei lacrimale (zona de lacrimi care se etalează de-a lungul marginii pleoapei inferioare sub forma unui menisc) constituie un indicator al cantității de lacrimi produse.
- **testul Schirmer pentru evaluarea secreției lacrimale;**

testul Schirmer I pentru secretia bazală și reflexă **Testul Schirmer I > 15 mm în 5 min**	**testul Schirmer II pentru secreția bazală** **Testul Schirmer II. > 5 mm în 5 min**
O fișie subțire de hârtie de filtru (5 x 50mm) este îndoită și plasată fără anestezic în fundul de sac conjunctival inferior în 1/3 externă a pleoapei. **Lungimea porțiunii umectate se măsoară**	**Este calitativ și este efectuat imediat după ce se demonstrează o valoare scăzută a secreției de bază.** **Se plasează același test în sacul conjunctival și se efectuează o iritație mecanică sau chimică**

după 5 minute • **dacă hârtia de filtru este rapid inundată cu lacrimi se consideră hipersecreție; este nevoie de mai multe măsurători pentru a fi confirmată.** • **când mai puțin de 5 mm din lungimea testului este umectată = consideră hiposecreție lacrimală** • **umectarea peste 15 mm = secreție normală, hipersecreție lacrimală, sau hiposecreție cu o creştere reflexă compensatorie a secreției lacrimale.** • **utilizând un anestezic topic, înaintea efectuării testului este eliminată secreția reflexă, măsurându-se numai secreția bazală; se aplică un nou test Schirmer , iar diferența dintre testul I şi testul II reprezintă secreția reflexă a filmului lacrimal; mai puțin de 5 mm de umectare pentru secreția bazală = hiposecreție lacrimală.**	**a mucoasei nazale.** • **creşterea umectării testului indică integritatea căii eferente reflexe, în timp ce o creştere nesemnificativă arată un deficit al reflexelor secretorii.** • **testul poate diferenția ochiul uscat din sindromul Sjőgren de celelalte cauze de ochi uscat;** - **infiltrația limfocitară a glandelor lacrimale din cursul sindromului Sjőgren previne creşterea reflexelor lacrimale de lăcrimare** - **țesutul lacrimal normal permite lăcrimarea în iritația nazală.**

- **timpul de rupere al filmului lacrimal** (tear break-up test-TBUT), măsurat din momentul instilării fluoresceinei până la apariția primului dry-spot pe suprafața corneei;
  - evaluează deficitul stratului de mucina; stratul de mucină din componența filmului lacrimal ajută la întinderea celorlalte straturi pe suprafața corneii.
  - stabilitatea filmului lacrimal este relativ scurtă; dacă se împiedică clipirea, filmul lacrimal se rupe după 15-50 sec (timpul de rupere al filmului lacrimal).
  - testarea timpului de rupere este afectată de instilarea de anestezice topice sau de menținerea pleoapei deschisă şi trebuie efectuat înainte de orice instilație de colir.
  - normal este mai mare de **15 sec**
  - un timp de rupere scurt (10 secunde sau mai puțin) indică o funcție alterată a stratului lacrimal intern.
- **timpul de rupere non-invaziv** (noninvasive breackup time - NIBUT)
  - constă în proiectarea unei grile foarte fine pe suprafața corneeană şi observarea momentului deformării imaginii.
  - valorea normală pentru NIBUT este în jur de **40 de secunde**.
  - valoarea NIBUT poate fi obținută prin proiectarea mirelor cheratometrului pe suprafața corneei şi măsurarea timpului până la alterarea imaginii.

- **evaluarea epiteliului corneean si conjunctival**
  - coloraţia cu fluoresceină evidenţiază defecte ale epiteliului corneean; datorită alterării filmului lacrimal, joncţiunile strînse ale epiteliului pot fi rupte şi fluoresceina vine în contact şi colorează fibrele de colagen ale membranei bazale; reţinerea colorantului în treimea inferioară a corneei este caracteristică disfuncţiei severe a filmului lacrimal.
  - coloraţia cu roz-bengal evidenţiază defectele cele mai fine la nivelul corneei şi conjunctivei; colorează atât celulele moarte şi devitalizate cât şi celulele sănătoase care nu sunt acoperite de stratul de mucus; cazurile moderate sunt detectate mai uşor cu roz-bengal şi conjunctiva se colorează mai intens; în keratoconjunctivita sicca se colorează partea nazală şi partea inferioară paracentrală a corneei
  - prezenţa precipitatelor proteice şi a filamentelor de mucus indică un film lacrimal modificat din punct de vedere calitativ.
- **fluorofotometria**-pentru măsurarea turn-over-ului filmului lacrimal (este scăzut în sindromul de ochi uscat)
- pacienţii cu ochi uscat au valori scăzute ale **grosimii centrale** corneene datorită hipertonicităţii filmului lacrimal; valorile revin la normal în urma tratamentului cu lacrimi artificiale; măsurarea grosimii corneene este un mod de urmărire a evoluţiei bolii;

Pentru stabilirea etiologiei sindromului de ochi uscat pot fi necesare

- **Teste de laborator** serologia autoanticorpilor circulanţi: ANA, SS, anti Ro, anti La, anti M3 receptor, ANCA
- **Puncţia biopsie**
  - a glandelor lacrimale şi salivare cu examen histopatologic poate pune diagnosticul de sindrom Sjogren. În cazul pacienţilor cu KCS se descrie histologic metaplazie scuamoasă cu lipsa celuleor caliciforme, creşterea fracţiei citoplasmă/nucleu a celulelor epiteliale ale conjunctivei superficiale. Glanda lacrimală şi conjunctiva sunt infiltrate cu limfocite B şi T CD_4+
  - în cazul disfuncţiei glandelor meibomiene se observă dezorganizarea arhitecturii glandulare, dilatarea ductelor, hiperkeratinizarea epiteliului ductal

Simptomele şi semnele unui pacient cu sindrom de ochi uscat pot fi cuantificate obiectiv prin intermediul chestionarului OSDI (Ocular Surface Disease Index) care le listează şi le clasifică în 4 grade.

Clasificarea sindromului de ochi uscat funcție de severitate (Delphi Panel Report)

grad de severitate al semnelor și simptomelor	Gradul 1	Gradul 2	Gradul 3	Gradul 4
discomfortul, severitatea și frecvența simptomelor	ușor și/sau episodic; simptomele apar sub influența factorilor de mediu	moderat, episodic sau cronic, simptome dependent sau nu de factori extern	sever, frecvent sau constant, simptome independent de factorii externi	sever și/sau invalidante și constant
simptome vizuale	absente sau episoade de oboseală ușoară	prezente și/sau episoade de limitatea activității cu efort vizual	prezente, cronice și/sau constante cu limitarea activității	constante și/sau posibil invalidante
injecție conjunctivală	absentă sau ușoară	absentă sau ușoară	+/-	+/++
coloratția conjunctivei	absentă sau discretă	variabilă	moderată - marcată	marcată
Coloratția corneei	Absentă sau discretă	variabilă	Marcată central	Eroziuni punctate severe
Semne corneene/lacrimale	Absente sau ușoare	Detritusuri celulare, scăderea meniscului lacrimal	Keratită filamentoasă, mucus, detritusuri celulare semnificative	Keratită filamentoasă, mucus, detritusuri celulare semnificative
Glande palpebrale/meibomiene	Afectare glandulară prezentă variabil	Afectare glandulară prezentă variabil	Afectare glandulară prezentă frecvent	Trichiazis, keratinizare, simblefaron
TBUT (sec)	Variabil	Sub 10 sec	Sub 5 sec	Imediat
Schirmer	Variabil	Sub 10mm/5min	Sub 5mm/5min	Sub 2mm/5min

Diagnostic diferențial

- Pareza Bell
- Conjunctivita alergică
- Blefarita eritematoasă
- Keratoconjunctivita limbică superioară
- Complicații după LC
- Keratopatia neurotrofică

Tratament

În abordarea terapeutică a unei keratoconjunctivite sicca trebuie să ținem cont de două principii: individulizat și complex.

Principiul individualizarii cazurilor

- Deşi keratoconjunctivita sicca este o afecţiune complexă şi multifactorială fiecare caz are propria configuraţie a patogeniei.
- Individualizarea terapiei presupune o identificare a tuturor componentelor bolii, o analiză a naturii anomaliei lacrimale (cantitativă sau calitativă) a tipului de anomalie calitativă
- Severitatea deficitului lacrimal este un factor capital al terapiei
- Tratamentul de substituţie poate fi realizat până la un punct cu produse artificiale; acestea vor suplini componenta apoasă şi o parte din cea lipidică impiedicând evaporarea.
- În deficitele severe funcţiile biologice cum ar fi cele de apărare umorală sau de stimulare biologică prin factori de creştere nu pot fi suplinite decât prin produse biologice.
- Cel mai bun substituient biologic al lacrimilor naturale s-a dovedit a fi până în prezent serul autolog; **serul autolog are** proprietăţi epiteliotrofice .
    - Indicaţiile serului autolog:
        - eroziunile corneene recidivante
        - defectele epiteliale persistente întâlnite în artrita reumatoidă, conjunctivite sicca severe sau keratite neurotrofice unde cel mai eficient este serul preparat din cordonul ombilical odată cu recoltarea membranei amniotice
        - în reconstrucţii complexe ale suprafeţei oculare folosind transplant de celule stem şi membrană amniotică (tratament de susţinere)

Principiul complexităţii afecţiunii: în majoritatea cazurilor suferinţa este complexă Chiar şi atunci când ochiul este în mod aparent alb, există o reacţie inflamatorie de multe ori în conexiune cu fenomene inflamatorii generale sau cu afecţiuni neuroendocrine;

- doar adminstrarea unui *tratament substitutiv* şi acesta conţinând conservanţi poate fi o atitudine superficială
- *examenul marginii pleoapelor* poate evidenţia o blefarită izolată sau în contextul unei rozacei cu disfuncţii ale glandelor Meibomius, cu prezenţa unui stafilococ;
    - tratamentele îndelungate asociate cu o igienă palpebrală care îmbunătăţeşte eliminarea conţinutului glandelor Meibomius poate fi un mijloc terapeutic eficient într-o afecţiune care de regulă este tratată insuficient şi ineficient .
    - tetraciclinele au efect anticolagenazic, reglator al lipidelor meibomiene cu amelioararea solubilităţii acestora şi antilipazic stafilococic .
- *evidenţierea componentei alergice*. Prezenţa IG E în lacrimi poate fi o dovadă a implicării alergiei în mecanismul bolii; în aceste cazuri este recomandată utilizarea unui antialergic fără conservanţi .

- *evidențierea unui factor inflamator*
  - Tratamentul antinflamator şi imunosupresor este reprezentat de ciclosporina A şi androgeni , administrate topic .
  - Ciclosporina A are rol imunosupresiv inhibând limfocitele T auxiliare fără a le afecta pe cele supresoare; topic ciclosporina A nu are efect citotoxic, atinge concentrații eficiente în cornee, conjunctivă şi glandele lacrimale fără un pasaj sistemic semnificativ; are efect antinflamator şi antiapoptotic asupra celulelor glandelor lacrimale şi conjunctivale şi proapoptotic asupra limfocitelor care infiltrează glanda lacrimală reducând inflamația .

Pentru reducerea morbidității şi prevenirea complicațiilor tratamentul sindromului de ochi uscat necesită

- Lacrimi artificiale cu hidroxipropil metilceluloză, carboxilmetilceluloză, polivinil alcool, de preferat fără conservanți
- Implante cu eliberare continuă de lacrimi la nivelul conjunctivei palpebrale inferioare - Lacrisert
- Ochelari tip cameră umedă
- Agenți antiinflamatori
  - Corticosteroizi topic
  - Ciclosporina A topic (Restasis) – imunomodulator cu rol în caz de suprimarea secreției lacrimale secundară inflamației
  - Acizi graşi Omega 3 local sau sistemic (inhibă sinteza mediatorilor lipidici inhibând producerea IL1 alfa şi TNF alfa)
- Tetraciclina sistemic/ local – eficace în caz de disfuncție meibomiană cu efecte
  - antibacteriene
  - antiangiogenice
  - antiinflamatorii prin scăderea activității colagenazei, fosfolipazei A şi scăderea producției de IL1 şi TNF alfa
  - inhibiția producției de lipaze cu scăderea producției de digliceride şi acizi graşi liberi (destabilizează filmul lacrimal produc inflamație) în secreția meibomiană
- Dispozitive care obstruează punctele lacrimale
  - Absorbabile – din colagen sau polimeri; ocluzia durează 7-180 de zile
  - Nonabsorbabile – din silicon
- Secretagoge – Diquafosol
- Mucolitice: Picături cu N-acetilciteină (Mucomyst) – se utilizează când sunt prezente filamente corneene
- Ser autolog sau din cordon ombilical
- Lentile de contact
  - Siliconice
  - Dure, sclerale, permeabile cu sau fără fenestrație

- Lentile cu coeficient crescut de permeabilitate la oxigen (purtare noaptea)

- Imunosupresoare sistemice
- Chirurgie
  - Transplant de membrană amniotică
  - Chirurgia pleoapelor
  - Tarsorafie
  - Transplant de membrană mucoasă sau transpoziţie de duct al glandei salivare

Tratamentul trebuie recomandat pe baza severităţii semnelor şi simptomelor de ochi uscat (International Dry Eye Workshop)

Grad 1	Grad 2	Grad 3	Grad 4
Modificarea dietei şi evitarea factorilor de mediu favorizanţi **Eliminarea medicamentelor locale, generale ce determină uscăciune oculară** **Lacrimi artificiale** **Tratamentul afecţiunilor pleoapelor**	**Lacrimi artificiale** **Corticosteroizi topic** **Ciclosporina A topic** **Acizi Omega3 local/sistemic** **Tetracicline (în caz de rozacee oculară)** **Obstrucţia punctelor lacrimale** **Ochelari tip cameră umedă** **Secretagoge**	**La tratamentul grad 2 se adaugă** **Ser autolog** **Lentile de contact** **Ocluzie permanentă a punctelor lacrimale**	**La tratamentul grad 3 se adaugă** **Antiinflamatoare sistemic** **Tratament chirurgical** **Chirurgia pleoapei** **Tarsorafie** **Transplant de membrană mucoasă** **Transpoziţie de duct al glandei salivare** **Transplant de membrană amniotică**

Complicaţiile în cazul sindromului de ochi uscat includ scăderea acuităţii vizuale şi cecitate. Detectarea precoce şi terapia agresivă a afecţiunii reduce incidenţa instalării ulcerelor corneene.

Suprafaţa oculară (Thoft, Friend – 1977) este o unitate anatomo-funcţională a corneeii, conjunctivei şi filmului lacrimal care prin relaţii complexe între ele realizează o barieră împotriva agresiunilor exterioare fizice, chimice, bacteriene, virale.

La nivelul suprafeţei oculare sunt localizate câteva particularităţi:

- **Epiteliul cornean**
  - conţine 5-6 straturi de celule epiteliale cu înlocuirea lor totală în aproximativ 5 zile;
  - nu conţine celule caliciforme şi nu este keratinizat
  - intervine în apărarea fizică şi în funcţia keratocitelor stromale şi de aici importanţa epitelizării cât mai rapide a leziunilor epiteliale pentru prevenirea leziunilor autolitice ale stromei corneene
  - stroma şi membrana bazală secretă citokine şi factori de creştere care au rol trofic pentru epiteliul corneean.

- membrana bazală este aderentă de epiteliul corneean prin conţinutul de colagen I, III, IV şi proteine

- **Epiteliul limbic**
  - celulele bazale ale epiteliului limbic, asemănătoare celulelor stem sunt sursa de înnoire continuă a epiteliului cornean în condiţii fiziologice şi patologice.
  - celulele stem limbice sunt nediferenţiate şi ar avea rol în refacerea şi înnoirea continuă a epiteliului cornean
  - pe lângă celulele stem limbice există celule cu multiplicare tranzitorie rapidă, dar limitată;
- **Epiteliul conjunctival**
  - asigură stabilitatea filmului lacrimal şi aderenţa sa de stratul superficial al celulelor epiteliului cornean
  - conţine celule caliciforme cu rol în producerea de mucus
- **Stroma conjunctivei**
  - conţine un ţesut conjunctival lax, bogat în vase sanguine şi limfatice cu numeroase neutrofile, limfocite şi mastocite
  - conjunctiva dispune de factori celulari de apărare imună, pe care poate să-i folosească numai pe teritoriul său, iar prin secreţia lacrimală (citokine, lactoferină) asigură protecţia unui ţesut fragil din punct de vedere imun (corneea) pentru care transparenţa este trăsătura fundamentală iar reversul acesteia vulnerabilitatea relativă.

Deficienţele suprafetei oculare - sunt datorate metaplaziilor epiteliale:

- **metaplazia epiteliala scuamoasă** constă în transformarea patologică a unui epiteliu de suprafaţă nekeratinizat în unul keratinizat prin ischemie, inflamaţie şi reacţie cicatricicală locală; aceasta metaplazie apare în:
  - instabilitatea filmului lacrimal
  - carenţa severă de vitamina A
  - pemfigoidul ocular
  - arsurile chimice severe
  - sindromul Stevens Johnson

  Tratamentul
  - administrarea de vitamina A în xeroftalmie
  - imunosupresoare-Ciclosporina în fazele iniţiale ale pemfigoidului ocular .
- **metaplazia conjunctivală a corneei cu deficienţa celulelor stem limbice care realizează o** conjunctivalizare a epiteliului cornean cu panus vascular, ulcere cronice sau recurente, neovascularizaţie şi inflamaţie cronică; insuficienţa celulelor stem limbice permite invazia corneii de către celule de tip conjunctival şi distrugerea membranei bazale a epiteliului şi invazia de panus vascular localizat sau difuz.

Există două tipuri de deficienţe limbice:

- **deficienţa limbică de tip I prin** distrugerea directă a celulelor stem limbice:
  - arsuri termice şi chimice severe
  - pemfigoidul ocular
  - sindromul Stevens-Johnson
  - chirurgii repetate ale limbului: crioterapii, operaţii filtrante antiglaucomatoase cu administrare locală de Mitomicina C sau 5 FU.
  - port prelungit de lentile de contact

Tratament
- transplant de celule limbice - grefa de limb .
- în cazuri unilaterale - autotransplant limbic de la ochiul sănătos
- în cazuri bilaterale - alotranplant de la rude de gradul I sau banca de cornee; în aceste cazuri se impune un tratament imunosupresor pe cale generală. Alogrefele limbice nu rezistă mult timp şi uneori necesită repetarea lor.

- **deficienţa limbică de tip II** se dezvoltă insidios, progresiv, cu centrul corneei clar pentru mult timp, în:
  - insuficienţe endocrine multiple
  - keratite neurotrofice
  - keratite cronice
  - aniridie
  - pterigion
  - inflamaţii cronice ale limbului

Tratament
- înlăturarea colirurilor conţinând conservanţi
- antinflamatorii steroidiene topic
- în fazele avansate când interesează centrul corneei - transplant limbic

Tratamentul insuficienţei limbice va trebui să rezolve :
- disparitţia celulelor stem limbice
- distrugerea şi inflamaţia membranei bazale a epiteliului cornean şi a stromei corneene
- lipsa factorior de creştere epitelială şi a factorilor umorali ai apărării corneene

Un nou mijloc terapeutic poate rezolva aceste probleme – membrana amniotică umană.

Utilizarea membranei amniotice umane în refacerea suprafeţei oculare

- Membrana amniotică este o membrană fetală de origine ectoblastică cuprinzând :
  - un epiteliu monostratificat cubic
  - membrana bazală - conţine colagen de tip IV
  - stroma conjunctivală avasculară

- Epiteliul este distrus în timpul prelucrărilor şi nu prezintă interes, doar membrana bazală este utilizată.
- În leziunile severe ale corneei cu interesarea epiteliului, a membranei bazale şi a stromei procedeele de tratament constând numai în transplant limbic sunt ineficiente.
- Membrana bazală a epiteliului cornean are următoarele funcţii:
  - induce diferenţierea celulară prin expresia citokeratinelor
  - asigură aderenţa celulelor epiteliale
  - inhibă apoptoza celulară
- Membrana amniotică prezintă avantajele unei membrane bazale care păstreaza integre aceste funcţii, putând înlocui o membrană distrusă.
- Avantajele membranei amniotice umane:
  - toleranţă imună bună, nu are antigene de histocompatibilitate
  - inhibă neovascularizaţia
  - asigură diferenţierea, migrarea şi aderenţa celulelor epiteliale
  - poate fi un substrat pentru celulele stem
  - inhibă proteazele tisulare
  - protejează epiteliul de inflamaţia subiacentă asigurând o bună toleranţă a grefelor limbice.

Utilizarea membranei amniotice în afecţiuni ale suprafeţei oculare

- Folosirea membranei amniotice în afecţiuni ale suprafeţei oculare fără deficit de celule stem limbice
  - ulcerele cronice corneene refractare la tratament aflate în diferite faze inclusiv descemetocel dar fără perforaţie corneană
  - operaţii de reconstrucţie a conjunctivei după rezecţii întinse pentru extirpări tumorale, simblefaroane ,etc. cu condiţia să nu existe leziuni evolutive şi fenomene inflamatorii cronice
  - chirurgia pterigionului folosită pentru acoperirea patului corneo-scleral după excizia pterigionului înlocuind o autografă de limb sau în asociere cu o grefă limbică în cazurile recidivante şi întinse
  - chirurgia pseudopterigionului cu simblefaron
- Folosirea membranei amniotice în afecţiuni ale suprafeţei oculare cu deficienţă a celulelor stem limbice
  - deficite limbice locale când prezenţa sa asigură expansiunea celulelor stem şi cele cu amplificare tranzitorie şi inhibă metaplazia conjunctivală
  - deficite limbice totale - tranplantul limbic folosit ca singur mijloc terapeutic se acompaniază de rate mari ale rejetului 20-40% în ciuda unei terapii imunosupresoare pe cale generală. Cauza este inflamaţia stromală limbică ce distruge celulele stem şi modifică relaţiile stromă-celule stem .
- Folosirea membranei amniotice asociată cu transplantul limbic a dat razultate net superioare ca toleranţă imună şi ca funcţionalitate.

- Cu toate procedeele chirurgicale de ultima generaţie, refacerea suprafeței oculare afectate sever în urma unor arsuri chimice sau boli invalidante de tipul pemfigoidului ocular sau a sindromului Stevens Johnson reprezintă încă o mare încercare terapeutică. Pe lângă transplantul limbic şi folosirea membranei amniotice mai rămâne o problemă de rezolvat-asigurarea elementului de legătură şi integrare între conjunctivă, sectorul germinativ (limbul) şi cornee.

Bibliografie

1. *American Academy of Ophthalmology, Section 6, Pediatric Ophthalmology and Strabismus, 1992-1993, 46-53.*
2. *American Academy of Ophthalmology, Section 7, Orbit, Eyelids and Lacrimal System,1992-1993, Part 3, Lacrimal Disorders,191-290.*
3. *Behrens A, Doyle JJ, Stern L, et al. Dysfunctional tear syndrome: a Delphi approach to treatment recommendations. Cornea. Sep 2006;25(8):900-7. [Medline].*
4. *Chern K C, Zegans ME – Ophthalmology review, Lippincott Williams, Wilkins, 2000*
5. *Dry Eye Workshop (DEWS) Committee. 2007 Report of the Dry Eye Workshop (DEWS). Ocul Surf. April 2007;5(2):65-204. [Full Text].*
6. *Duane's Ophthalmology on CD-ROM, 2006*
7. *Dumitrache Marieta – Oftalmologie clinică, Ed Universitară Carol Davila, 2008, Cap Aparatul lacrimal, autor Carmen Mocanu*
8. *Dumitrache Marieta – Oftalmologie pediatrică, Ed Universitară Carol Davila 2010, Cap Aparatul lacrimal, autor Marieta Dumitrache, Doina Bărăscu*
9. *Dumitrache Marieta (sub redacţia) – Tratat de oftalmologie volI+II, Ed universitară Carol Davila, 2005*
10. *Dumitrache Marieta, Aniţescu Magdalena, Ciocâlteu Alina – Urgenţe oculare netraumatice, Ed Carol Davila, 2009*
11. *Geerling G, Maclennan S, Hartwig D. Autologous serum eye drops for ocular surface disorders. Br J Ophthalmol. Nov 2004;88(11):1467-74. [Medline].*
12. *Godde-Jolly D, Dufier J.L – Ophtalmologie pediatrique, Ed Masson, 1992*
13. *Jack J.Kansky- Clinical Ophthalmology , 2003, Lacrimal Drainage System, 44-54.*
14. *Jacobiec, F.A., Albert, D.M. – Principles and Practice of Ophthalmology, Philadelphia, 1994*
15. *Lambiase A, Micera A, Sacchetti M, et al. Alterations of tear neuromediators in dry eye disease. Arch Ophthalmol. Aug 2011;129(8):981-6. [Medline].*
16. *Lemp MA, Bron AJ, Baudouin C, Benitez Del Castillo JM, Geffen D, Tauber J, et al. Tear osmolarity in the diagnosis and management of dry eye disease. Am J Ophthalmol. May 2011;151(5):792-798.e1. [Medline].*
17. *Nien CJ, Massei S, Lin G, Nabavi C, Tao J, Brown DJ, et al. Effects of age and dysfunction on human meibomian glands. Arch Ophthalmol. Apr 2011;129(4):462-9. [Medline].*

18. Nussenblatt, R.B. – Palestine, A.G. – Fundamentals and Clinical Practice, Chicago, Book Medical Publisher, 1989
19. Potop V.Arsurile oculare Tratat de oftalmologie vol.II sub red Marieta Dumitrache Ed.Univ.Carol Davila Bucuresti 2005.707-724.
20. PotopV, Marieta Dumitrache, Alina Mihaela Ciocalteu The surface of the eye a superficial entity with deep repercussions,–Journal of Medicine and Life, 2009 Jan-Mar; 2(1):66-71
21. Tatlipinar S, Akpek EK. Topical ciclosporin in the treatment of ocular surface disorders. Br J Ophthalmol. Oct 2005;89(10):1363-7. [Medline].
22. Tseng SCG, Tsubota K. Important concepts for treating ocular surface and tear disorders. Am J Ophthalmol 1997; 124: 825-835.
23. Tsubota K, Toda I, Yagi Y, Ogawa Y, Ono M, Yoshino K. Three different types of dry eye syndrome. Cornea 1994; 13: 202-209.
24. Yoon KC, Heo H, Im SK, et al. Comparison of autologous serum and umbilical cord serum eye drops for dry eye syndrome. Am J Ophthalmol. Jul 2007;144(1):86-92. [Medline].

Capitolul 12

STRABISMUL

Luminița Anamaria Teodorescu

- Strabismul interesează 5% din populaţie şi majoritatea cazurilor clinice sunt la copii.
- Strabismul cuprinde un grup de afecţiuni care se manifestă clinic printr-o poziție anormală a globilor oculari (normal cei doi ochi sunt în poziție paralelă).
- Netratat strabismul expune ochiul la ambliopie funcțională în 50% din cazuri, aceasta însemnând diminuarea AV fără leziune organică aparentă.
- Strabismul cu deviația axelor vizuale ale celor doi ochi este o anomalie senzorială sau motorie care se produce prin:
    - Tulburări ale VB la care participă 2 factori
        - ambliopia funcțională la nivelul ochiului deviat care este cu atât mai profundă cu cât tratamentul strabismului este mai tardiv.
        - perturbarea VB în grade variabile prin neutralizare şi corespondență retiniană anormală
    - Tulburări ale controlului neuromuscular al motilității oculare în strabismul paralitic.
- Strabismul are consecințe funcționale grave asupra globului ocular – ambliopia şi tulburările VB, dar şi estetice
- Depistarea precoce şi instituirea tratamentului în strabism, înainte de 3 ani, permite identificrea ambliopiei, care la această vârstă este accesibilă terapiei şi favorizează şansele de vindecare în strabism.
- În mod normal în globii oculari în poziție paralelă imaginea vizuală se formează în puncte retiniene corespondente ideale – cele 2 macule şi are aceeaşi caractere; prin sumarea lor rezultă o imagine vizuală unică.
- Devierea axelor oculare în strabism produce perturbări ale recepției vizuale la nivelul cortexului occipital, pentru că imaginea aceluiaşi obiect este percepută în puncte retiniene care NU au aceeaşi direcție vizuală – puncte retiniene NECORESPONDENTE;
    - rezultă o diplopie, în care imaginea aceluiaşi obiect este văzută dublă;
    - pentru a suprima diplopia şi confuzia, creierul neutralizează adică exclude (uită) una din imagini, aceea a ochiului deviat şi dezvoltă un scotom de neutralizare
    - neutralizarea ochiului deviat riscă să antreneze ambliopie
    - pentru a obține o singură imagine finală din două imagini necorespondente: foveea ochiului fixator şi zona extrafoveală a ochiului deviat, punctul retinian necorespondent devine corespondent şi astfel apare **corespondența retiniană anormală**
- Se produc astfel anomalii senzoriale cu:
    - neutralizare
    - corespondenţă retiniană anormală
    - ambliopia ochiului deviat

- absența de maturație corticală homolaterală prin absența fixației normale a ochiului deviat
- ambliopia menține și crește deviația strabică
- ambliopia poate fi reversibilă prin tratament instituit în primii ani de viață, prin ocluzia ochiului bun
- dacă ambliopia devine excentrică, ambliopia este atunci profundă și tratmentul ei este dificil

MOTILITATEA OCULARĂ

- Aparatul oculomotor este alcătuit din trei etaje: periferic, intermediar (căile motorii) și central - subcortical și cortical, strâns legate între ele, asigurând fixația și mișcările ochiului
- Motilitatea oculară este asigurată de 6 perechi de mușchi extraoculari: 4 mușchi drepți: superior, inferior, medial, lateral și 2 mușchi oblici mare (superior) și mic (inferior)
- Originea mușchilor drepți extraoculari se face în apexul orbitei pe inelul Zinn iar inserția sclerală se face la anumite distanțe față de limb: MDI la 5,5 mm, MDInf la 6,5 mm, MDE la 6,9 mm și MDSup la 7,7 mm. Aceasta este spirala Tillaux.
- Originea MOS este în apexul orbitei, medial de optic foramen, între inelul Zinn și periorbită, se îndreaptă spre trohlee situată în unghiul supero-intern al orbitei apoi tendonul se reflectă și se inseră pe glob posterior de centrul său de rotație, sub MDSup.
- MOI își are originea în periostul osului maxilar, lângă orificiul canalului lacrimo-nazal, trece pe sub MDInf și se inseră la 10 mm posterior de marginea inferioară a inserției MDE.
- Acțiunea primară și secundară a unui mușchi reprezintă efectul pe care acesta îl are asupra poziției ochiului, pornind de la poziția primară (privirea drept înainte și capul drept).

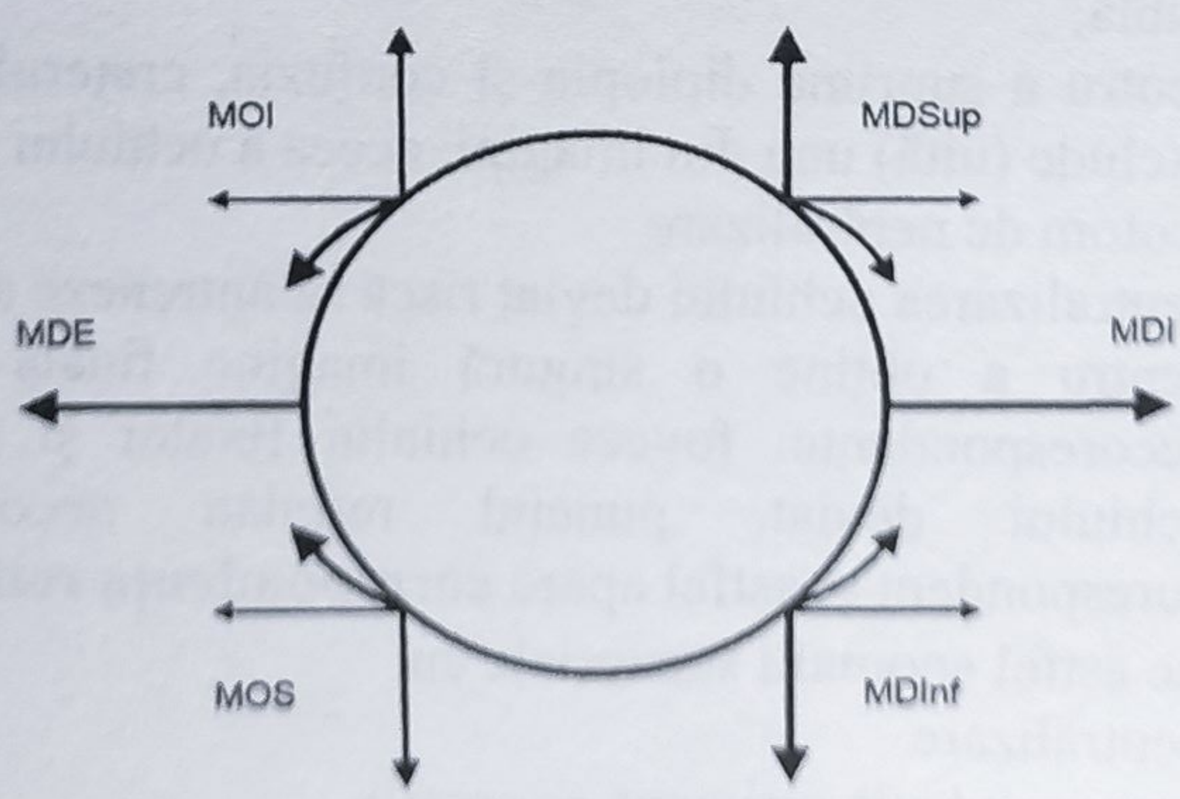

Schema de acțiune a mușchilor oculomotori în poziție primară

MUŞCHI	Inervaţie	Acţiune primară	Acţiune secundară	Acţiune tertiară
M. drept intern (MDI)	N III	Adducţie		
M. drept extern (MDE)	N VI	Abducţie		
M. drept superior (MDSup)	N III	Elevaţie	Rotaţie internă	Adducţie
M. drept inferior (MDInf)	N III	Depresie	Rotaţie externă	Adducţie
M. oblic superior (MOS)	N IV	Rotaţie internă	Depresie	Abducţie
M. oblic inferior (MOI)	N III	Rotaţie externă	Elevaţie	Abducţie

- **Ductiile:** sunt mişcări monoculare în jurul axelor lui Fick:
  - axa orizontală - adducţie, abducţie
  - axa verticală - ridicare (elevaţie), coborâre (depresie)
  - axa antero-posterioară – rotaţie
- **Versiile**: sunt mişcări binoculare simultane şi conjugate (în aceeaşi direcţie)
  - Dextro-/ Levoversie
  - Elevare
  - Depresie
  - Dextro-/levoelevare
  - Dextro-/levodepresie
  - Dextro-/ levocicloversie
- **Vergenţe:** sunt mişcări binoculare, simultane, disjuncte (în direcţii opuse). Ele sunt stimulate de disparitatea imaginilor produsă de deviaţia strabică. Se pot măsura la sinoptofor sau cu bara de prisme.
  - Convergenţa fuzională controlează exoforia.
  - Divergenţa fuzională controlează esoforia.
  - Torsiunea fuzională controlează inciclovergenţa sau exciclovergenţa.
- **Câmpul de acţiune** a unui muşchi este direcţia privirii în care muşchiul respectiv are rolul principal în mişcarea globului.

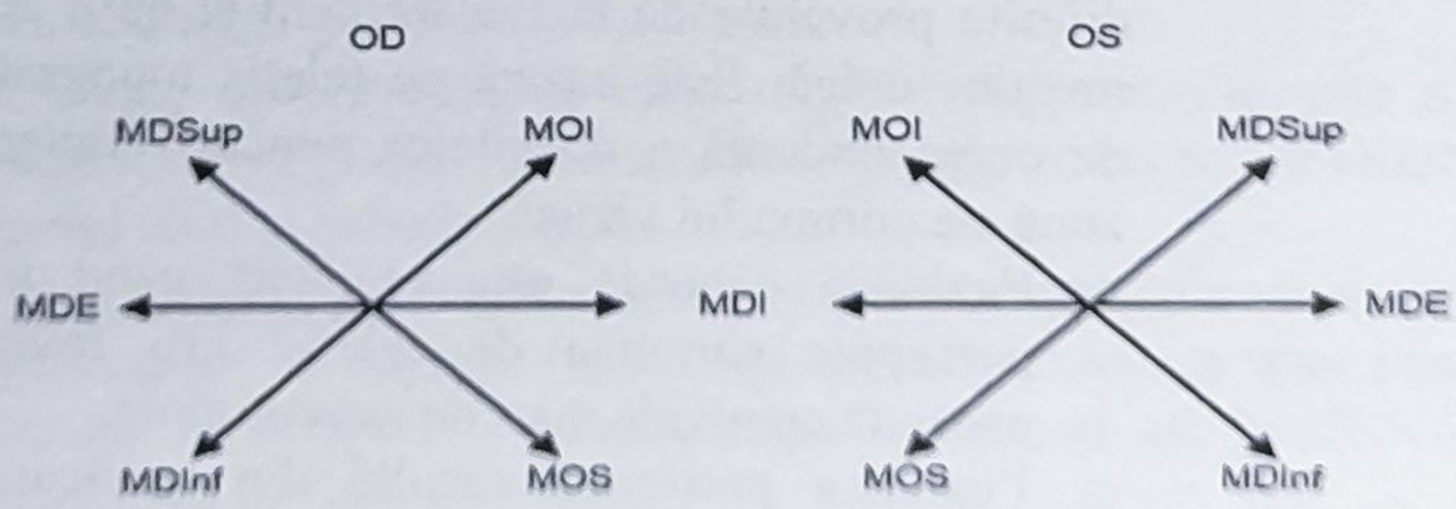

Schema câmpurilor de acţiune a muşchilor extraoculari

- ***Muşchii sinergici omolaterali*:** acțiunea primară a unui muşchi corespunde cu acțiunea secundară a celuilalt muşchi . Ex: privirea în sus este realizată de MDsup şi MOI de la un ochi, ambii sunt ridicători
- ***Muşchii sinergici contralaterali***, câte unul de la fiecare ochi, formează perechi care se numesc muşchi conjugați (au câmp de acțiune comun)
  - Ex. - în privirea la dreapta: MDE la OD şi MDI la OS
  - în privirea dreapta sus: MDsup de la OD cu MOI de la OS
- ***Muşchii antagonişti*** efectuează mişcarea în direcție opusă, omolateral sau contralateral.
  - Ex: - MDI şi MDE de la OD
  - MDsup de la OD cu MDInf de la OS

Legile motilității oculare

- **Legea Sherrington de inervație reciprocă,** se aplică mişcărilor monoculare: Creşterea inervației unui muşchi este acompaniată de scăderea inervației muşchiului antagonist.
- **Legea Herring de inervație egală,** pentru mişcările binoculare: In timpul mişcărilor conjugate, muşchii conjugați primesc inervație egală şi simultană.

VEDEREA BINOCULARĂ

Vederea binoculară (VB) este un proces cortical care consta în integrarea şi perceperea ca o imagine unică a celor doua imagini, uşor diferite, provenite de la cei 2 ochi. VB se dezvoltă în primele luni de viata.

- Etapele vederii binoculare sunt (după Worth):
  - ***Percepția simultană*** este abilitatea de a percepe 2 imagini provenite de la fiecare retină în parte în acelaşi timp.
  - ***Fuziunea*** are 2 componente, una senzorială şi una motorie.
    - ***Fuziunea senzorială*** este abilitatea de a percepe 2 imagini diferite provenite de la fiecare ochi şi de a le interpreta ca imagine unică. Este bazată pe relația topografică înnascută de corespondență a diferitelor puncte retiniene cu diferite zone ale cortexului vizual.
      - Fuziunea centrală este realizată când imaginile sunt percepute simultan de cele 2 arii foveolare şi este asociată cu nivele mari de stereoscopie.
      - Fuziunea periferică rezultă din unificarea imaginilor proiectate în afara foveei. Este asociată cu nivele scăzute de stereoscopie.
    - ***Fuziunea motorie*** este abilitatea de a menține fuziunea senzorială într-o marjă de vergență orizontală, verticală sau

oblică. Este realizată de suprapunerea axelor vizuale pe obiectul privit, menținut de tonusul mușchilor extraoculari. Valorile normale ale amplitudinii de fuziune sunt de 38 DP la aproape, 16 DP la distanță în convergență, 16 DP la aproape și 6 DP la distanță în divergență. 2,5 DP pentru verticală.

- ***Stereoscopia:*** capacitatea de a percepe profunzimea, distanța spațială relativă a obiectelor, bazată pe fenomenul de disparitate binoculară, care reflectă diferența cu care imaginile sunt percepute de cei doi ochi.

Corespondența retiniană

- Se realizează între arii retiniene ale fiecărui ochi care au aceeași direcție vizuală. Stimularea punctelor corespondente localizează obiectul în aceeași direcție în spațiu.
- *Unghiul subiectiv* este format de cele 2 imagini pe retină (măsurat de poziția brațelor sinoptoforului când pacientul suprapune mirele).
- *Unghiul obiectiv* este cel format de axele vizuale. Este deviația măsurată la cover-test cu ajutorul prismelor. La sinoptofor, lumina se reflectă în mijlocul corneei.
- *Unghiul de anomalie* este diferența între unghiul obiectiv și cel subiectiv.
- ***Corespondența retiniană normală (CRN)*** se realizează când cele 2 arii foveolare corespund și au aceeași direcție vizuală, la fel aria nazală a unui ochi corespunde cu aria temporală a celuilalt ochi. CRN se realizează în ortoforie sau în strabism, când unghiul obiectiv este egal cu unghiul subiectiv.

Tulburările vederii binoculare

Corespondența retiniană anormală (CRA) - foveea ochiului fixator are aceeași direcție vizuală cu o altă arie decât foveea ochiului deviat. Perechile de arii corespondente sunt similar modificate și permit fuziunea, chiar dacă există deviație.

- CRA este **armonioasă** când unghiul subiectiv este zero și unghiul de anomalie este egal cu unghiul obiectiv.
- CRA este **disarmonioasă** când unghiul de anomalie este diferit de cel obiectiv, foveea ochiului fixator corespunde cu un punct retinian diferit de punctul zero al ochiului deviat.

Supresia (neutralizarea): implica inhibiția activa corticala a uneia dintre imagini. Factorii declanșatori ai supresiei sunt diplopia sau existenta unei imagini neclare (ca în cazul anizometropiei). Supresia poate fi centrală sau periferică, unioculară sau alternantă dacă deviația este alternantă.

Confuzia: cele 2 imagini apar una peste alta datorită stimulării cu imagini diferite a unor puncte retiniene corespondente.

Diplopia patologică: rezultă din perceperea simultană a 2 imagini diferite cauzată de stimularea punctelor retiniene ne-corespondente. Poate fi orizontală, verticală sau oblică.
Diplopia heteronimă care apare în exotropie, imaginea obiectului este perceputa cu aria retiniana temporală a ochiului deviat şi este proiectată nazal.
Diplopia omonimă din esotropie, imaginea obiectului este percepută cu aria retiniană nazală şi este proiectată temporal.
Sindromul de mono-fixaţie este un strabism cu deviaţie mică, sub 8 DP, mai frecvent esotropie sau exotropie, cu scotom central la unul din ochi.

- Fixaţia poate fi centrală, excentrică, fuziunea de obicei periferică, CRA.
- Sindromul de mono-fixaţie poate fi o condiţie primară, dar mai frecvent este o deviaţie reziduală după tratament chirurgical sau optic, anizometropie,
- Dacă ambliopia este detectată în timp util se recomandă tratament prin ocluzie.

Acomodaţia

- Este abilitatea de a creşte convexitatea cristalinului pentru a obţine o imagine clară în vederea la aproape.
- Convergenţa normală creează condiţiile motorii necesare pentru a menţine cele 2 fovee pe obiectul privit. La emetrop, axele vizuale sunt paralele când ochii fixează un reper la distanţă. Când ochii fixează un reper la aproape este necesar un efort acomodativ pentru a menţine imaginea clară şi o uşoară convergenţă pentru a menţine cele 2 fovee pe obiectul privit.
- Acomodaţia şi convergenţa sunt în raport constant una cu cealaltă. Acest raport este definit ca fiind raţia AC/A
    - Raportul AC/ C (Convergenţa acomodativă /Convergenţă) reprezintă cantitatea de convergentă acomodativă/dioptrie de acomodaţie. Valoarea ei este înnăscută. Valoarea normală este 2-4:1

TULBURARILE ECHILIBRULUI OCULOMOTOR

Ortoforie: poziţia paralelă a celor 2 ochi
Strabism : pierderea paralelismului axelor celor 2 ochi. Poate fi

- ***Heteroforie:*** Strabismul latent- deviaţia este controlată de mecanismele de fuziune, se observă la întreruperea fuziunii, de ex la cover-test.
- ***Heterotropie***: reprezintă strabismul manifest
- ***Pseudo-strabisme***
    - ***Pseudo-esotropia:*** există ortoforie, dar impresia de convergenţă este cauzată de
        - distanţa mică inter-pupilară, baza nasului mai lată (nazal se observă o zonă mai mică de scleră, în special când ochiul este în abducţie)
        - unghi kappa negativ constituţional (fovee spre nazal)

- miopie mare
- epicantus

- ***Pseudo-exotropia:*** există ortoforie, dar impresia de divergență este cauzată de distanța mare inter-pupilară, unghi kappa pozitiv constituțional sau ca urmare a altor afecțiuni oculare (ex macula deplasată temporal în retinopatia de prematuritate).
- ***Cauze generale:*** asimetrie facială, anomalii de glob ocular (proptoză, enoftalmie), anomalii pupilă (miază, midriază, heterocromie)
- Pentru a verifica dacă există deviație strabică reală, se face cover-test-ul care este negativ când nu există strabism.
- Unghi Kappa (lambda) format între axul vizual (linia care unește mușchiul cu obiectul privit) și axul pupilar (perpendicular pe centrul pupilei)
  - Unghiul Kappa (+) sau (-) presupune un reflex luminos corneean excentric, ceea ce dă un fals aspect de strabism

Clasificarea strabismelor

- **După constanța deviației:**
  - **S. manifest (heterotropia)** în care ochiul este deviat în permanență.
  - **S. intermitent** – deviația este controlată o parte din timp de către mecanismele de fuziune, se observă la întreruperea fuziunii, la oboseala, stress, boală intercurentă.
- **După constanța deviației în cele 9 direcții ale privirii:**
  - S. concomitent (unghiul de deviație este constant în toate direcțiile privirii)
  - S. incomitent (unghiul de deviație variază în diferitele poziții ale privirii ca urmare a inervației inegale sau restricțiilor de mișcare în anumite direcții): strabisme paralitice, restrictive, orbitare
- **După localizare**
  - S. monolateral, există preferința fixației la un ochi
  - S. alternant
- **După vârsta aparitiei:**
  - S. congenital, care apare în primele 6 luni de viată
  - S. dobândit, apărut după vârsta de 6 luni
- **După tipul deviației:**
  - **Orizontal**: eso- sau exodeviație
  - **Vertical:** hiper-sau hipodeviație
  - **Torsional:** inciclo- sau exciclodeviație
  - **Combinat:** combinație a celor precedente
- **După etiopatogenie**
  - S. supranucleare (esențiale)
    - S. congenital
    - S. legate de fixație

  - Anomalii ale poziției de repaus
  - S. senzoriale
- S. restrictive
- S. paralitice
- S. orbitare

- Foriile – sunt deviații oculare latente, menținute în poziție prin fuziune (ochii apar drepți, deviația fiind evidențiată cu Cover test monolateral)
  - În stress boală, oboseală, traumatisme craniene, fuziunea nu se mai menține şi se poate decompensa manifestându-se astenopia, vedere înceţăşată, diplopie
- Tropiile sunt deviații oculare manifeste (ochii apar deviați)

Evaluarea pacientului cu strabism

Istoric

- Simptomul principal care aduce pacientul la consult sau, în cazul copiilor, ce anume a atras atenția părinților
  - Debut: când a apărut, acut sau insidios,
  - Deviația este constantă sau intermitentă
  - Durata strabismului: din copilărie, la vârstă adultă
  - Evoluție: stabil, deteriorare, îmbunătățire
  - Factori precipitanți: traumatism, stare de boală, ochelari noi, activitate vizuală intensă
  - Factori amelioranți: corecția optică, odihnă, schimbarea poziției capului
  - Simptome şi semne asociate: diplopie, cefalee, închide un ochi
  - Istoric oftalmologic: operații, corecție optică, ambliopie
  - Factori de risc: prematuritate, incidente la naştere, istoric familial (strabism, vicii de refracție, anizometropie, alte boli oculare)
  - Istoric general: afecțiuni cardio-vasculare, autoimune, endocrine, neurologice
- Testele specifice de examinare în strabism şi ambliopie
- Examenul oftalmologic complet include examinarea:
  - Externă: a poziției capului, aspectului feței, orbitelor, poziției pleoapelor
  - Polului anterior: cicatrici de operații anterioare, afecțiuni ale polului anterior
  - Reacția pupilară
  - Polului posterior
  - Câmpului vizual
- Examenul şi investigarea afecțiunilor sistemice, mai ales în strabisme cu debut acut, paralizii oculo-motorii, traumatisme, suspiciune de disfuncții tiroidiene, miastenia gravis, HTA, diabet, afecțiuni vasculare

Teste de examinare a acuității vizuale

- AV trebuie evaluată la fiecare ochi în parte, la fiecare control, pentru a detecta ambliopia, viciile de refracție, efectul corecției optice, al ocluzici
- teste calitative

La sugar și copilul mic urmărim:

- Reflexul fotomotor direct și indirect
- Evaluarea fixației - monocular sau binocular cu vizuscop Cuppers
- Reflexul de urmărire al obiectelor în mișcare
- Nistagmusul optokinetic
- Testul cu 10 DP
- Testul capului de păpușă:

- teste cantitative - Teste de privire preferențială: Testul Teller

1-2 ani:

- Testul Cardiff.
- Desenele Kay:
- Testul Allen

peste 2 ani:

- Testul Lea
- Testul "E" Snellen
- Testul Landolt C
- Teste de AV la aproape: cuprind teste din cele de mai sus prezentate la o distanță de 35 cm.

Teste de deviație

- Măsurarea deviației strabice
  - Testul Brukner
  - Testul Hirschberg
  - Test Krimsky cu prisme
  - Cover test – cea mai bună metodă de măsurare a deviației strabice
  - Cover test cu prisme
  - Măsurarea deviației unghiului kappa prin metoda Hirschberg:
  - Măsurarea deviației la sinoptofor a unghiului obiectiv și subiectiv și unghiul k

Teste de motilitate oculară

- Studiul versiilor
  - urmărirea reflexul luminos care se formează pe cornee în toate direcțiile privirii
  - testul ducțiilor forțate
  - testul forței generate activ
  - testul velocității sacadelor
  - testul în trei trepte Parks Helveston
- Studiul vergențelor
  - Măsurarea puterii de convergentă
  - Măsurarea punctului proxim de convergență

B.C.U. „M. EMINESCU" IAȘI

Acomodaţia

- Punctul proxim şi distal de acomodaţie
- Amplitudinea de acomodaţie.
- Raportul AC/ A
  - Metoda gradientului Cu lentile concave /Cu lentile convexe
  - Metoda heteroforiei

Teste de vedere binoculară

Metode de dipistare a corespondenţei retiniene

- Teste de disociere – bazate pe diplopie
  - Testul Worth
  - Testul cu lentile striate Bagolini
  - Testul cu 4 dioptrii
  - Testul cu prismă verticală pentru evaluarea supresiei într-un strabism orizontal.
  - Testul de adaptare prismatică
  - Testul de apreciere a diplopiei post-operatorii cu prisme Fresnel
- Examen la sinoptofor
  - Percepţia
  - Fuziunea
  - Stereoscopia

Examinarea heteroforiilor

- Teste subiective de măsurare a deviaţiei - Determinarea heteroforiilor la distanţă cu scala/crucea Maddox pentru aproape cu aripa Maddox.
- Teste de vedere binoculară
  - Testul celor 2 creioane
  - Testul Lang
  - Testul TNO
  - Testul Frisby
  - Teste de polarizare lineară
  - Testul Titmus-Wirt
  - Testul Randot
  - Test de stereoscopie la distanţă

Examenul heterotropiilor

- AV, corecţie optică
- Refracţie
- Examen, versii, ducţii, vergenţe
- Măsurarea deviaţiei strabice
- VB – fixaţie, CR

Examenul heterotropiilor paralitice

- Teste subiective de diplopie: testul cu sticla roşie
- Teste de disociere
  - Test Hess
  - Test Lancaster
  - Coordimetria

Măsurarea refracției la copii

- Autorefractometru computerizat fix
- Autorefractometru computerizat mobil
- Retinoscopie

ESOTROPIA - STRABISMUL CONVERGENT CONCOMITENT-

Clasificarea esodeviațiilor

- Esotropia concomitentă
  - Esotropia acomodativă
    - ➢ Esotropia acomodativă refractivă cu raport AC/C normal
      - □ Total (pur) acomodativă
      - □ Parțial acomodativă
    - ➢ Esotropia acomodativă non-refractivă cu raport AC/C mare
    - ➢ Esotropia hipoacomodativă cu punctul proximal de acomodație
  - Esotropia non-acomodativă
    - ➢ Esotropia congenitală
    - ➢ Esotropia dobândită
    - ➢ Exces de convergență non-acomodativ, raport AC/C normal
    - ➢ Esotropia acută
    - ➢ Esotropia prin insuficiență de divergență sau paralizia divergenței
    - ➢ Esotropia ciclică
    - ➢ Esotropia recurentă
    - ➢ Esotropia prin spasm al reflexului sinkinetic
- Esotropia incomitentă
  - **Paralitică** - Paralizie N VI
  - **Ne-paralitică**
    - ➢ Esotropie în A şi V
    - ➢ Sindrom Duane tip I, esotropic
    - ➢ Fibroză congenitală a mm extraoculari
    - ➢ Strabism cu restricții: oftalmopatia tiroidiană, traumatisme, miozite, rezecții musculare excesive
- Esotropia secundară
  - Senzorială - se datorează unei reduceri unilaterale a acuității vizuale (cataractă, atrofie optică, retinocoroidita toxoplasmică macular, retinoblastom)
  - Consecutivă- supracorecție după operații pentru exotropie
  - Tratament:
    - ➢ Dacă deviația este mică se poate rezolva spontan în câteva luni.
    - ➢ Se prescriu prisme cu baza temporal, miotice, ocluzie alternantă, tratament chirurgical când deviația persistă.

Esotropia acomodativă

- Este deviația convergentă care apare între 6 luni şi 7 ani (media la 2- 3 ani) la copii cu status neurologic normal.
- Este cauzată de un efort acomodativ crescut sau un raport AC/C mare.
- Starea de boală sau un traumatism poate fi un factor declanşator, dar nu cauzal.
- Frecvent există ereditate, în special a hipermetropiei.
- Inițial poate fi intermitentă, uneori cu diplopie la debut, în timp dezvoltă supresie; ne-tratată deviația devine permanentă .
- Ambliopie uni- sau bilaterală.
- Deviație de aprox 30-40 DP.
- Există 2 forme: Esotropia acomodativă refractivă şi acomodativă non-refractivă.

Esotropia acomodativă refractivă implică 3 factori: hipermetropia necorectată, convergența acomodativă şi insuficiența potențialului fuzional în divergentă.

- Deviația la aproape este egală cu deviația la distanță, hipermetropia este medie sau mare (peste +3 D sf) iar raportul AC/C este normal.
- **Esotropia total (pur) acomodativă** - Corecția optică totală (la valoarea obținută prin cicloplegie) sau sub-totală, corectează total deviația şi la aproape şi la distanță.
- **Esotropia parțial acomodativă** - mai rămâne un unghi restant de esotropie, chiar şi cu corecție optica totală, determinată după mai multe măsurători cu cicloplegie. Deviația restantă se tratează chirurgical.
- Pacienții trebuie urmăriți periodic, pentru evitarea ambliopiei şi măsurarea în evoluție a deviației.

Esotropia acomodativă non-refractivă (esotropia prin exces de convergentă): cu raport AC/C mare - deviația la aproape este mai mare decât deviația la distanță (cu cel puțin 10 DP) chiar şi cu corecția optică totală a hipermetropiei, din cauza efortului acomodativ crescut. Poate fi însoțită de hipermetropia mică, mare sau chiar miopie. Uneori pacienții pot fi ortoforici la distantă şi esotropici la aproape.

- ***Tratament:*** Corecția optică cu lentile bi-focale cu adiție între + 2.50 şi + 3 poate corecta concomitent deviația la aproape şi la distanță. Dacă se obține, în timp, fuziune, se reduce treptat din adiție în limita menținerii unei esoforii asimptomatice.
- Marginea superioară a segmentului trebuie să fie la nivelul diametrului orizontal pupilar.
- Uneori, chiar corecția bifocală nu reduce total deviația la aproape şi testele de fuziune la aproape rămân negative. Este indicată intervenția chirurgicala pentru deviația ne-corectată: recesia bilaterala a MM DI ± fir de fixație posterioară (operația Faden).
- Unii autori recomandă intervenția chirurgicală ca primă etapă de tratament şi ulterior corecția cu lentile bi-focale dacă rămâne deviație restantă.

Esotropia hipo-acomodativă - cu deviația la aproape mai mică decât deviația la distanță, la pacienți cu hipermetropie mică, cu punct proxim de acomodație (distanța cea mai mica la care ochii pot face convergență) mai mare decât normalul.

Esotropia non-acomodativă

Esotropia congenitală

- Esotropia congenitală este deviaţia convergentă care apare în primele 6 luni de viaţă la un copil cu status neurologic normal. Se mai numeşte şi esotropie infantilă esenţială (EIE).
- Termenul de esențial arată etiologia incomplet elucidată a acestei afecțiuni, iar infantilă, arată că afectează copii în primele 6 luni de viaţă. Termenul congenital semnifică în general că debutul este la naştere.
- În mod normal, în primele 4 luni nou- născuții au un sistem oculo-motor imatur şi prezintă eso- sau, mai frecvent, exo-deviații care apoi dispar. Esotropia prezentă după 3-4 luni si exotropia după 6-8 luni nu se mai încadrează în normal.
- Copii care dezvolta EIE pot fi orto- sau exotropici la naştere şi dezvoltă apoi esotropie între 2-6 luni, deci nu e obligatoriu ca esotropia sa fie prezentă la naştere.
- Ca etiologie, se presupune existența unui defect **congenital** al "facultății de fuziune" propus de Worth, deci termenul de esotropie congenitală se justifică prin adoptarea acestei teorii etiologice. Helveston presupune existenta unui defect înnăscut al mecanismului motor de fuziune. Chavase propune o cauză mecanică şi propune corecția precoce a deviației (4 luni-2 ani) cu rezultate încurajatoare în câştigarea vederii binoculare.
- **Aspecte clinice primare (constante)**
  - Debut în primele 6 luni
  - Deviație mare 30-40 DP care poate creşte în timp şi devine constantă.
  - Factor acomodativ absent, cu refracție corespunzătoare vârstei $\leq +3$ sf, corecția optică nu reduce deviația.
  - Status neurologic normal
  - Inițial fixația este alternantă în poziție primară şi deseori fixația este încrucişată în versii laterale (în privirea la stânga fixează cu OD, în privirea la dreapta cu OS). Ulterior se poate dezvolta preferința fixației cu un ochi, cu risc de ambliopie la ochiul nefixator.
  - Nistagmus optokinetic asimetric: la testul cu toba optokinetică, când toba este deplasată spre nazal obținem secusa normală, când este deplasată spre temporal secusa este bruscă şi redusă în amplitudine.
- **Aspecte clinice secundare**
  - Limitarea abducției la ochiul ne-fixator poate fi aparentă; se verifică abducția cu testul capului de păpusă sau după ce acoperim ochiul fixator cu un plasture.

- Adducție limitată
- Deviația verticală disociată și hiperfuncția mm. oblici inferiori – 50% din cazuri
- Up- sau down-shoot
- Nistagmus, în 20% din cazuri
- Ereditate
- Poziție compensatorie a capului
- formă clinică aparte de esotropie congenitala este **sindromul Ciancia**:
  - Esotropie cu deviație mare
  - Nistagmus al ochiului în abducție, abducție limitată
  - Fixație încrucișată, fixează cu ochiul în adducție, capul întors spre ochiul fixator.

- **Diagnostic diferențial**
  - Esotropia acomodativă refractivă cu debut precoce – apare după 6 luni, hipermetropie > + 3.50 sf, se reduce prin corecție optică.
  - Nistagmus blocat în convergență- este o formă de nistagmus manifest care se blochează în convergentă. Copilul fixează preferențial cu un ochi, capul este întors spre ochiul fixator.
  - Sindrom Duane
  - Paralizie congenitală a N VI
  - Sindrom Möebius - paralizie bilaterală de N VI și N VII
- **Tratament**

Tratamentul ambliopiei

- Când copilul preferă să fixeze cu ochii, există risc de ambliopie la ochiul nefixator.
- Riscul de ambliopie este mai mare dacă deviația persistă și nu este corectată.
- Se indică ocluzia ochiului fixator când copilul este treaz, sub control periodic, până când se obține alternanța fixației.

Tratament chirurgical

- Dacă EIE nu este corectată devreme (după unii autori până în 4 sau 6 luni, după alții până în 18 luni), deviația prelungita împiedică dezvoltarea vederii binoculare.
- Șansele de vedere binoculară cresc prin corecția precoce a EIE, dar factorii constituționali au, de asemenea, o mare influență.
- Tehnica chirurgicală:
  - Recesia bilaterală a mm DI în funcție de mărimea deviației.

Măsurarea mărimii recesiei trebuie făcuta de la limb (inserția MM. DI poate fi variabilă).

Deviație	*(mm) <1 an*	*<1 an*	*>1an*
Mica 20-30 DP	8.5	9.0	9.0
Medie 30-45 DP	9.5	10.0	10.5
Mare 45 DP	10.5	11.0	11.5

Schema Helveston: 10.0 mm maximum pentru 4-6 luni
70 % din cazuri necesită re-intervenţie chirurgicală pentru:

- Esodeviaţie restantă: re-recesia MM DI sau rezecţia MM DE
- Hiperfuncţia MM OI: recesia MM OI sau transpoziţie anterioară a MM OI când exista şi DVD. Intervenţiile pe MM oblici se pot realiza concomitent cu recesia bilaterală a MM DI, atunci când se pot evalua corect versiile. Uneori hiperfuncţia MM OI sau DVD apare la un interval de timp după recesia bilaterala a MM DI şi se vor corecta chirurgical ulterior.
- Exotropia consecutivă (supracorecţie): rezecţia şi avansarea MM DI.

- Rezultatul post-operator este considerat bun dacă se obţine ortoforie sau aliniere divergenţă ≤ 8 D la aproape şi distantă cu fuziune a retinei periferice şi un nivel sub-normal de stereoscopie. Ortoforia menţinută până în adolescentă rămâne stabilă.

Tratament post-operator

- Monitorizarea ambliopiei
- Apariţia hiperfuncţiei MM OI sau DVD
- Prezenţa fuziunii şi a stereoscopiei la copii verbali

Esotropia de bază, dobândită

- apare după vârsta de 6 luni
- fară factor acomodativ (hipermetropie mica, raport AC/C normal)
- deviaţia la aproape este egală cu deviaţia la distanţă
- fară afecţiuni asociate, dar poate exista o leziune a sistemului nervos central
- Tratamentul este chirurgical, cât mai repede după apariţia deviaţiei. Când deviaţia este variabilă se recomandă testul de adaptare prismatică.

Esotropia prin exces de convergentă non-acomodativ

- Deviaţia este prezentă la aproape, ortoforie la distanţă, cu raport AC/C normal.

Esotropia acută

- apare frecvent după vârsta de 4 ani
- debut spontan sau declanşat de un factor minor (traumatism) sau ocluzia de scurtă durată a unui ochi
- diplopie, acuitatea vizuală este bună
- deviaţie mare, comitentă
- potenţial binocular bun la corecţia cu prisme, deci prognostic bun post-operator
- este indicat consultul neurologic.
- Tratament: iniţial toxina botulinică în MM DI poate reduce deviaţia şi restabili binocularitatea. Dacă deviaţia reapare, se recomandă recesie MDI cu rezecţie MDE.

Esotropia prin insuficiența/ paralizia de divergență

- esotropie la distantă, fără esotropie la aproape
- apare la vârstnici
- diplopie homonimă la distanță
- divergentă fuzională redusă
- deviație constantă sau usor redusă în lateroversie
- abducție normal sau foarte ușor redusă, - 1
- Forma primară: simptomele se rezolvă în câteva luni în 40% din cazuri
- Forma secundară: după traumatisme, tumori pontine, hidrocefalie, arterită temporală, accidente cerebrovasculare.
- Se tratează afecțiunea de bază, se aplică pe ochelarul de distanță prisme Fresnel cu baza temporal, uneori este necesară corecția chirurgicală.

Esotropia ciclică - rară

- Se manifestă prin episoade de esotropie de 24h ce alternează cu ortoforie. În cele din urma esotropia va fi permanentă. Tratamentul este chirurgical.

Esotropia prin spasm al reflexului sinkinetic în fixația la aproape

- perioade de esotropie care alternează cu ortoforie
- la tentativa de versie în privire laterală apare convergența
- abducție normală
- pseudo-miopie
- Tratament: Atropină, corecția hipermetropiei când există, bifocali

EXOTROPIA (Strabismul divergent concomitent)

Clasificare:

- Exotropia primară
  - Exotropia intermitentă
    - ➢ Exotropie de bază
    - ➢ Exotropie prin exces de divergentă
    - ➢ Exotropie prin insuficiență de convergentă
  - Exotropia constantă: Exotropia congenitală
- Exotropia secundară
- Exotropia consecutivă
- Sindromul Duane exotropic (tip II)
- Exotropia din afecțiuni neuromusculare însotite de exodeviații: pareza sau paralizie de N III, miastenia, CPEO și oftalmoplegia internucleară
- Deviația orizontală disociată
- Insuficiența și paralizia de convergență

Exotropia primară

Exotropia intermitentă

- **cea mai frecventă formă de exotropie**

- apare între 1-5 ani ca vârsta
- inițial se manifestă intermitent, în condiții de oboseală, ne-atenție, dimineața la trezire, boală intercurentă, stress.
- inițial deviația este mai mare la distanță decât la aproape, apoi devin egale
- există tendința de a închide un ochi în lumina puternică
- deviația este ținută sub control de către convergența fuzională; controlul este *bun* dacă deviația se manifestă doar la cover test şi fuziunea se reia fără clipit, *mediu*, dacă fuziunea se reia după clipit sau mişcare de re-fixare şi *slab*, dacă exodeviația se manifestă spontan sau este prezentă o perioadă mai lungă.
- în perioadele de ortoforie există CRN cu stereoscopie normală la aproape şi la distanță dar cu amplitudine de fuziune mică
- cu timpul se poate decompensa şi deveni exotropie constantă; poate apare inițial diplopie, când se manifestă deviația, apoi se dezvoltă supresie sau CRA, stereoscopia se deteriorează
- de obicei fără ambliopie, cu risc sunt exotropiile care devin constante la vârstă mică sau dacă există anizometropie
- Deviația se măsoară cu prisme şi cover test la aproape (35 cm) şi la distanță (6 m sau privind pe fereastră). Există 3 tipuri:
  - **Exotropia de bază:** deviația la aproape este egală cu deviația la distanță. Planul chirurgical ține cont de valoarea deviației la distanță.
  - **Exotropia prin exces de divergență:** deviația este mai mare la distanță cu >10 DP decât la aproape.
    - **Exces de divergență real:** deviația rămâne mai mare la distanță şi după ocluzia 30-60 min a unui ochi. Deviația la aproape creşte dacă adăugăm +3 sf la corecție (raportul AC/A este mare). Planul chirurgical ține cont de media între deviația la distanță şi la aproape. Uneori necesită corecție cu lentile bi-focale dacă post-operator se obține exo residual la distanță şi esodeviație consecutivă la aproape.
    - **Exces de divergență simulat (mai frecventă):** cauzat de un tonus crescut al convergenței fuzionale la aproape. Deviația la aproape devine aproximativ egală cu cea la distanță după ocluzia unui ochi timp de o oră. Planul chirurgical ține cont de deviația la distanță.
  - **Exotropia prin insuficiență de convergență:** deviația este mai mare la aproape decât la distanță.
- *Tratament:*
  - dacă deviația este < 15 DP: tratament ortoptic
  - dacă deviația este >15 DP: tratament ortoptic urmat de recesia bilaterală a mm DE în funcție de media între deviația la distanță şi la aproape.

Tratament ne-chirurgical al exotropiei intermitente

- Corecţia viciilor de refracţie:
  - ➢ totală în miopie şi astigmatism,
  - ➢ fară corecţie optică în hipermetropia mică şi medie doar dacă există anizometropie > 1,5 D
  - ➢ corecţie parţială în hipermetropia >4 D (unii autori recomandă corecţia optică totală şi tratament chirurgical pentru exodeviaţia restantă)
  - ➢ supra- corecţie cu 2-4 D în miopie cu deviaţie mică
- Ocluzia ochiului ne-fixator, 3-4 h-zi, dacă există supresie
- Tratament ortoptic, pentru deviaţii < 20 DP
  - ➢ Exerciţii pentru antrenarea fuziunii în convergenţă, exerciţiul cu creionul adus de la distanţă spre nas (20 de repetări, de 3x/zi) dar rezultatele sunt discutabile.
  - ➢ Prisme cu baza nazal pentru citit

Tratament chirurgical al exotropiei intermitente este indicat în jurul vârstei de 7 ani, sau după 5 ani de exodeviaţie, sau când:

- deviaţia se manifestă > jumătate din timp
- ortoforia se restabileşte greu după cover-test
- creşte deviaţia
- se deteriorează testele de stereoscopie.
- Tehnica de elecţie este recesia bilaterală a mm DE prin care se menţine aspectul concomitent al motilităţii. Recesia MDI cu rezecţia MDE pe ochiul deviat ne-fixator este o alternativă pentru exotropia de bază. Scopul imediat al intervenţiei este de a obţine o uşoară supracorecţie de 10-15 D în primele 3-4 sapt post-operator.

<u>Exotropia constantă</u>

Exotropia congenitală

- Debut sub vârsta de 6 luni, de obicei prezentă la naştere
- Deviaţie mare, la aproape şi distanţă > 40 DP
- Asociată cu asimetrie, disostoze cranio-faciale, afecţiuni neurologice
- Fără VB
- Poate dezvolta DVD şi hiperfuncţie a mm. oblici inferiori
- Tratament chirurgical: Recesia bilaterală a mm DE, după unii autori recesie MDE cu rezecţie MDI la ochiul care deviază constant.

Exotropia secundară

- Se dezvoltă datorită scăderii acuităţii vizuale a ochiului care este în divergentă, după leziuni organice: opacităţi corneene, cataractă, leziuni pe fundul de ochi.
- Cel mai frecvent apare la adolescenţă sau la adultul tânăr.
- Tratament chirurgical: recesie MDE si rezecţie MDI la ochiul care deviază constant.

Exotropia consecutivă- apare după supra-corecţia chirurgicală a esotropiei.

- Adducția este frecvent limitată, uneori MDI este alunecat ca urmare a precedentei intervenţii pentru esotropie.
- Tratament chirurgical: Frecvent este necesară rezecţia mm DI alunecați sau hipofuncționali.

Exotropia din afecțiuni neuromusculare însotite de exodeviații: pareză sau paralizie de N III (vezi Strabismele paralitice), miastenia, CPEO şi oftalmoplegia internucleară.

Miastenia gravis

- Afecțiune autoimună caracterizată prin blocarea cu complexe imune a receptorilor de acetilcolină care participă la transmisia neuro-musculară.
  - Aspectul clinic caracteristic este de fatigabilitate şi variabilitate
  - 50% debutează cu simptome oculare;
  - 90% prezintă ptoză, uni sau bilaterală care se accentuează la privirea în sus > 30 secunde; se ameliorează după 30 minute în camera obscură şi după somn
  - Limitarea motilității oculare cu diplopie; se poate manifesta izolat la un muşchi (MDInf) sau ca în paralizia de N VI sau de N III dar fără afectare pupilară, ca oftalmoplegia internucleară sau totală
  - Spasmul Cogan: după privirea în jos câteva minute, pacientul priveşte drept înainte şi pleoapa se ridică spastic
  - Există forme clinice strict oculare dar frecvent există afectare sistemică: slăbirea mm masticatori, extensori ai gâtului, spatelui, membrelor, disfagie, răguşeală, disartrie, dispnee
- Pentru diagnostic:
  - Aplicarea de gheață 2-5 minute pe pleoapă sau -
  - Testul Tensilon cu 2 mg endrophonium inj iv sau neostigmina, îmbunătățeşte evident funcția ridicătorului pleoapei şi a mm extraoculari
  - Electromiografic: după solicitarea activă a mm afectați apare scăderea activității electrice şi creşte după administrarea de endrophonium sau neostigmina.
  - Anticorpi anti-receptori acetilcolină
- *Tratament:* Inhibitori de acetilcolinesterază, corticosteroizi, imunosupresoare, imunoglobuline, plasmafereză

Oftalmoplegia externă progresivă cronică (CPEO)

- Cauzată de un defect mitocondrial al ADN
- Debut în copilărie cu ptoză şi limitarea motilitații cu evoluție progresivă spre paralizie totală
- Poziție compensatorie cu bărbia ridicată
- Retinopatie pigmentară fără afectarea acuității vizuale

- Sindromul Kears-Sayre: CPEO se asociază cu retinopatie pigmentară severă şi cardiomiopatie
- Tratamentul chirurgical se adresează ptozei când aceasta este accentuată.

Oftalmoplegia internucleară

- Cauzată de leziuni ale fasciculului longitudinal posterior care integrează nucleii nervilor cranieni implicaţi în mişcările oculare conjugate. Afectarea bilaterală apare în boli demielinizante, AVC, tumori cerebrale.
- Ochiul pe partea cu leziunea are adducţie limitată sau absentă, ochiul în abducţie manifestă nistagmus orizontal
- Ambii ochi pot face adducţie în convergenţă
- *Tratament chirurgical,* dacă deviaţia orizontală persistă > 6 luni: rezecţia MDI şi recesia MDE contralateral pentru limitarea exotropiei în privirea laterală şi pentru eliminarea diplopiei.

Deviaţia orizontală discociată (DHD)

- Face parte din complexul strabic de disociere alături de DVD, deviaţia torsională disociată şi de nistagmusul latent, dar în DHD predomină componenta orizontală.
- Este caracterizat printr-o deviaţie intermitentă în abducţie spontană sau sub ocluzor a ochiului ne-fixator.
- Tratamentul chirurgical: recesie monolaterală a MDE 5-7 mm şi corecţia DVD dacă coexistă.

Insuficienţa de convergenţă

- Astenopie, vedere neclară la aproape, spasme de acomodaţie
- Punctul de convergenţă la aproape situat la o distanţă mai mare, amplitudinea de fuziune în convergenţă redusă
- Exoforie, nu exotropie
- *Tratament ortoptic*
  - Exerciţii pentru antrenarea fuziunii în convergenţă, exerciţiul cu creionul adus de la distanţă spre nas
  - Prisme cu baza nazal pentru citit
- *Tratament chirurgical*: rezecţia MDI uni sau bi-lateral dacă tratamentul ortoptic nu dă rezultate.

Paralizia convergenţei

- Debut acut, secundară unei afecţiuni intra-craniene
- Exotropie cu diplopie la aproape cu fuziunea în convergenţă absentă
- Adducţie şi acomodaţie normală
- *Tratamentul* este cu prisme cu baza nazal pentru atenuarea diplopiei, ocluzia unui ochi dacă diplopia persistă. Tratamentul chirurgical este contraindicat.

DEVIAȚIILE VERTICALE

- Deviațiile verticale pot fi comitente sau incomitente, majoritatea fiind incomitente. Sunt cauzate de hiper- sau hipo-funcţii ale mm. oblici inferior şi/superiori (pareze sau paralizii), contracturi sau restricţii ale mm. cu acțiune verticală.

Hiperfuncția primară a m. Oblic inferior

- Hiperfuncția m. oblic inferior se consideră primară atunci când nu există semne de hipofuncție a antagonistului omolateral (m. oblic superior) sau a sinergicului contralateral (m. drept superior).
- Aspecte clinice:
  - Hiper-elevația ochiului în adducție; elevația este mai mare în adducție decât în abducție. Aprecierea se face corect în privire laterală cu ochiul în abducție fixator. La cover-test alternant, când ochiul hipertropic este descoperit, mişcarea de redresare se face de sus în jos, iar ochiul congener face o mişcare de redresare de jos în sus. Poate fi cuantificată pe mai multe grade:
    - \+ ridicare minimă în adducție, este mai observabilă în adducție şi elevație
    - ++ devine observabilă în adducția simplă
    - +++ ridicare marcată
    - ++++ ridicare foarte marcată
  - Sindrom V
    - Frecvent bilateral, asimetric
    - Testul Bielchowsky este negativ bilateral
    - Frecvent asociat cu esotropia infantiă congenitală (2/3 din cazuri) dar şi în esotropia dobândită sau exotropie.
- Diagnostic diferențial:
  - Pareza de N IV
  - DVD
  - Pareza m. drept superior contralateral
- Tratament ne-chirurgical: nu se operează hiperfuncțiile mici, care nu deranjează estetic.
- Tratament chirurgical: dacă se asociază sd V, interferă cu dezvolarea B sau deranjează estetic.
  - Tehnici de slăbire a mm OI: recesie, miectomie, dezinserție, transpoziția anterioară a mm OI. Aceste tehnici nu afectează poziția primară.
  - Transpoziția anterioară a mm OI corectează hiperfuncții marcate ale mm OI şi concomitent şi DVD dacă acesta co-există cu hiperfuncția m. oblic inferior.
  - Se recomandă slăbirea bilaterală a mm OI, chiar dacă există asimetrie în hiperfuncţia mm OI.

- Se poate asocia cu chirurgia pentru deviațiile orizontale

Hiperfuncția primară a m. Oblic superior

- Este cauzată de o anomalie de inserție sagitală a tendonului m oblic superior
- Hiper-depresia ochiului în adducție
- Fară semne de hipofuncție a m oblic inferior omolateral sau a m. drept inferior contralateral.
- Sd A cu poziție compensatorie cu bărbia în sus
- De obicei bilaterală
- Poate coexista cu deviații orizontale
- Frecventă în disostoze cranio-faciale cu exciclorotație a orbitelor.
- Tratament chirurgical: se adresează doar cazurilor simptomatice cu sd A marcat şi poziție compensatorie marcată sau cu afectarea VB.
  - Tehnici de slăbire a a tedoanelor m. oblic superior bilateral: recesie, tenotomie posterioară, tenectomie
  - Corecția chirurgicală a deviației orizontale.

Deviația verticală disociată (DVD)

- Este frecvent asociată cu esotropia infantila congenitală (50-90%). Cauza nu se cunoste exact. Se presupune existența unei tulburări precoce în dezvolarea VB sau existența unui mecanism de supresie al nistagmusului latent.
- Constă în elevația, abducția şi extorsia ochiului nefixator, atunci când celălalt ochi fixează.
- Când ochiul cu DVD preia fixația, ochiului congener fie stă pe loc, fie prezintă DVD, dar nu deviază în jos (spre deosebire de hipertropia reală, în care, atunci când ochiul cu hipertropie fixează, ochiul congener devine hipotropic). Astfel în DVD nu se aplică legea lui Hering de inervație egală.
- Revenirea la poziția primară se face lent.
- Apare spontan, la oboseală sau ne-atenție (DVD manifest) sau sub ocluzor (DVD latent).
- De obicei bilateral, frecvent asimetric
- Poate fi însoțit de esotropie sau exotropie
- Poate fi însoțit de hiperfuncția mm OI
- Poziția compensatorie cu capul înclinat poate compensa parțial deviația.
- Se poate asocia cu deviația orizontală şi/sau cu deviația torsională disociată, nistagmus latent (toate fac parte din complexul strabic de disociere) dar în DVD predomină componenta verticală.
- Măsurarea este imprecisă, valorea deviației variază în functie de atenție şi starea de oboseală, de aceea sunt recomandate mai multe măsurători. Se plasează în fața ochiului cu DVD şi prisma cu baza inferior şi ocluzorul, iar ochiul congener fixează. Se creşte progresiv prisma până la neutralizarea deviației.

- Diagnostic diferențial
  - Pareza de oblic superior, în care există hipertropie reală şi testul Bielchowsky este pozitiv.
  - Hiperfuncţia primară a m. oblic inferior, în care elevaţia este mai mare în adducţie decât în abducţie şi există sd. V, iar în DVD elevaţia nu se modifică cu add-sau abducţia, sd A e mai frecvent, există exciclotropie şi nistagmus.
- Tratamentul chirurgical în DVD se adresează cazurilor cu deviaţii medii si mari, care devin supărătoare estetic sau dacă apare diplopie. Des, DVD-ul revine şi după corecţia chirurgicală, dar cu deviaţie mai mică.
  - În DVD fără hiperfuncţia mmOI:
    - Recesia de muşchi drept superior (MDSup) este cea mai des utilizată, de obicei bilaterală simetrică, chiar dacă DVD este asimetric. Se recomandă recesii mari, între 8-10 mm, în funcție de mărimea deviației şi distanța față de inserția m. oblic superior. Trebuie evitată amplasarea suturii pe tendonul acestuia.
    - Recesia unilaterală se aplică doar când ochiul cu DVD are ambliopie mare. În aceste cazuri, recesia este moderată, de 5-7 mm. Frecvent poate sa apară DVD la ochiul inițial asimptomatic şi, din acest motiv, se preferă recesia bilaterală.
    - Pentru DVD rezidual, dacă recesia de MDSup nu a fost suficientă, se practică rezecția MDInf. Este eficace la o valoare de 4-6 mm bilateral.
  - În DVD cu hiperfuncția mmOI:
    - Transpoziția anterioară a mmOI, re-inserați paralel cu axul MD Inf este o tehnică eficace în corecția şi a DVD (până în 15 DP) şi a hiperfuncției OI în acelaşi timp.
    - Cu cât OI se mută mai anterior, cu atât efectul de slăbire a OI este mai puternic.
    - La pacienți cu asimetrie marcată, anteriorizarea asimetrică permite normalizarea versiilor şi reducerea proporțională a DVD, în funcție de mărimea deviației verticale.
    - Se poate opera concomitent şi deviația orizontală.

Paralizia de nerv iv (vezi Strabismele paralitice)
Paralizia m. Oblic inferior (vezi Strabismele paralitice)
Sindromul Brown (vezi Strabismele restrictive)

AMBLIOPIA

- Ambliopia reprezintă o scădere a acuității vizuale unilaterală sau bilaterală, fără o cauză organică, datorată unei experiențe vizuale anormale survenite

în prima perioadă a vieţii. Cauza poate fi prezența strabismului, anizometropia, vicii de refracţie mari sau deprivarea vizuală.

- Există 2 mecanisme ambliopigene care se pot manifesta concomitent sau consecutiv:
  - Absența formării pe retină a unor imagini clare,
  - Disparitate în calitatea informaţiilor transmise de cei doi ochi către cortex care împiedică dezvoltarea VB. Astfel apare o competiţie ce duce în cele din urmă la excluderea funcţională a unui ochi, fenomen ce persistă şi în vederea monoculară.
- Perioada cu risc pentru dezvoltarea ambliopiei sunt primii 5 ani, primele luni de viață fiind cele mai importante. Este un defect al vederii centrale, vederea periferică nu este afectată.
- Celulele din cortexul vizual îşi pierd abilitatea de a răspunde la stimuli sau cele care raspund sunt deficiente funcţional. Ariile receptoare sunt largi şi apare fenomenul de crowding (simbolurile Snellen sunt recunoscute mai uşor izolat decât dacă sunt prezentate liniar sau pe mai multe linii). Apar modificări şi ale neuronilor din corpii geniculaţi laterali.
- După etiologie,există mai multe tipuri de ambliopie:

Ambliopia strabică, cea mai frecventă, atunci când există preferință de fixație cu un ochi. Apare o competiție sau o inhibiție la nivel cortical care duce la dominanța centrilor corticali ce corespund ochiului fixator. Caracteristici:

- AV măsurată cu metode de privire preferențiale: Lea grating, Teller este mai mare decât AV la testul Snellen. Ochiul cu ambliopie vede imagini distorsionate care afectează mai mult recunoaşterea simbolurilor Snellen.
- La reducerea iluminării prin adăugare de filtre, scăderea AV este mai mică decât la ochiul fără ambliopie.
- Fixația excentrică: constă în utilizarea unei arii extra-foveolare pentru vederea monoculară. Corespunde unei AV $\leq$ 20/200.Testarea fixației se face cu vizuoscopul, un oftalmoscop care foloseşte o mira pentru fixație (ex cercuri concentrice sau o steluță). Pacientul este rugat să privească cu ochiul ambliop în centrul mirei, ochiul bun este ocluzat. Dacă foveea este văzută de examinator în centrul mirei sau dacă pacientul vede centrul mirei pe direcția înainte, fixația este centrală foveolară. Dacă examinatorul vede foveea în afara mirei sau pacientul relatează că vede reperul lateral, fixația este excentrică, parafoveolară sau paramaculară. Intervalul dintre cercurile concentrice ale mirei este de 20°.

Ambliopia anizometropică, cauzată parțial de diferența de claritate între cele 2 imagini (diferență de 1-2 D în hipermetropie şi în astigmatism, > 6 D în miopie) şi parțial prin competiție sau o inhibiție ca la ambliopia strabică. Uneori nu apare strabism şi astfel detectarea este tardivă.

- De multe ori este suficientă corecția optică. Dacă nu s-a corectat ambliopia în 2-3 luni, se continuă cu ocluzia ochiului bun.

Ambliopia ametropică, este bilaterală, apare în vicii de refracție mari, hipermetropie > 5 D şi miopie >10, astigmatism > 2.

- De multe ori este suficientă corecția optică. Dacă nu s-a corectat ambliopia în 2-3 luni, se continuă cu ocluzie alternantă.

Ambliopia de deprivare (ex anopsia) uni sau bilaterală, produsă prin obstrucția axului vizual: cataractă congenitală, opacități corneene, hemoragii vitreene, ptoză palpebrală, ocluzie exagerată. O opacitate cristaliniană de 3 mm, sub vârsta de 6 ani poate produce ambliopie severă. După 6 ani, cataracta polară posterioară sau lamelară produce ambliopie uşoară .

Ambliopia organică: scăderea AV poate fi organică, prin leziunea în sine, dar şi funcțională, prin ambliopia dezvoltată în urma experienței vizuale anormale induse de leziunea organică.

Cauze: afecțiuni congenitale sau dobândite precoce ale retinei sau nervului optic care pot interfera cu dezvoltarea normală a funcției vizuale, nistagmus cu AV slabă, acromatopsie.

- Determinarea AV trebuie atent realizată atunci când suspicionăm prezența ambliopiei.
- Testele de vedere binoculară sunt utile pentru a detecta preferința de fixație cu un ochi.
- **După nivelul AV**, ambliopia este:
  - **uşoară > 0,3 (>20/60)**
  - **moderată: 0,1- 0,3 (20/200-20/60)**
  - **severă: VA< 0,1 (< 20/200)**

Tratamentul ambliopiei

- ***Tratamentul viciilor de refracție*** prin corecție optică.
  - Măsurarea refracției se face cu cicloplegie.
  - Trebuie ținut cont de faptul că ochiul ambliop are o capacitate mai redusă de acomodație şi nu poate compensa hipermetropia ne-corectată, deci se recomandă corecția totală a hipermetropiei, sau când aceasta nu este tolerată, o scădere mică, bilaterală a valorii sferei.
  - hipermetropia poate creşte până la vârsta de 5-7 ani, deci este necesară repetarea cicloplegiei mai ales când există şi strabism şi corecția veche nu a redus total deviația.
- **Tratamentul prin ocluzia sau penalizarea ochiului ne-ambliop**
- Ritmul ocluziei se stabileşte în funcție de răspunsul la tratament.
  - **Ocluzia totală** cu urmărire periodică este cea mai bună metodă. Urmărirea se face la interval de 1 săptămână/an de vârstă. Este indicată când există strabism cu preferință de fixație, fără VB. Unii autori recomandă ocluzia totală minus 1-2 ore pentru a evita ambliopizarea ochiului bun.

- ➢ La un copil sub un an se recomandă ocluzie sub-totală de 7-8 ore/zi, intervalul cât stă treaz şi se face al doilea control la 1 săptămână pentru a preveni instalarea ambliopiei la ochiul bun.
- ➢ Dacă copilul a schimbat preferința de fixație şi se presupune ambliopizarea ochiului care a fost ocluzat. Se întrerupe câteva săptămâni ocluzia; dacă nu se obțin rezultate se începe ocluzia inversă sau alternantă. Părintii trebuie instruiți să observe acest fenomen şi să-l raporteze.
- ➢ -Când apare alternanța fixației sau se ameliorează mult AV, se continuă cu **ocluzie parțială**, 5-6 h/zi pentru a stabiliza rezultatul tratamentului.

- **Ocluzia parțială** se recomandă când nu există strabism, pentru a permite dezvoltarea VB, 1-6 ore/zi în funcție de severitatea ambliopiei.
  - ➢ Tratamentul ambliopiei trebuie să continue până când se obține alternanța fixației sau când AV a ochiului ambliop devine egală cu cea a ochiului bun (sau cu 1-2 linii Snellen mai puțin).
  - ➢ Dacă apare recădere după oprirea ocluziei, se re-introduce ocluzia parțială 4-5 h/zi. Recăderea poate fi prevenită dacă reducerea ocluziei este treptată, redusă la 2-3 ore/ zi sau Atropina de 2X/săpt. În final, dacă AV rămîne stabilă fără ocluzie, se întrerupe tratamentul, cu verificarea AV la 6 luni, până la vârsta de 8-10 ani.
  - ➢ Ocluzia parțială este uneori indicată şi în ambliopia organică, putând aduce o oarecare recuperare vizuală.
- **Penalizarea cu Atropină 1% a ochiului ne-ambliop,** pentru AV >20/100
  - ➢ Are avantajul ca poate fi folosită la copii care refuză ocluzia.
  - ➢ Un studiu efectuat Pediatric Eye Disease Investigator în SUA ne arata că:
  - ➢ 1 pic/zi pentru AV 20/40-20/100 echivalează cu 6 h/zi de ocluzie pentru ambliopie cu AV > 20/100
  - ➢ Pentru ambliopia uşoară (AV 20/40-20/80), 2 h/zi de ocluzie echivalează cu 6 h/zi.
  - ➢ Pentru ambliopie severă (20/100-20/400), 6 h/zi de ocluzie echivalează cu ocluzia totală minus 1 oră.
- **Penalizarea prin scăderea corecției sau înlocuirea cu lentilă plană în corecția optică la ochiul bun**
- **Penalizarea prin aplicarea de filtre Bangarten pe lentila ochiului bun,** sub atentă urmărire.

- Studiile recente demonstrează că asocierea cu ***precursori de levodopa sau carbidopa*** permit prelungirea folosirii eficiente a ocluziei parţiale la vârste mai mari.
- Cu cât tratamentul începe mai repede, rezultatele sunt mai rapide şi mai bune. La copilul mic, ocluzia totală timp de 1-2 săptămâni poate rezolva ambliopia; la un copil şcolar cu ambliopie medie care poartă ocluzia doar câteva ore, tratamentul trebuie continuat mai mult de 1 an.
- Există şi cazuri care nu raspund la tratament. Dacă după 4-6 luni de tratament corect efectuat nu sunt rezultate, se reverifică refracţia cu ciclopegie. Dacă se obţin aceleaşi valori, se întrerupe tratamentul.

- **Tratamentul chirurgical al cataractei congenitale,** trebuie făcut în primele 2-3 luni de viaţă, cu un interval de 1-2 săptămâni între cei doi ochi, atunci când cataracta este bilaterală.

STRABISMELE PARALITICE

- Strabismul paralitic reprezintă deviaţia globului ocular cauzată de paralizia unui nerv cranian care inervează muşchii extraoculari.
- Subiectiv apar: diplopie, falsa proiecţie şi tulburări reflexe (greaţă, vărsături, vertij)
  - Diplopia este simptomul principal care atrage atenţia bolnavului; în formele fruste poate fi singurul simptom. Se accentuează la privirea în direcţia muşchiului afectat.
  - Tulburările reflexe sunt consecinţa diplopiei şi a falsei proiecţii, cu dezorientarea bolnavului în spaţiu, ameţeală, greaţă, vărsături şi dispar sau se ameliorează când bolnavul închide un ochi.
- Obiectiv:
  - Deviaţia este maximă în direcţia de acţiune a muşchiului paralizat şi nulă în direcţie opusă
  - Limitarea mişcărilor globului ocular în sfera de acţiune a muşchiului paralizat este variabilă.
  - Deviaţia secundară (când fixează cu ochiul paretic) este mai mare ca deviaţia primară (când fixează cu ochiul sănătos).
  - Atitudinea vicioasă a capului şi gâtului se adoptă pentru păstrarea vederii binoculare.
- Etiologia strabismelor paralitice:
  - Congenitale (mai rare) după encefalită, traumatism la naştere
  - Dobândite:
    - Afecţiuni vasculare: HTA, diabet, ateroscleroză, sindrom de sinus cavernos (fără afectarea pupilei), anevrism de arteră comunicantă posterioară, cu afectare pupilară
    - Traumatisme

- Infecţii sau inflamaţii intra-craniene
- Neoplasme intra-craniene
- Scleroză multiplă

- Este necesar consult neurologic complet pentru investigarea leziunilor asociate, a interesării celorlalţi nervi cranieni, examen RMN sau Angio RMN dacă se bănuieşte patologie vasculară.
- Diferenţierea parezei (cu funcţionare parţială a muşchiului) de paralizie se face prin observarea motilităţii oculare, testul ducţiilor forţate, analiza velocităţii sacadice.

Paralizia de nerv III (oculomotor comun)

- N III inervează prin divizia superioară MDSup şi m ridicător al pleoapei, iar prin divizia inferioară MDI, MDinf, MOI, m sfincter pupilar şi m ciliar.
- Paralizia este
  - congenitală (în 40-50% din cazuri), cu determinism genetic sau cauzată de un traumatism intrauterin sau neonatal
  - câştigată, trauma este factorul cel mai frecvent
  - centrală - fără afectarea pupilei (leziune centrală),
  - periferică (boală vasculară ocluzivă periferică, anevrism, tumori) cu afectarea pupilei
- Aspecte clinice:

Paralizia totală de N III

- Exotropie mare, hipotropie moderată, inciclotorsie
- Limitarea adducţiei, elevaţiei şi depresiei
- Ptoză palpebrală
- Midriază fixă (paralizia m sfincter pupilar), pierderea acomodaţiei (paralizia m ciliar)
- Capul întors în direcţie opusă

Paralizia diviziei superioare a N III

- Hipotropie
- Limitarea elevaţiei şi adducţiei
- Ptoză

Paralizia diviziei inferioare a N III

- Hipertropie
- Limitarea depresiei, în special în abducţie

Paralizia izolată a fiecărui muşchi inervat de N III

- Paralizia MDS: Hipotropie, limitarea elevaţiei, ptoză, exciclotropie, torticolis
- Paralizia MDInf: Hipertropie, limitarea coborârii, inciclotropie, torticolis
- Paralizia MDI – izolată – sugerează alte etiologii: Exotropie, limitarea adducţiei, torticolis.
- Paralizia MOI: Mai rar afectat individual (traumatism direct pe orbită sau pe muschi, injectie peribulbară). Clinic: hipotropie cu inciclotorsie,

limitarea elevației în adducție, dar liberă la testul ducțiilor forțate, sd A, hiperfuncția m. oblic superior omolateral

Regenerarea aberantă (refacerea cu re-direcționarea N III) în cazurile congenitale și post-traumatice, se manifestă cu elevația anormală a pleoapei superioare în adducție sau depresie, constricția pupilei, hipotropie la tentativa de adducție.

- Diagnostic diferențial:
  - miastenia gravis- se face test cu tensilon
  - fracturi de orbită
- Tratament
  - Nechirurgical în primele 6 luni după debut (paraliziile recente):
    - Ocluzie dacă există diplopie în faza acută
    - Tratamentul ambliopiei în cazurile congenitale
    - Prisme Fresnel: în pareză cu funcție reziduală a MDI – există o arie de vedere binoculară fară diplopie care prin prisme poate fi adusă spre pozitia primară
    - Prisme incorporate în corecția aeriană, pentru deviația restantă în cazurile cu recuperare parțială sau când chirurgia este contraindicată
    - Toxina botulinică: în faza acută, injectată în MDE scade sau elimină deviația orizontală în pozitie primară sau în MDInf contractat pentru deviația verticală.
    - Se recomandă testul de adaptare prismatică; dacă se obține vedere binoculară, șansele alinierii chirurgicale sunt bune. Dupa traumatisme craniene mecanismul central de fuziune poate fi afectat și poate apare diplopie intractabilă după tratamentul chirurgical. Se recomandă lentilă de contact ocluzivă.
  - Chirurgical – Scopul tratamentului trebuie să fie realist:
    - alinierea ochilor în poziție primară și la privirea în jos
    - obținerea unei arii de vedere binoculară utilă (în paralizia totală nu e posibil)
    - motilitatea oculară rămâne limitată.
    - La ochiul afectat: Recesie MDE cu rezecție MDI (dacă MDI are funcția parțial păstrată sau recuperată), cu transpoziția inserției MDI și MDE la inserția MDSup dacă există hipotropie sau la MDInf dacă există hipertropie.
    - În deviațiile mari se adaugă recesia MDE contralateral pentru corecția exotropiei restante și recesia MDSup contralateral pentru corecția hipotropiei.
    - În paralizia totală, singurul mușchi funcțional este MDE. Se recomandă:
    - Recesie supramaximală a MDE, în spatele ecuatorului ± transpoziția superioară a MDI și MDE

- Rezecția și transpoziția tendonului OS la inserția MDI pentru a crea o forța adductoare
- Chirurgia ptozei – când persistă diplopie, se preferă corecție sub-maximală.

Paralizia de nerv IV (trohlear)

- Nervul IV inervează m. oblic superior (MOS).
- Paralizia de N IV este cea mai frecventă formă de paralizie ciclo-verticală.
- Aspectele clinice caracteristice: Hipertropia ochiului cu pareză
- Testul în trei trepte Parks-Helveston identifică mușchiul paretic. Se bazeaza pe fenomenul Bielschowsky la înclinarea capului pentru diagnosticarea paraliziilor ciclo-verticale.
- Testul Bielschowsky este testul care pune diagnosticul. La înclinarea capului pe partea cu pareză, creşte hipertropia.
  - Cap înclinat spre partea neafectată, bărbia retrasă
  - Hiperfuncția MOI la ochiul paretic (creşterea elevației în adducție)
  - Hipofuncția MOS (limitarea depresiei în adducție)
  - Limitarea depresiei ochiului afectat
  - Exciclotorsie, în special în paraliziile bilaterale
- Testul Hess, Lancaster, coordimetria, câmpul de vedere binoculară fără diplopie.

Paralizia N IV congenitală poate surveni după un traumatism la naştere, dar deseori nu este o paralizie reală, ci este cauzată de laxitatea tendonului MOS. Devine observabilă, anamnestic, după vârsta de 8 luni-1an. În jurul acestei vârste se conturează asimetria facială şi poziția înclinată a capului, în special când copilul fixează la distanță obiecte mai mici sau priveşte la televizor.

- Debutul este vag
- Asimetrie facială cu hemi-fața ″mai plină″ pe partea paretică; prezența ei arată că pareza este congenitală!
- Cap înclinat spre partea neafectată (se poate vedea şi în fotografiile din copilărie)
- Fără diplopie, doar dacă decompensarea este bruscă
- Fără torsiune
- Tendon lax al MOS confirmat la testul ducțiilor forțate intra-operator

Paralizia dobândită: după traumatisme craniene închise, cauze vasculare, diabet, tumori cerebrale, traumatism în unghiul supero-intern al orbitei (paralizie unilaterală).

- Fără asimetrie facială
- Diplopie verticală şi/sau torsională
- Necesită examinare neurologică

Paralizia bilaterală apare frecvent după traumatisme craniene

- Diplopia torsională este simptomul predominant!
- Exciclotorsie bilaterală măsurată obiectiv 5°-10°sau mai mare

- Esotropie în V
- Bărbia în jos
- Testul Bielchowsky pozitiv bilateral
- Hipofuncţie bilaterală a MOS
- Hiperfuncţie bilaterală a MOI, uneori asimetrică
- Diagnostic diferenţial:
  - DVD - Hiperfuncţia bilaterală a MOI
  - Skew deviation - testul în 3 trepte pozitiv, dar cu inciclotorsie
- Tratamentul se alege în funcţie de:
  - Mărimea hipertropiei şi a poziţiei compensatorii a capului
  - Prezenţa diplopiei
  - Studiul versiilor
  - Funcţia MOI
  - Contractura MDSup
  - Testul ducţiilor forţate intra-operator
  - Laxitatea tendonului OS
  - Contractura MDSup

Hipertropia < 10 DP, fără simptome şi fără torticolis nu necesită tratament. Dacă există diplopie – prescriem prisme cu baza inferior în faţa ochiului paretic.

Hipertropia < 15 DP - chirurgie pe un muşchi vertical:

- dacă există hiperfuncţia MOI omolateral: slăbirea MOI (recesie sau miectomie)
- fără hiperfuncţia MOI: Recesie MDSup omolateral

Hipertropie > 15 DP-30 DP - se asociază chirurgia pe 2 muşchi verticali, 1 mm recesie pe mm verticali corectează 3 DP deviaţie verticală.

- Miectomie MOI + Recesie MDSup omolateral dacă există contractura MDSup
- Miectomie MOI + Recesie MDInf contralateral
- Miectomie OI + Tuck al tendonului MOS (când tendonul MOS este lax)

Hipertropie > 30 DP – chirurgie pe 3 muschi verticali:

- Miectomie OI + Tuck OS + Recesie MDInf contralateral sau Miectomie OI OI +Rezectie MDS contralateral + Recesie MDInf contralateral.
- Tratamentul chirurgical adecvat corectează hipertropia, reduce diplopia – cel puţin în poziţie primară şi la privirea în jos şi reduce torticolisul.
- În pareza congenitală operată precoce (sub 2 ani) dispare torticolisul şi asimetria facială şi se poate obţine fuziune.

În paralizia bilaterală: Recesia bilaterală MOI, Tuck bilateral MOS sau tehnica Harada-Ito bilateral pentru cazuri cu exciclotorsiune marcată (fibrele anterioare ale tendonului MOS se mută la marginea superioară a MDE, 8 mm posterior de inserţie).

Paralizia de nerv VI (abducens)

- Paralizia de nerv VI este cea mai frecventă paralizie de nerv oculomotor dobândită. N VI poate fi uşor lezat datorită traseului său lung şi sinuos.

Paralizia congenitală este foarte rară - după afecţiuni virale, hidrocefalie, leziuni de trunchi cerebral.

Paralizia dobândită (vezi etiologia strabismelor paralitice)

- Aspecte clinice:
  - Esotropie cu apariţie bruscă, deviaţia mai mare la distanţă decât la aproape
  - Diplopie orizontală apărută brusc
  - Limitarea mişcării de abducţie de la - 1 (reducere uşoară), până la - 4 nici o mişcare dincolo de linia mediană
  - Poziţie compensatorie – capul întors spre partea cu pareza
- Diferenţierea parezei (cu funcţionare parţiala a muschiului drept extern) de paralizie se face prin observarea abducţiei, testul ducţiilor forţate, analiza velocităţii sacadice.
- Diagnostic diferenţial (vezi Sidromul Duane)
- Tratament
  - Nechirurgical:
    - Iniţial – supraveghere periodică (6 luni-1 an), ocluzie pentru evitarea diplopiei, lentile prismatice sau prisme Fresnel.
    - Chemodenervaţia cu toxină botulinică (încă nu se poate utiliza la noi)
    - Previne şi/sau tratează contractura MDI antagonist
    - Adjuvant preoperator
  - Chirurgical: Scopul este de a anihila diplopia şi de a reface motilitatea oculară. Analiza atenta a gradului de deficit (pareza sau paralizie) este esenţiala pentru o abordare chirurgicală corectă.
    - În pareza N VI
    - Recesie MDI + rezecţie MDE (când funcţia MDE este păstrată parţial)
    - + recesia MDI contralateral dacă deviaţia >40 DP
    - Paralizia N VI, cu abducţia slabă
    - In paralizii intervenţia de elecţie este reprezentată de transpoziţia MDSup si MDInf la nivelul inserţiei MDE asociata cu recesia MDI ipsilateral. Transpoziţia de tendon întreg a muşchilor verticali creste riscul de ischemie anterioară mai ales la persoanele în vârstă sau cu patologii vasculare preexistente, de aceea in anumite situaţii este preferată transpoziţia parţială (procedeul Hummelsheim).

Dubla paralizie de ridicător

- Se mai numeşte sindrom de deficienţă a elevaţiei monoculare.

- Cauzele sunt: paralizia MDSup, afectarea centrilor supranucleari ai elevației, restricția primară sau secundară a MDInf.
- Aspecte clinice:
  - Limitarea elevației este egală în abducție, elevație simplă și în adducție (spre deosebire de Sd Brown, unde este mai pronunțată în adducție)
  - Hipotropie în poziție primară care crește la privirea în sus
  - Pseudo-ptoză sau ptoză
  - Poziție compensatorie cu bărbia ridicată, uneori ambliopie dacă deviația este mare
  - Fenomenul Bell intact
- Există 3 forme clinice:
  - Restricție a m. drept inferior (fară paralizie): testul ducțiilor forțate pozitiv, forța generată activ și sacade în elevație prezente, fenomenul Bell absent
  - Deficiența elevației: testul ducțiilor forțate liber, forța generată activ și sacade în elevație reduse, fenomenul Bell prezent
  - Combinație a primelor două: testul ducțiilor forțate pozitiv, forța generată activ și sacade în elevație reduse
- Tratament chirurgical: când deviația verticală și poziția compensatorie a capului este mare.
  - Recesia MDInf dacă este contractat (se verifică la testul ducțiilor forțate intra-operator)
  - Transpoziția MDI si MDE la inserția MDSup (tehnica Knapp)
  - Corecția ptozei dupa corecția strabismului

STRABISME RESTRICTIVE

***Forme congenitale*:** sunt de fapt anomalii de inervație ale nervilor cranieni cu determinism genetic.
***Formele dobândite*:** survin după traumatisme, operații cu distrugeri excesive, rezecții mari.

Sindromul Duane

- Descris inițial ca sindrom (Sd.) de retracție Stilling-Turk-Duane.
- Studiile electromiografice demostrează că etiologia este mis-innervațională: absența nervului VI, sau absența motoneuronilor din nucleul pontin. Fibrele N III sunt direcționate aberant spre MDE și determină inervația paradoxală a MDE (contracția în adducție MDE și determină inervația paradoxală a MDE (contracția în adducție și reducerea inervației în abducție) având ca efect co-contracția MDI și a MDE în adducție. Aceasta este esența motilității anormale în Sd. Duane.
- Efectul asupra motilității este de:
  - Retracție a globului și îngustarea fantei în adducție

- Limitarea abducției / adducției
- Deviația în sus sau în jos în adducție – (up-și down-shoot), globul alunecă între MDE scurtat și fibrotic și MDI contractat (efect de lesă).

- Majoritatea caurilor sunt sporadice, 5-10% există ereditate autosomal dominantă. Pot exista defecte sistemice: hipoacuzie, chist dermoid ocular, colobom de pleoapă superioară.
- ***Clasificare clinică:*** toate tipurile clinice manifestă retracția globului și îngustarea fantei în adducție, lărgirea fantei în abducție. Cel mai frecvent este tipul I, la sexul feminin și la OS.
  - **Tip I esotropic** (50-80%)
    - Esotropie în poziție primară
    - **Abd**ucție limitată
    - Poziție compensatoare: capul întors spre ochiul afectat
    - Fuziune în poziție compensatoare
  - **Tip II exotropic**
    - Exotropie în poziție primară
    - **Add**ucție limitată
    - Poziție compensatoare: capul întors spre ochiul ne-afectat
    - Up- sau down-shoot în adducție
  - **Tip III**
    - Ortotropie, esotropie sau exotropie în poziție primară
    - **Add**ucție și **Abd**ucție limitată
    - Fără poziție compensatoare a capului
  - **Tip IV abductie simultană**
    - Exotropie mare
    - Abductia simultană în privirea spre partea neafectată
- Diagnostic diferențial: în primul rând există modificările caracteristice:
  - Enoftamia și îngustarea fantei în adducție, uneori observabilă din lateral
  - Strabismele orizontale – abducție prezentă pe orizontală și pe direcții oblice
  - Paralizia de N VI:
    - esotropie mică sau medie și deficit mare de abducție în sd. Duane și esotropie mare în paralizia de N VI.
    - exotropie mică în privirea spre partea ne-afectată în sd. Duane
    - abducție "curba" – aspect unic în "U''în sd. Duane, cu limitare mai mare în abducția simplă decât în abducția în elevație și depresie; abducție în "V'' în paralizia de N VI.
    - observarea sacadelor în abducție: abducție lentă în sd. Duane, sacade reduse sau absente în paralizia de N VI.

- Tratament
  - ***Conservator:*** în deviații mici până în 20 DP, fără poziție compensatoare a capului
  - ***Chirurgical***: este indicat doar în cazurile cu deviație strabica în poziție primară sau cu poziție vicioasă a capului semnificativă.

Tip I esotropic:

- Recesie bilaterală asimetrică a MDI
- Operație Faden pe MDI la ochiul neafectat (fir de fixație posterioară) + recesie MDI la ochiul afectat
- Recesie MDI + rezecție cu dezinserție MDE + transfer ½ din MDSupşşi MDinf în cazurile cu retracție marcată

Tip II exotropic:

- Recesie MDI şi recesie MDE (pentru corecția deviațiilor upshoot și downshoot)
- la ochiul cu Sd. Duane + Recesia MDE contralateral.
- Nici una dintre tehnici nu poate elimina în totalitate anomaliile motorii şi de fantă palpebrală, doar sa le îmbunătățească.

Sindromul Brown (Sindromul de bridă al oblicului mare)

- Este caracterizat prin incapacitatea de a ridica ochiul în adducție (activă si pasivă)

Sd. BROWN congenital este cauzat de anomalii ale complexului tendon al oblicului superior (MOS)– trohlee

Sd. BROWN dobândit:

- Iatrogenic: Chirurgie pe MOS (tuck al tendonului MOS), a dezlipirii de retină, implant de valvă în chirurgia glaucomului
- Inflamator - Artrita reumatoidă, lupus, sinuzită
- Chist pe tendonul MOS
- Traumatic
- ***Aspect clinic:***
  - Sd. Brown formă uşoară-medie
    - ➢ Deficiența elevației în adducție
    - ➢ Elevația simplă uşor limitată
    - ➢ Elevația în abducție normală
    - ➢ Funcție normală a OS sau uşoară hiperfuncție
    - ➢ Sd. "V" la privirea în sus
    - ➢ Testul ducțiilor forțate – restricție MOS
  - Sd Brown sever
    - ➢ Hipotropie în poziție primară
    - ➢ Poziție compensatorie – bărbia în sus, fața întoarsă spre partea opusă

- Tratament:
  - Nechirurgical:

- Sd. Brown câştigat – inflamator, corticosteroizi-oral sau injectaţi în aria trohleei
- Sd. Brown formă uşoară, cu AV bună, binocularitate şi fără poziţie compensatorie – nu se operează.

- Chirurgical: Indicaţia este absolută în Sd. Brown congenital sever, constant, cu hipotropie în poziţie primară, care ameninţă binocularitatea sau instalarea ambliopiei.
  - Indicaţii relative: Sd. Brown moderat şi uşor dar cu down-shut marcat în adducţie.
  - Tenectomie MOS - îndepărtarea unei porţiuni a tendonului MOS. Pot apare supra-corecţii, cu manifestări de pareză de MOS.

Sindromul Möbius

- Este cauzat de paralizia bilaterală a N VI si VII (facial). Se pot asocia şi paralizii de N IX sau XII.
- ***Aspectele clinice:***
  - Esotropie mare, cu MDI fibrozat, tensionat, abducţie limitată
  - Facies inexpresiv, închidere deficientă a fantei palpebrale
  - Poziţie compensatorie cu capul întors alternativ pe o parte şi alta, pentru a fixa pe rând cu fiecare ochi
  - Dificultăţi la înghiţire
- ***Tratament:*** recesie largă, bilaterală de MDI sau toxină botulinică în MDI bilateral cu transpoziţia bilaterală a MDSUp şi MDInf la inserţia MDE.

Sindromul de fibroză oculară congenitală

- Este un defect genetic de inervaţie care duce la fibrozarea progresivă a mm extraoculari.
- Aspectul clinic tipic: ptoză bilaterală cu poziţie compensatorie cu bărbia ridicată.
  - De obicei există afectare simetrică, rar poate fi unilateral
  - MDInf este implicat în primul rând cauzând restricţia elevaţiei. Ochii se poziţionează la 20-30 grade sub linia orizontală.
  - pot fi implicaţi şi ceilalţi muşchi cu apariţia deviaţiilor orizontale: esotropiei (strabismus fixus) sau exotropiei, Sd. A.
  - mişcările oculare sunt minime
- Tratament:
  - Nechirurgical: tratarea ambliopiei
  - Chirurgical:
    - Recesii largi a muşchilor afectaţi (MDInf, MDI)cu recesie conunctivală.
    - Scopul este de a ridica poziţia ochilor pentru a ameliora poziţia compensatorie a capului cu bărbia ridicată. Necesită multiple intervenţii dar rezultate sunt limitate.
    - Corecţia ptozei dupa corecţia strabismului

Oftalmopatia tiroidiană

- Este o afecțiune autoimună caracterizată prin inflamarea conținutului orbitei, inclusiv a mușchilor extraoculari.
- Afectarea oculară se asociază afectării autoimune a tiroidei (tiroidita), care se poate manifesta clinic ca hipertiroidie, hipotiroidie sau eutiroidie . Afectarea oculară poate precede afectarea tiroidiană. Cel mai frecvent este asociată cu boala Graves.
- Oftalmopatia tiroidiană are 2 faze de evolutie, prima acută, inflamatorie, și a doua cronică, cu hipertrofia și fibrozarea mușchilor extraoculari.
- Fumatul este factor de risc agravant al evolutiei oftalmopatiei tiroidiene.
- Prevalența bolii variază între 0,5-2%. Oftalmopatia tiroidiană apare între 20 și 50 de ani, dar există și variații dincolo de aceste limite.
- ***Aspecte clinice:***
  - congestie conjunctivală, chemozis, edem palpebral, edem periorbitar prezente în faza acută a bolii
  - exoftalmie, retracția pleoapei, de obicei este bilaterală, dar asimetrică, mai accentuată în faza acută a bolii, se poate remite complet.
  - proptosis
  - durerea oculară, atât în faza acută a bolii cât și în faza cicatriceală.
  - creșterea tensiunii intraoculare, de obicei în faza acută a bolii
  - lăcrimare în exces sau secretia lacrimală scazută
  - senzație de corp strain intraocular
  - afectarea motilității oculare; cel mai frecvent sunt afectați MDI și MDInf,
  - primul semn fiind limitarea elevației, apoi, în ordine, a abducției, depresiei și adducției.
  - diplopie cu debut insidios, orizontală sau verticală
  - poziție compensatorie cu bărbia ridicată
  - afectarea nervului optic în formele severe de boală, afectează aproximativ 5% din persoanele cu oftalmopatie tiroidiana.
- ***Examinarea oftalmologică în oftalmopatia tiroidiană***
  - Acuitate vizuală
  - Evaluarea tensiunii intraoculare
  - Evaluarea obiectivă a motilității oculare și a diplopiei prin testul Hess și/sau coordimetrie, urmărirea evolutiei în timp
  - Evaluarea funcției nervului optic
  - Evaluarea aspectului structurilor oculare
  - RMN (cu aspect caracteristic, de lărgire a imaginii mușchilor afectați)
- Tratament:
  - Ne-chirurgical
    - Endocrin, până la stabilizare
    - Metode de tratament oftalmologic a vederii duble:

- Optic : Eliminarea diplopiei se poate face ajutorul prismelor Fresnel sau a prismelor montate în ochelar. Uneori este nevoie de lentile de contact ocluzive sau folii ocluzive.
- Farmacologic: prin injectarea toxinei botulinice în muschii extraoculari afectaţi.

- Chirurgical la 4-6 luni după stabilizare, în faza cicatriceală, când evoluţia diplopiei s-a stabilizat în timp.
  - decompresie orbitară dacă este cazul
  - recesia mm afectaţi, de preferat cu suturi ajustabile, ce va permite reducerea deviaţiei strabice şi dispariţia vederii duble.

Esotropia progresivă asociată miopiei mari
(Heavy Eye Syndrome sau Myopic Strabismus Fixus)

- Apare în miopii> -10DS; axul~30mm, globul ocular creşte progresiv, iar MDSUp şi MDE sunt dislocaţi, MDE spre inferior şi devine depresor, iar MDSup spre nazal şi devine adductor (imagine RMN)
- Globul este dislocat din conul muscular spre inferior şi nazal şi apare esotropie şi hipotropie.Se poate ajunge la strabismus fixus.
  - Abducţia şi elevaţia limitate, cu testul ducţiilor forţate pozitiv
  - Deviaţie verticală cu downshoot sau upshoot
  - Rar diplopie
- Tratament chirurgical YOKOYAMA 2001: Unirea MDSup cu MDE la ecuator, cu fir ne+resorbabil +/- recesie MDI. Rezecţia MDE este contraindicată, accentuează dislocarea globului.

STRABISMELE ORBITARE

Forme minore: Sindroamele alfabetice

- Sunt strabisme orizontale cu incomitanţă în mişcările verticale.
- Sunt cauzate de modificări ale formei orbitei, de heterotropia inserţiilor mm extraoculari cu disfuncţia mm drepţi orizontali, verticali, sau disfuncţia mm oblici.
- Aspecte clinice:
  - astenopie sau diplopie în direcţia unde deviaţia este mai mare şi nu se poate obţine fuziune.
  - Se poate observa poziţia compensatoare cu bărbia în sus (esotropie în A) sau în jos (exotropie în A)
  - **Esotropia în V**: deviaţia creşte la privirea în jos şi scade la privirea în sus
  - **Esotropia în A**: deviaţia creşte la privirea în sus şi scade la privirea în jos
  - **Exotropia în V**: deviaţia creşte la privirea în sus şi scade la privirea în jos

- **Exotropie în A**: deviația crește la privirea în jos și scade la privirea în sus
- **Sindrom X**: fără deviație sau deviație mică în poziție primară și exotropie la privirea în sus și în jos
- **Sindrom Y:** exotropie doar la privirea în sus
- **Sindrom λ**: exotropie doar la privirea în jos
- Deviația în V este semnificativă la o diferență de deviație pe verticală > 15 DP, iar în deviația în A la >10 D.
- Hiperfuncția mm. oblici inferiori poate cauza esotropie în V, hiperfuncția mm. oblici superiori, esotropie în A.
- Modificări ale formei orbitei pot determina orientarea fantei palpebrale. De ex fanta anti mongoloidă cu orientarea spre oblic jos este asociată cu sindrom în V.

- Tratamentul chirurgical se adresează cazurilor cu diferență mare de deviație între privirea în sus și în jos, mai ales dacă împiedică vederea binoculară în poziție primară și la privirea în jos (citit) sau poziția compensatoare este marcată.
  - Dacă nu există disfuncții ale mm oblici
    - ➢ Pentru corecția sindromului în A sau V se deplasează inserția mm DI spre capătul închis al literei, iar inserția mm DE spre capătul deschis al literei cu ½ sau o lățime de tendon (în functie de severitatea deviației)
    - ➢ Re-inserarea se face la distanța necesară corecției deviației orizontale, concentric cu limbul, Ex: Esotropie în A: recesie mm DI cu up-shift, Exotropie în A: recesie mm DE cu down-shift.
    - ➢ Monolateral, pentru intervenția de recesie-rezecție, pentru esotropie în V de exemplu, se deplasează m. drept intern în jos și m. drept extern în sus. Pentru scăderea riscului de efect vertical sau torsional în poziție primară la m DI se plaseză marginea inferioară a inserției mai recesată decât cea superioară, la m DE marginea superioară este mai recesată decât cea inferioară .
  - Dacă există disfuncții ale mm oblici se recomandă:
    - ➢ Esotropia în V (cauzată de hiperfuncția oblici inferiori): slăbirea mm oblici inferiori: recesie sau miectomie
    - ➢ Exotropia în A (cauzată de hiperfuncția oblici superiori): recesia sau tuck-ul tendoanelor mm oblici superiori. Aceste două intervenții de slabire a mm oblici pot corecta 15-20 DP din sindromul alfabetic.
    - ➢ Tenotomia fibrelor posterioare a tendoanelor mm oblici superiori corectează 35-45 DP din sindromul A.

Forme majore

- Boala Crouzon (disostoza cranio-facială)- sutura prematură a oaselor craniului şi Sd Apert prezintă hiperelevaţie în adducţie cu esotropie sau exotropie în V cauzată de exciclorotaţia orbitei sau anomalii de inserţie a mm extraoculari
- Sd. Franceschetii – sutura întârziată sau lipsa suturii
- Plagiocefalia
- Teleorbitism

TRATAMENTUL STRABISMULUI

Tratamentul în strabism este medical şi chirurgical.

Tratamentul medical

Tratamentul viciilor de refracţie prin corecţie optică.

- Uneori acest tip de tratament duce la rezolvarea deviaţiei strabice în esotropia acomodativă refractivă.
- Trebuie ţinut cont de faptul că hipermetropia poate creşte până la vârsta de 5-7 ani, deci este necesară repetarea cicloplegiei mai ales când corecţia veche nu a redus total deviaţia.
- După această vârstă, hipermetropia poate să scadă, şi corecţia optică veche nu mai este tolerată, copilul relatează scăderea AV; este necesară scăderea corecţiei.

Tratamentul ambliopiei

- Este esenţial pentru menţinerea ortoforiei postchirurgicale.
- Tratamentul se face prin **ocluzia sau penalizarea ochiului bun**

Tratamentul optic cu prisme

- Este indicat de obicei pre-chirurgical în strabismele paralitice şi uneori cele restrictive. Prisma se aşează cu vârful în sensul deviaţiei.

Tratament medical cu miotice sunt indicate în tratamentul strabismelor cu raport AC/A crescut.

Tratamentul chirurgical

Anestezia

- Alegerea tipului de anestezie depinde de tehnica chirurgicală, vârsta şi preferinţa pacientului. Chirurgia strabismului, în marea majoritate a cazurilor, necesită anestezie generală.
- Anestezia topică poate fi utilizată pentru recesii la pacienţii foarte cooperanţi, dar nu tracţiunile pe muşchi provoacă durere.
- Anestezia locală, efectuată prin injectarea parabulbară a anesteziculuı, limitează intervenţia doar la un singur ochi şi este rezervată adulţilor sau vârstnicilor la care este contraindicată anestezia generală.

Chemodenervarea cu toxina botulinică

- Toxina botulinică a fost pentru prima dată utilizată în medicina umană pentru tratamentul strabismului în 1979. A fost aprobată pentru utilizarea în strabism doar în SUA . În restul tărilor, toxina botulinică este folosită de cca 30 de ani în tratamentul strabismului, dar off-label .
- Toxina botulinică inhibă eliberarea de acetilcolină din veziculele presinaptice la nivelul plăcii neuromusculare, provocând astfel paralizia mușchiului.
- Injectarea toxinei se face transconjunctival, sub control electromiografic.
- Efectul paralizant al toxinei atinge maxim-ul la o săptămână de la injectare, se menține în platou până la 6 săptămâni, rezoluția completă fiind la 3-4 luni de la injectare.
- Este indicată în deviații mici și medii, la 2-8 săpt post-operator în deviații reziduale, paralizii oculo-motorii acute pentru eliminarea diplopiei, faza acută a oftalmopatiei tiroidiene.

Tehnici chirurgicale

- Planul chirurgical stabilit preoperator ține cont de istoricul pacientului, de cicatrici preexistente, de tipul deviației.
- Evaluarea preoperatorie indică tipul adecvat de incizie a conjunctivei: la limb sau în fundul de sac conjunctival în funcție de tipul de procedura aleasă, vârsta pacientului sau existenta cicatricilor conjunctivale.
- Abordarea mușchiului se face prin incizia conjunctivei și a capsulei Tenon, în fundul de sac conjunctival inferior sau la limb în re-intervenții.

Tehnici chirurgicale de slăbire a mușchilor

- **Recesia (retropoziția)**
  - Ancorarea mușchiul se execută la fel pentru recesie și rezecție:
  - Se prinde mușchiul pe un cârlig de strabism.
  - Se decolează conjunctiva cu un cârlig mic, deasupra mușchiului, până la capătul cârligului. Incizia capsulei Tenon în capătul cârligului, la marginea laterală a mușchiului. Se introduce al 2-lea cârlig pe sub mușchi.
  - Se ancorează un fir 6/0 resorbabil pe mușchi, lângă inserție, cu 2 noduri duble de securizare pe marginea laterală a mușchiului.
  - Se secționează mușchiul razant la scleră. Se re-insera mușchiul pe scleră, recesat la distanța dorită.
- **Miectomia**: se face mai des pe oblicul inferior hiperfuncțional.
  - Se prinde MD Inf și MDE pe un cârlig de strabism.
  - Se prinde mușchiul oblic inferior pe 2 cârlige mici, se secționează capsula Tenon distal de mușchi, spre inserție și spre MDInf.
  - Se prinde MOI într-o pensa Mosquito lângă MDInf. Se rezecă 8 mm din MOI razant la pensă. Hemostază.

- **Transpoziția anterioară a MOI** Se ancorează un fir 6/0 pe MOI, lângă inserție.
  - Se secționează mușchiul razant la scleră. Hemostază.
  - Se re-inseră pe scleră la nivelul inserției MDInf, concentric cu limbul sau paralel cu marginea laterală a MDE.
- **Fir de fixare posterioară (operația Faden)**
  - Firul de sutură ne-resorbabil se plasează pe marginile laterale ale mușchiului, la distanță de inserție (13-15 mm pentru MDI, 17-19 mm pentru MDE și MDsup), de inserție și pe sclera adjacentă.
  - Scopul este de a muta posterior inserția funcțională a mușchiului și de a reduce forța mușchiului doar în câmpul lui de acțiune, fără efect asupra poziției primare. Ex: esotropia acomodativă non-refractivă, cu raport AC/C cu esotropie la aproape și ortoforie la distanță.
  - Un alt efect este că mușchiul va primi mai multă inervație pentru a se contracta și același exces de inervație îl va primi și mușchiul conjugat de la ochiul congener.
  - Este indicat în incomitențe.

Tehnici chirurgicale de întărire a mușchilor

- **Rezecția (scurtarea)**
  - Se ancorează un fir 6/0 resorbabil pe mușchi, la distanța la care se dorește rezecția, se securizează cu 2 noduri duble de securizare pe marginea laterală a mușchiului.
  - Se prinde mușchiul în pensa, pe lățime și se efectuează rezecția musculară.
  - Se re-inseră mușchiul pe scleră la nivelul inserției naturale.
- **Avansarea**: Se ancorează firul pe mușchi ca la recesie, se secționează mușchiul razant la scleră și se re-inseră anterior de inserția inițială (pentru mușchii care au fost recesați în prealabil).
- **Tuck (plicaturare)** se face pe tendonul MOS sau pe un mușchi drept, când vrem să evităm recesia.
  - Se prinde tendonul MOS pe un cârlig și bucla se prinde într-o pensă. Se ancorează un fir la nivelul dorit, pe ambele părți ale buclei, apoi extremitatea buclei se prinde pe scleră.
  - Sutura conjunctivei sa face cu fire separate 6/0 sau 7/0 resorbabil
  - La sfârșitul intervenției se face injecție para-bulbară cu Naropin. Aplicații de antibiotic cu dexametozon, pic și unguent.

***Scopurile finale în tratamentul strabismului*:**

- AV normală a ambilor ochi
- Fuziune și stereoscopie normale
- Ortoforie ±8-10 DP de deviație
- Versii normale
- Fante palpebrale simetrice
- Cicatrici minime

***Complicatiile** chirurgiei strabismelor*

- **Subcorecția** (deviația reziduală), când deviația inițială a fost mare

- **Supracorecția** (deviația consecutivă), mai des la ochi ambliop
  - Pot fi evitate printr-o evaluare pre-operatorie corectă: măsurarea deviației strabice în poziție primară la aproape şi la distanță dar şi în cele 9 poziții diagnostice, cu şi fără corecție optică şi printr-o tehnică operatorie corectă. În final, evaluarea ducțiilor şi a versiilor este urmată, atunci când este nevoie, de testul ducțiilor forțate.
- **Diplopia**- este reversibilă în câteva zile post-operator. Dacă persistă, se prescriu prisme Fresnel sau prisme incluse în ochelari, cu vârful în sensul deviației.
  - Singura situație cu diplopie intractabilă, apare după traumatisme craniene, când se produce a ruptură a fuziunii centrale asociată cu paralizii ale nervilor cranieni. Acest tip de diplopie persistă şi post-operator. Se ameliorează cu ocluzie sau lentile de contact ocluzive.
- **Reacție alergică la firul de sutură,** foarte rar de când se utilizează fire sintetice.
- **Granulom la firul de sutură** - este rar, apare la o săptămână după intervenție, se tratează cu corticoizi topici. Dacă persistă, trebuie excizați.
- **Abces la firul de sutură** – mai des la fir neresorbabil. Se tratează prin drenaj şi excizie, antibiotic local
- **Sindrom de aderență** produs prin perforația capsulei Tenon posterior cu migrarea anterioară a grăsimii retro-orbitare care aderă de mușchi sau de glob. Poate produce restricții în motilitate. Se evită printr-o tehnică mai puțin invazivă.
- **Chist de incluzie** epitelială cauzat de îngroparea epiteliului conjunctival la suturarea mușchiului sau a conjunctivei. Poate apare la saptămâni sau ani după intervenție. Este situat sub conjunctivă şi are aspect translucid. Se tratează cu corticoizi topici. Dacă persistă, trebuie excizați.
- **Dellen** - este o arie de subțiere stromală corneană, cu epiteliu cornean intact, cauzată de deshidratare. Cauza principală este decolarea conjunctivei la limb. Se tratează cu ocluzie 2-3 zile şi lacrimi artificiale.
- **Perforația scleral**ă – se previne printr-o inserție corectă a acului de sutură. Perforarea simplă nu trebuie tratată. Sunt contraindicate aplicarea de diatermie sau crioaplicații.
- **Mușchi alunecat -** mușchii alunecă în interiorul capsulei tenon, unde pot fi gasiți.
  - RMN dinamic poate indica localizarea precisă a mușchiului pe scleră şi poate aprecia capacitatea contractilă a mușchiului, indicii foarte utile în explorarea chirurgicală.
  - Mușchii alunecați sau"pierduți" intra-operator sau la un interval de timp după operație nu sunt în realitate pierduți, ci doar alunecați în interiorul capsulei tenon, unde pot fi găsiți. Se ancorează un fir pe mușchi, se face rezecția pseudo-tendonului, se re-ancorează pe scleră.

- **Muschi pierdut** – mușchiul nu mai este în contact cu sclera, poate fi retractat în vârful orbitei.
- **Ischemia de segment anterior** se produce din cauza secționării arterelor ciliare anterioare, când se operează cei 4 mușchi drepți, ceea ce trebuie evitat. Riscul există și când se operează mai puțin de 4 mușchi, când statusul vascular este anormal; se recomandă efectuarea intervenției în 2 timpi operatori, la interval de 6 luni-1 an.
  - Clinic, apar modificări pupilare, semne de iridociclită, reversibile prin re-perfuzie.
  - În forma severă apare edem cornean, Tyndall +, hipopion, hipotonie.
  - Tratamentul se face cu corticosteroizi local și sistemic.
- **Infecții post-operatorii:**
  - **Conjunctivită** -Tratament topic cu antibiotic cu corticosteroizi
  - **Celulită orbitală** – rară, după 10 zile post-operator. Se manifestă cu edem palpebral cu caracter inflamator, chemosis, proptosis.Tratament cu antibiotic cu spectru larg local și general.

NISTAGMUSUL

- Reprezintă o mișcare oscilatoare, involuntară, de du-te-vino a ochilor.
- Este important de stabilit dacă cauza este o afecțiune oculară care afectează dezvoltarea vizuală sau motilitatea sau este o afecțiune neurologică (tumori cerebrale, cerebelare, de ventricul IV)

Nistagmusul (N) pendular are oscilațiile cu aceeași velocitate în toate direcțiile privirii.

Nistagmusul în resort are o fază rapidă, care definește N și una lentă în sens contrar.

- Direcția poare fi orizontală, verticală, oblică sau rotatorie.
- Caracterizat prin frecvență (nr de oscilații- unit de timp) și amplitudine (distanța angulară parcursă la o mișcare)
- Poate fi însoțit de strabism sau nu.
- Determinarea acuității vizuale (AV) se face inițial binocular și apoi monocular, utilizând un ocluzor translucid în locul ocluzorului negru. Ocluzia totală a unui ochi crește nistagmusul și scade AV.

Nistagmusul congenital poate fi clasificat în senzorial si motor.

N. senzorial este cauzat de reducerea stimulului vizual în afecțiuni ale mediilor transparente, retină, mană, nerv optic.

N. motor apare la ochi aparent normali.

- Zona neutră, nulă, reprezintă poziția privirii în care N se atenuează și AV este mai bună. Este situată în direcție opusă fazei rapide. Frecvent prezentă în N. motor este rară în N senzorial.

- Când zona neutră nu este situată pe drept-înainte pacientul adopta o poziție a capului întors sau înclinat spre una din părți (fixează cu ochiul în adducție) cu bărbia în sus sau în jos în special când fixează la distanță.

N. periodic alternant este o formă de N. motor în resort, cu o fază activă de 60-90 sec într-o direcție, apoi 10-20 sec se atenuează, urmat de o fază activă în direcție opusă. Poziția compensatorie alternează. La aproape, AV este frecvent mai bună din cauza convergenței și poziția vicioasă e absentă.

- Tratamentul chirurgical este indicat în N cu poziție vicioasă în care apare contractura cefei, astenopie sau deficit estetic sau în N cu amplitudine și frecvență mare. Tratamentul chirurgical urmărește 2 deziderate:
  - ***Rezolvarea poziției compensatorii a capului*** – mutarea zonei neutre spre poziția primară
    - S-a folosit în trecut tehnica Kestenbaum-Anderson pe cei 4 mușchi orizontali, cu un total of 13 mm la fiecare ochi: Recesie MDI 5mm + rezecție MDE 8 mm la un ochi, recesie MDE 7 mm+rezecție MDI 6mm la celălalt ochi. Dezavantajul acestei tehnici este de subcorecție a pozitiei copensatorii, în cazuri cu poziție vicioasă > 30 grade.
    - Actual, se practică procedura "Large Anderson", recesia a 2 conjugați: recesie DI 7-10 mm la ochiul în adducție + recesie DE 10-12 mm la ochiul in abducție, cu valorile mai mari în torticolis > 30 grade.
    - Poziția vicioasă este semnificativ îmbunătățită, se obține ortotropie, reducerea amplitudinii și frecvenței N.
    - În N vertical cu poziție compensatorie cu barba în sus sau în jos se operează mm. vertcali.
    - N asociat cu strabism, chirurgia pe ochiul fixator (recesie-rezecție) adaptată deviației corectează poziția compensatorie, iar chirurgia pe ochiul ne-fixator corectează deviația restantă.
  - ***Îmbunătățirea AV*** – în nistagmus senzorial, cu AV scăzută. Se obține atenuarea N creşte AV. Se recomană și în N periodic alternant.
    - Se practică recesia celor 4 mușchi orizontali: Recesia MDI la 12,5-13mm de la limb, recesia MDE 10-12 mm de la inserție.
    - Se obține atenuarea N creșterea AV, a timpului de recunoaşterea (timpul minim de expunere necesar pentru recunoaşterea optotipului)

Nistagmusul dobândit- din boli neurologice și cardiovasculare – poate fi vertical, cu mișcări haotice.Necesită investigare adecvată și tratamentul cauzal.

- Când zona neutră nu este situată pe drept-înainte pacientul adopta o poziție a capului întors sau înclinat spre una din părți (fixează cu ochiul în adducție) cu bărbia în sus sau în jos în special când fixează la distanță.

N. periodic alternant este o formă de N. motor în resort, cu o fază activă de 60-90 sec într-o direcție, apoi 10-20 sec se atenuează, urmat de o fază activă în direcție opusă. Poziția compensatorie alternează. La aproape, AV este frecvent mai bună din cauza convergenței şi poziția vicioasă e absentă.

- Tratamentul chirurgical este indicat în N cu poziție vicioasă în care apare contractura cefei, astenopie sau deficit estetic sau în N cu amplitudine şi frecvență mare. Tratamentul chirurgical urmăreşte 2 deziderate:
  - ***Rezolvarea poziției compensatorii a capului*** – mutarea zonei neutre spre poziția primară
    - S-a folosit în trecut tehnica Kestenbaum-Anderson pe cei 4 muşchi orizontali, cu un total of 13 mm la fiecare ochi: Recesie MDI 5mm + rezecție MDE 8 mm la un ochi, recesie MDE 7 mm+rezecție MDI 6mm la celălalt ochi. Dezavantajul acestei tehnici este de subcorecție a pozitiei copensatorii, în cazuri cu poziție vicioasă > 30 grade.
    - Actual, se practică procedura "Large Anderson", recesia a 2 conjugați: recesie DI 7-10 mm la ochiul în adducție + recesie DE 10-12 mm la ochiul in abducție, cu valorile mai mari în torticolis > 30 grade.
    - Poziția vicioasă este semnificativ îmbunătățită, se obține ortotropie, reducerea amplitudinii şi frecvenței N.
    - În N vertical cu poziție compensatorie cu barba în sus sau în jos se operează mm. vertcali.
    - N asociat cu strabism, chirurgia pe ochiul fixator (recesie-rezecție) adaptată deviației corectează poziția compensatorie, iar chirurgia pe ochiul ne-fixator corectează deviația restantă.
  - ***Îmbunătățirea AV*** – în nistagmus senzorial, cu AV scăzută. Se obține atenuarea N creşte AV. Se recomană şi în N periodic alternant.
    - Se practică recesia celor 4 muşchi orizontali: Recesia MDI la 12,5-13mm de la limb, recesia MDE 10-12 mm de la inserție.
    - Se obține atenuarea N creşterea AV, a timpului de recunoaşterea (timpul minim de expunere necesar pentru recunoaşterea optotipului)

Nistagmusul dobândit- din boli neurologice şi cardiovasculare – poate fi vertical, cu mişcări haotice.Necesită investigare adecvată şi tratamentul cauzal.

Bibliografie

1. *American Academy of Ophthalmoogy-Basic and Clinical Science Course Pediatric Ophthalmology and Strabismus, section 6, 2007-2008*
2. *Bogdănici C.M. - Elemente de oftalmologie pediatrică, Ed. Universitas XXI, Iaşi, 2007*
3. *Dumitrache M. - Oftalmologie clinică, Ed. Universitară "Carol Davilla", Bucureşti, 2008*
4. *Helveston M.H.- Surgical management of strabismus: a practical and updated approach, 5 th edition, Wayenborgh Publishing, 2005*
5. *Nelson L. B.& Olitsky S.E., Pediatric Ophthalmology, Baltimore: Lippincot Williams&Wilkins, 2005:*
6. *Noorden Von GK, Helveston EM, A Decision Making Approach , 1994*
7. *Noorden Von GK , Campos E. C: Binocular Vision and Ocular motility: theory and Management of Strabismus, 2002*
8. *Plager D.A.: Strabismus surgery. Basic and Advanced Strategies.: Oxford University Press, 2004*
9. *Prat-Johnson J.A. & Tillson G.: Management of Strabismus and Amblyopia, New York, 2001*
10. *Rosenbaum A.R. & Santiago A.P: Clinical Strabismus Management Philadelphia: W.B. Saunders Company, 1999*
11. *Vlăduțiu C. - Strabismul – Ghid practic, Ed. Napoca Star, Cluj-Napoca, 1999*
12. *Wilson ME, McClatckey SK: Dissociated horizontal deviations, Juniors Pediatrics Ophthalmology 28:90, 1990.*
13. *Wright K.W, 2007: Color Atlas of Strabismus Surgery: Springer*
14. *Weiss: Déséquilibres oculomoteurs et coordimètre, C.E.R.E.S.,Paris, 1992*